

# 46. Biologi Parasit Malaria-

*by* Heny Arwati

---

**Submission date:** 04-May-2023 09:18AM (UTC+0800)

**Submission ID:** 2083577363

**File name:** 46.\_Biologi\_Parasit\_Malaria-.pdf (5.29M)

**Word count:** 3398

**Character count:** 21003

# BIOLOGI PARASIT MALARIA

*Heny Arwati*

## 1 Pendahuluan

Malaria merupakan penyakit infeksi yang disebabkan oleh protozoa dari genus *Plasmodium*. Penemuan parasit malaria didahului oleh Alphonse Laveran yang menemukan parasit berbentuk bulan sabit dalam darah seorang tentara di Afrika pada tahun 1880, yang kemudian diberi nama *Oscillaria malariae*. Selanjutnya parasit penyebab malaria tertiana maligna ini dinamakan *P. falciparum* oleh William H. Welch pada tahun 1897. Kemudian penemuan ini diikuti dengan penemuan Grassi dan Raimondo Filetti yang memperkenalkan *P. vivax* dan *P. malariae* pada tahun 1890. Pada tahun 1922 John William Watson Stephens menemukan parasit malaria yang keempat, yaitu *P. ovale* (Faust et al, 1970; [http://en.wikipedia.org/wiki/History\\_of\\_malaria](http://en.wikipedia.org/wiki/History_of_malaria)). Dari kera berekor panjang ditemukan *P. knowlesi* pada tahun 1931 oleh Robert Knowles dan Biraj Mohan Das Gupta. Infeksi parasit ini pada manusia dipublikasikan pertama kali pada tahun 1965. Sejak tahun 1999 di Sarawak parasit ini dideteksi sebagai *P. malariae* karena mempunyai morfologi yang menyerupai *P. malariae*. Kemudian pada tahun 2004 Singh et al menyatakan bahwa parasit ini adalah *P. knowlesi* (Lee et, 2009).

## Daur Hidup Parasit Malaria

Parasit malaria hidup di dalam dua hospes, yaitu dalam tubuh nyamuk *Anopheles* betina sebagai fase seksual eksogenik (sporogoni) dan dalam tubuh manusia sebagai fase aseksual (skisogoni). Nyamuk *Anopheles* betina merupakan hospes definitif (definitive host) dan juga merupakan vector

malaria, sedangkan manusia merupakan hospes perantara (intermediate host)

Fase aseksual terdiri dari dua daur, yaitu daur dalam sel parenkim hati (skisogoni pre-eritrositik atau skisogoni eksoeritrositik primer) dan daur dalam sel darah (skisogoni intraeritrositik).

## Skisogoni eksoeritrositik

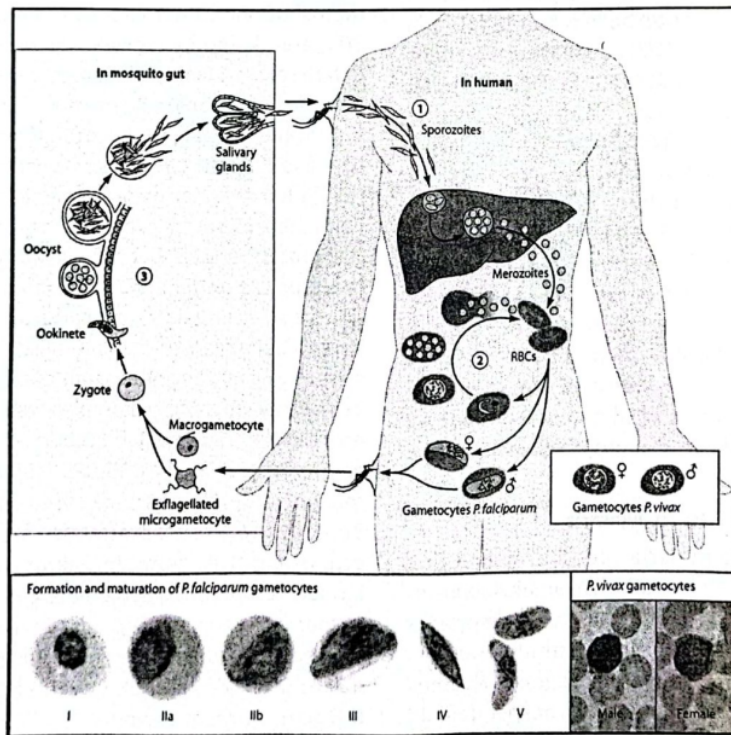
Apabila nyamuk *Anopheles* yang terinfeksi oleh parasit malaria menggigit manusia, nyamuk mengeluarkan beribu-ribu sporozoit dari kelenjar ludahnya. Sporozoit ini mengikuti aliran darah selama kurang lebih 30 menit, kemudian melakukan penetrasi ke dalam sel parenkim hati (hepatocytes). Proses masuknya sporozoit ke dalam sel hati didahului dengan pengikatan ligand pada sporozoit, yaitu *circum sporozoite protein* (CSP) oleh reseptor pada permukaan sel hati, yaitu heprin sulfat proteoglikan dan suatu glikoprotein yang disebut *Low density lipoprotein receptor-like protein* (LRP). Di dalam sel hati, sporozoit mengalami reproduksi aseksual berkembang menjadi stadium skison. Stadium skison yang matang pecah dan mengeluarkan beribu-ribu merozoit. Jumlah merozoit eksoeritrositik *P. vivax* adalah 10,000, *P. malariae* dan *P. ovale* sebanyak 15,000, sedangkan *P. falciparum* paling banyak, yaitu sebanyak 30,000. Merozoit kemudian menginvasi eritrosit untuk memulai siklus skisogoni intraeritrositik. Lama perkembangan skisogoni eksoeritrositik ini berbeda untuk tiap spesies *Plasmodium*. Waktu yang diperlukan *P. vivax* dalam fase skisogoni eksoeritrositik adalah 6-8 hari, *P. malariae* adalah 14-16 hari, *P. ovale* adalah 9 hari dan *P. falciparum* adalah 3-7 hari. Pada *P. vivax* dan *P. ovale* sebagian

sporosoit tidak berkembang menjadi skison, tetapi dorman di dalam sel hati menjadi stadium hipnosoit. Stadium ini dapat tinggal beberapa bulan sampai beberapa tahun di dalam sel hati dan dapat aktif kembali untuk memulai fase eksoeritositik sekunder. Proses tersebut dapat mengakibatkan kekambuhan (relaps). Pada *P. falciparum* dan *P. malariae* tidak ada fase eksoeritositik sekunder, sehingga kekambuhan pada infeksi *P. falciparum* dan *P. malariae* disebabkan oleh proliferasi stadium eritrositik dan dikenal sebagai rekrudensensi (Faust et al, 1970).

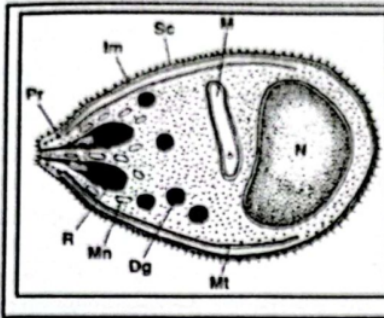
**Skisogoni eritrositik**

Interaksi antara merozoit dan eritrosit pada awal invasi adalah diperantarai secara molekuler oleh reseptor yang spesifik pada permukaan eritrosit dan ligand-ligand pada

merosoit (Barnwell and Galiski, 2006). Protein pada permukaan membran merozoit *P. falciparum* telah diidentifikasi, yaitu antara lain *merozoit surface protein* atau MSP. Protein ini adalah mempunyai berat molekul yang tinggi dan berperan penting dalam invasi parasit ke dalam eritrosit. MSP telah diidentifikasi MSP-1 sampai MSP-4 (Holder, 1996), MSP-5 (Marshall et al, 1997; Wu et al, 1999), MSP-6 (Trucco et al, 2001), MSP-7 (Pachebat, et al, 1991) MSP-8 (Black et al, 2001; Drew et al, 2005), MSP 9 (Vargas-Serrato, 2002) dan MSP-10 (Puentes et al, 2005). MSP-10 merupakan protein permukaan merozoit yang berikatan dengan reseptor pada membran permukaan eritrosit manusia. Hal ini menjadikan MSP-10 sangat penting dalam proses invasi parasit ke dalam eritrosit (Puentes et al, 2005).



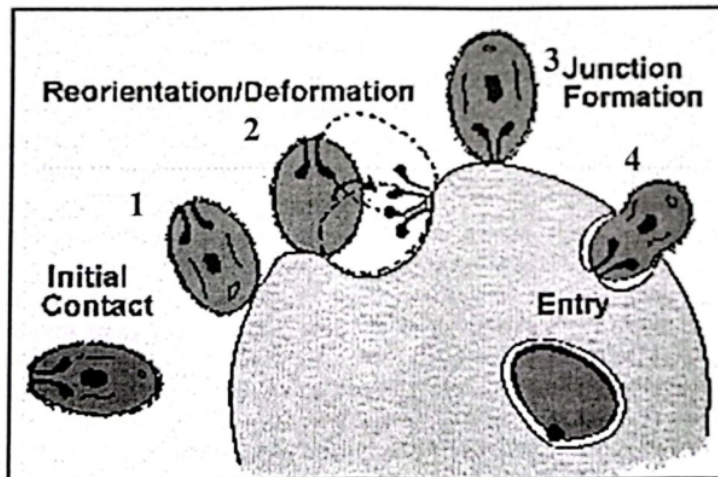
Gambar 1. Daur hidup parasit malaria (<http://www.nature.com/scitable>).



Gambar 2 . Gambar skematik merozoit. Im: Inner membrane, M: mitochondria, Mn: microneme, Mt: subpellicular microtubule, N: nucleus, Pr: polar ring, R: Rhoptry, Sc: surface coat (Toril and Aikawa, 1998). Rhoptry protein (RHOPH complex) berperan dalam invasi eritrosit. Protein pada merozoit sebagai kandidat vaksin malaria: Rhoptry-associated protein (RAP-1 dan RAP-2), Apical membrane antigen-1 (AMA-1) yang dibawa oleh merozoit pada waktu invasi dan dapat dideteksi pada stadium cincin muda (Sherman, 1998).

Merozoit menginvasi eritrosit melalui 4 tahap, *initial contact* dengan menempel pada eritrosi, reorientasi untuk mencari tempat yang tepat untuk memasuki eritrosit dengan cara berputar dan mengarahkan *rhoptry* ke permukaan eritrosit, lalu membentuk *junction*,

kemudian melakukan invaginasi untuk masuk ke dalam eritrosit diakhiri dengan *sealing*, yaitu menutup kembali eritrosit (Sherman, 1998, <http://www.tulane.edu/~wiser/malaria/cmb.html>).



Gambar 3. Proses invasi eritrosit oleh merozoit melalui 4 tahap:

1. Initial kontak, 2. Reorientation untuk mencari tempat yang tepat untuk invasi, 3. Pembentukan *junction*,
4. Invaginasi untuk masuk ke dalam eritrosit (<http://www.tulane.edu/~wiser/malaria/cmb.html>)

Merosoit di dalam eritrosit berkembang menjadi stadium trofozoit dan skison. Stadium trofozoit muda berbentuk cincin dengan sitoplasma yang sangat tipis dan satu atau dua inti atau titik kromatin (*chromatine dot*), oleh karena itu trofozoit muda sering disebut sebagai stadium cincin atau ring form. Pada *P. falciparum* sering ditemukan cincin dengan dua titik kromatin, dan juga sering ditemukan satu eritrosit mengandung dua parasit stadium cincin. Pada perkembangannya sitoplasma pada stadium cincin ini akan menebal dan menjadi stadium trofozoit matang (Faust et al, 1970).

Parasit malaria mengkonsumsi hemoglobin eritrosit untuk memenuhi kebutuhan nutrisinya. Stadium yang paling banyak mengkonsumsi hemoglobin adalah trofozoit. Parasit menghisap hemoglobin dari sitosol eritrosit melalui *cytostome*, yaitu struktur yang menyerupai mulut dengan cara pinositosis. Kemudian hemoglobin ditransport oleh *vesicles* ke dalam vakuola makanan (Goldberg and Slater, 1992). Di dalam vakuola makanan hemoglobin dipecah oleh enzim protease menjadi heme dan globin. Parasit hanya mengkonsumsi globin sebagai bahan nutrisi untuk pertumbuhan dan perkembangannya, dengan cara memecah protein ini menjadi asam amino, sedangkan heme dilepas karena parasit tidak mampu mencerna (Sherman, 1977). Heme yang bebas ini bersifat toxic bagi parasit karena dapat merusak membran dan dapat menghambat kerja beberapa enzim termasuk protease, oleh karena itu apabila parasit ingin terus mengkonsumsi hemoglobin tanpa meracuni dirinya maka parasit harus mendetoksifikasi heme ini. Akan tetapi parasit tidak mempunyai enzim untuk mendetoksifikasi heme dan juga tidak mampu untuk mengeluarkan heme dari vakuola makanan. Parasit kemudian mendetoksifikasi heme tersebut dengan cara polimerisasi heme menjadi bentuk ferri yang *insoluble* berwarna kuning kecoklatan disebut hemozoin atau

pigmen malaria (Slater, 1992). Pada sediaan darah yang dicat dengan Giemsa, hemozoin dapat dilihat dengan mikroskop cahaya berwarna kuning kecoklatan, coklat tua sampai hitam pada stadium trofozoit dan skison (Sherman, 1977) dan juga gametosit, tetapi tidak pada stadium *ring form* (Arwati dan Basuki, 2006). Hemozoin berperan dalam menimbulkan demam dan anemia pada malaria (Paroche et al, 2007; Lamikanra, 2009).

Trofozoit pada *P. falciparum* dan *P. ovale* berbentuk bulat, dengan sitoplasma yang lebih tebal. Pada pengecatan dengan Giemsa sering ditemukan *maurer clefts* pada trofozoit *P. falciparum* yang agak tua. Trofozoit *P. malariae* berbentuk pita atau *band form*, sedangkan pada *P. vivax* trofozoit berbentuk tidak teratur atau *amoeboid* (Faust et al, 1970). Morfologi stadium trofozoit tua *P. knowlesi* menyerupai *P. malariae*, sehingga *P. knowlesi* sering diidentifikasi sebagai *P. malariae* walaupun pada stadium cincin parasit ini menyerupai *P. falciparum* (Lee et al, 2009). Pada *P. vivax* dan *P. ovale* terdapat *stippling* disebut *Schuffner's dots* (WHO, 2010). *Stippling* pada *P. knowlesi* tidak teratur (*irregular*) kadang-kadang ditemukan berupa butir-butir kasar (Lee, 2009).

Parasit berkembang biak melalui pembelahan inti yang disebut skisogoni menghasilkan stadium skison. Inti membelah menjadi beberapa bagian yang lebih kecil dengan diikuti pembelahan sitoplasma sehingga membentuk merosoit. Skison terdiri dari 12-32 merosoit tergantung spesiesnya. Apabila skison telah matang, maka eritrosit akan pecah dan mengeluarkan merosoit untuk menginvasi eritrosit kembali dan mengulangi daur intraeritrositik. Daur eritrositik ini berlangsung berulang-ulang dan mengakibatkan parasitemia meningkat. Setelah dua atau tiga generasi merosoit terbentuk (3-15 hari) sebagian merosoit tumbuh menjadi stadium seksual, yaitu

gametosit. Proses ini disebut gametogoni atau gametositogenesis (Sutanto et al, 2008). Gametosit pada *P. falciparum* berbentuk pisang (*banana shape*), sehingga mudah dikenali di dalam sediaan darah. Sedangkan gametosit pada *P. vivax*, *P. malariae*, *P. ovale* dan *P. knowlesi* berbentuk bulat dan berbeda pada beberapa ciri khas masing-masing. Gametosit ini akan dihisap oleh nyamuk *Anopheles* pada waktu menggigit penderita malaria (Faust et al, 1970). Dalam gametositogenesis diketahui secara *in vitro* terjadi lima tahapan sampai membentuk gametosit yang sempurna (<http://www.nature.com/scitable>).

Di dalam tubuh nyamuk, gametosit berkembang menjadi gamet jantan dan betina kemudian melakukan fertilisasi dan menghasilkan sigot. Sigot menjadi bentuk panjang dan bergerak disebut ookinet. Stadium ookinet ini bergerak menembus dinding

lambung melalui sel epitel ke permukaan luar lambung dan menjadi bulat disebut ookista. Stadium ookista ini makin lama makin besar dan membelah menjadi bentuk memanjang yang disebut sporosoit. Kemudian ookista pecah, beribu-ribu sporozoit dilepaskan dan bergerak menuju kelenjar ludah nyamuk. Nyamuk *Anopheles* betina yang mengandung sporosoit ini menjadi infeksius. Apabila nyamuk ini menggigit manusia maka akan menularkan malaria dengan memasukkan sporosoit ini ke dalam tubuh manusia. (Faust et al, 1970; Sutanto et al, 2008; [http://www.wikipedia.org/wiki/Plasmodium\\_falciparum](http://www.wikipedia.org/wiki/Plasmodium_falciparum), 2013).

**MORFOLOGI Plasmodium**

Perbandingan morfologi spesies *Plasmodium* menurut WHO (2010) pada hapusan darah tipis yang diwarnai dengan Giemsa adalah sebagai berikut:

Spesies <i>Plasmodium</i>	Stadium	Eritrosit terinfeksi (SDM)	Parasit
<i>P. falciparum</i>	Ring	tidak membesar; SDM dengan <i>multiple infection</i> lebih banyak ditemukan daripada spesies lain	sitoplasma sangat tipis; 1-2 titik kromatin (ring dots) kecil; kadang-kadang ada bentuk appliqué ( <i>accollé</i> )
	Trofosoit	tidak membesar; jarang ditemukan pada darah perifer, ada Maurer's clefts (hanya terlihat pada pengecatan tertentu)	jarang terlihat pada darah tepi; sitoplasma kompak; pigmen hitam.
	Skison	tidak membesar; jarang ditemukan pada darah perifer, ada Maurer's clefts (hanya terlihat pada pengecatan tertentu)	jarang terlihat pada darah tepi;; matur = 8-24 merozoit; pigmen hitam terkumpul dalam satu massa

	Lisis	berbentuk bulan sabit, atau pisang, atau sosis; kromatin merupakan satu massa (makrogametosit) or menyebar (mikrogametosit); pigmen hitam
<i>P. vivax</i>	Gametosit	
	Ring	tidak membesar atau 1-1 ¼ X ukuran SDM normal, bulat; kadang ada Schüffner's dots; SDM dengan <i>multiple infection</i> jarang ada
	Trofosoit	membesar, 1½-2 X SDM normal; mungkin rusak; banyak Schüffner's dots
	Skison	membesar 1½-2 X SDM normal; mungkin rusak; banyak Schüffner's dots
	Gametosit	membesar 1½-2 X SDM normal; mungkin rusak; banyak Schüffner's dots
<i>P. ovale</i>	Ring	tidak membesar, sampai ¾ XSDM normal, bulat atau oval; kadang ada Schüffner's dots; kadang <i>fimbriated</i> ; <i>multiple infection</i> sangat sedikit ditemukan pada darah perifer
	Trofosoit	normal sampai ¾ XSDM; jarang ada Schuffner's dots (pada pengecatan tertentu)
	Skison	normal sampai ¾ XSDM normal; jarang ada Schuffner's dots (pada pengecatan tertentu)
	Gametosit	normal sampai ¾ XSDM normal: Schuffner's dots terlihat pada pengecatan tertentu

<i>P. malariae</i>			
Ring	normal sampai ¼ XSDM normal		sitoplasma kuat; kromatin besar
Trofosoit	normal sampai ¼ XSDM normal; sangat sedikit ditemukan pada darah perifer, Ziemann's dots terlihat pada pengecatan tertentu		matur = 6-12 merosoit dengan kromatin besar, pigmen coklat tua, menggumpal; kadang merosoit tersusun roset
Skison	normal sampai ¼ XSDM normal; sangat sedikit ditemukan pada darah perifer, Ziemann's dots terlihat pada pengecatan tertentu		bulat sampai oval; kompak; hampir memenuhi SDM; kromatin kompak, eksentrik (makrogametosit) atau menyebar (mikrogametosit); Pigmen coklat menyebar
Gametosit	normal sampai ¼ XSDM normal; sangat sedikit ditemukan pada darah perifer, Ziemann's dots terlihat pada pengecatan tertentu		bulat sampai oval; kompak; hampir memenuhi SDM; kromatin kompak, eksentrik (makrogametosit) atau menyebar (mikrogametosit); pigmen coklat tua menyebar

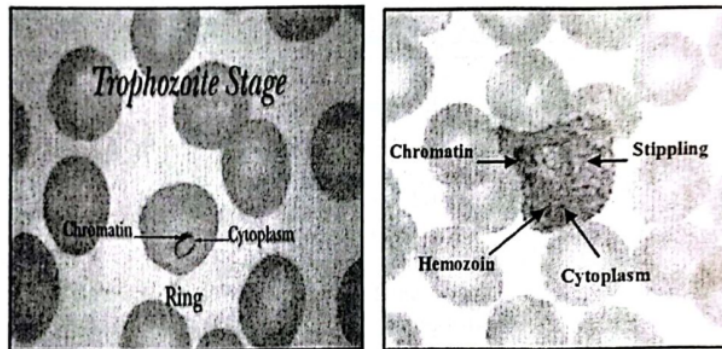
Morfologi *P. knowlesi* menurut Lee (2009) adalah sebagai berikut:

Spesies <i>Plasmodium</i>	Stadium	Eritrosit terinfeksi	Parasit
<i>P. knowlesi</i>	Ring	Bulat, tidak membesar, tidak ada stippling, kadang ada double/multiple infection	Menyerupai <i>P. falciparum</i> , cincin kompak, sitoplasma padat, kadang ada multiple parasites dalam eritrosit, sering ada dua titik kromatin dan kadang ada terdapat dalam vakuola, ada bentuk applique
	Trofosoit	Bulat, tidak membesar, tidak ada stippling, kadang ada titik-titik kasar, kadang ada double atau multiple infection, ada irregular dots/stippling	ditemukan pada darah tepi; sitoplasma padat dan tebal, sedikit amoeboid, ireguler atau menyerupai band form pada <i>P. malariae</i> , pigmen menyebar berwarna coklat tua,

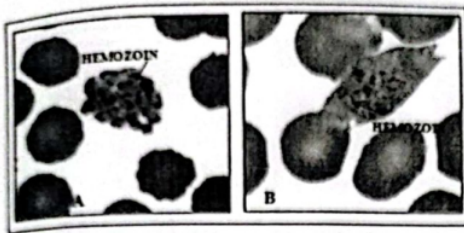


Skison	Bulat, tidak membesar, ada Irregular dots/stippling, kadang fimbriated	Ditemukan pada darah tepi, hampir memenuhi seluruh eritrosit, skison muda mengandung 2-5 merozoit, skison tua 5-16 merozoit, menyebarkan atau tersusun seperti buah anggur, pigmen terkumpul sebagai granula kecil atau granula padat berwarna hitam kecoklatan atau terkumpul menjadi satu masa
Gametosit	Tidak membesar kadang terlihat lebih kecil dari pada SDM normal, ada irregular dots/stippling	Bulat, kompak, mengisi seluruh eritrosit, gametosit muda menyerupai trofosit tua, Sitoplasma makrogametosit (betina) berwarna kebiruan, inti pink di tepi, Sitoplasma mikrogametosit (jantan) ungu sedikit merah muda, letak inti bervariasi, butir-butir pigmen tersebar tidak merata atau menggumpal

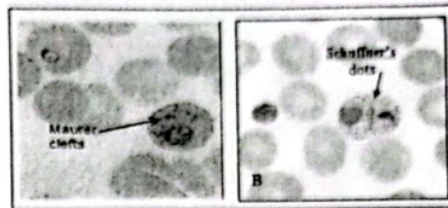
Morfologi parasit pada pewarnaan dengan Giemsa



Gambar 6. Pada pewarnaan dengan Giemsa, sitoplasma parasit berwarna biru, kromatin (inti) berwarna merah, stippling berwarna ungu, hemozoin berwarna kuning kecoklatan sampai hitam. ([https://s3.amazonaws.com/meducation/files/high\\_quality/](https://s3.amazonaws.com/meducation/files/high_quality/))

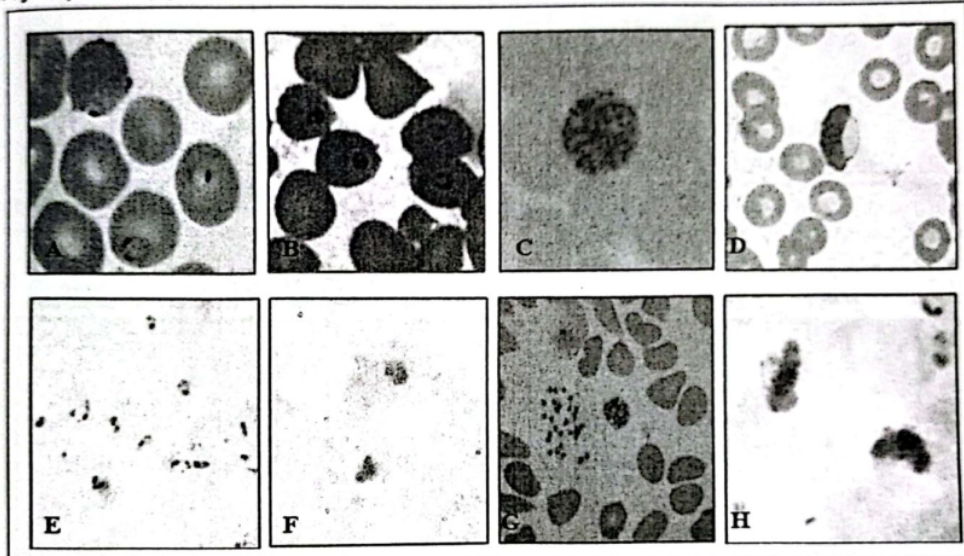


Gambar 4. A). *P. vivax* hemozoin pada skison, B). *P. ovale* hemozoin pada gametosit (<http://www.dpd.cdc.gov/dpdx/HTML>)



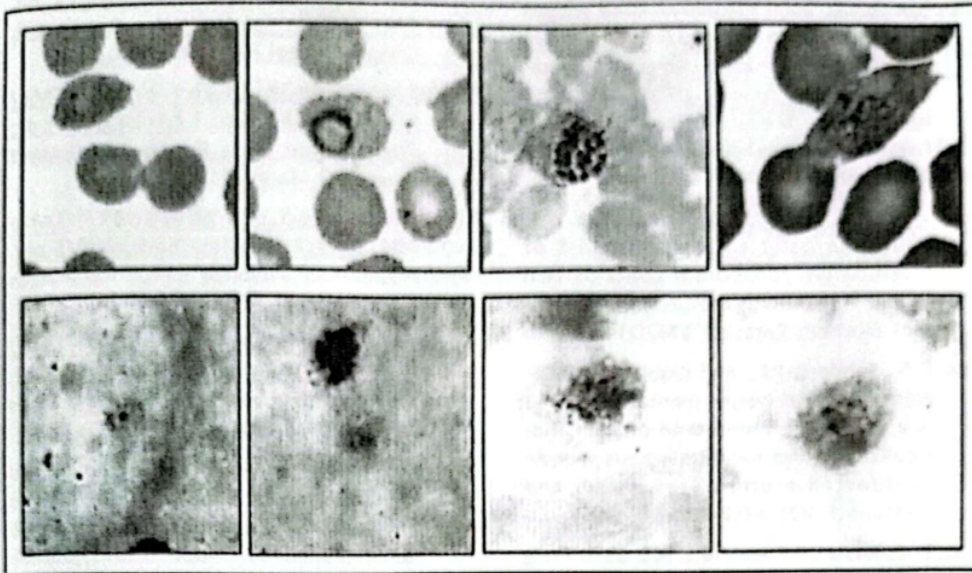
Gambar 5 A). *P. falciparum* maurer clefts B). *P. vivax* Schuffner's dots (<http://www.dpd.cdc.gov/dpdx/HTML>)

*P. falciparum* (0)



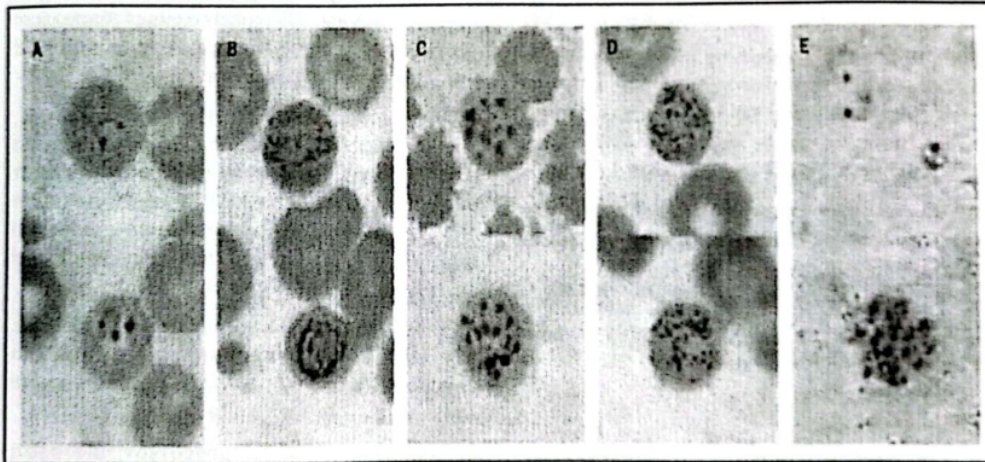
Gambar 7. Panel atas: hapusan tipis. Panel bawah: tetes tebal dari *P. falciparum* kecuali gambar G hapusan tipis: A dan E stadium ring form, B dan F trofozoit, C.skison, G skison dan merozoit, D dan H gametosit

*P. ovale* ([http://www.dpd.cdc.gov/dpdx/HTML/PDF\\_Files/Povale\\_benchaidV2.pdf](http://www.dpd.cdc.gov/dpdx/HTML/PDF_Files/Povale_benchaidV2.pdf))



Gambar 10. Panel atas: hapusan tipis. Panel bawah: tetes tebal dari *P. ovale*: A dan E stadium *ring form*, B dan F trofozoit, C dan G skison, D dan H gametosit

*P. knowlesi* (Singh et al, 2004)



Gambar 11. *Typical morphology stadium eritrositik P. knowlesi* pada penderita di KApit Division, Malaysian Borneo.

A-D Hapusan tipis dan E tetes tebal pada pewarnaan Giemsa. A: Trofozoit muda atau *ring form* dengan dua titik kromatin (panel atas) dan eritrosit dengan 2 trofozoit (panel bawah). B: *Band form* trofozoit tua (panel atas) dan *spherical* trofozoit tua (panel bawah). C: skison. D: gametosit. E: trofozoit muda (panel atas) dan skison (panel bawah). Dari (Singh et al, 2004).

DAFTAR PUSTAKA

- Awati dan Basuki. 2006. Identifikasi lokasi antigen stadium aseksual *Plasmodium falciparum* dengan menggunakan *Indirect immunofluorescence assay* (IFA). Laporan Penelitian. Medical Research Unit, Fakultas Kedokteran. Universitas Airlangga
- Black, C.G., Wu, T., Wang, L., and Coppel, R.L. 2001. Merozoite surface protein-8 of *Plasmodium falciparum* contains two epidermal growth factor-like domains. *Mol. Biochem. Parasitol.* 114(2): 217-226.
- Drew, D.R., Sanders, P.R., and Crabb, B.S. 2005. *Plasmodium falciparum* merozoite protein-8 is a ring-stage membrane protein that localized to the parasitophorous vacuole of infected erythrocytes. *Infect and Immune.* 73(7): 3912-3922.
- Faust, E. C., Russel, P. F. and Jung, R. C. 1970. *Craig and Faust's Clinical Parasitology.* Eighth Edition. Lea & Febiger. Philadelphia. pp 177-224.
- Goldberg, DE and Slater, AFG. 1992. The pathway of hemoglobin degradation in malaria parasites. *Parasitology Today.* 8(8): 280-283.
- Holder, A.A. 1996. Preventing merozoite invasion of erythrocytes. In Hoffman, S. L. (ed.). *Malaria Vaccine Development. A multi-immune Response Approach.* ASM Press. Washington DC. Page: 77-104
- <http://www.nature.com/scitable>. Life Cycle of *Plasmodium*. Diakses tanggal 1 April 2013.
- <http://www.tulane.edu/~wiser/malaria/cmb.html>. Cellular and molecular biology of *Plasmodium*. Diakses tanggal 23 Maret 2013.
- [http://www.wikipedia.org/wiki/Plasmodium\\_falciparum](http://www.wikipedia.org/wiki/Plasmodium_falciparum), 2013. *Plasmodium falciparum*. Diakses tanggal 20 Maret 2013
- [http://en.wikipedia.org/wiki/History\\_of\\_malaria](http://en.wikipedia.org/wiki/History_of_malaria). History of malaria. Diakses tanggal 1 April 2013.
- [http://www.dpd.cdc.gov/dpdx/HTML/PDF\\_Files/Pfalciparum\\_benchaidV2.pdf](http://www.dpd.cdc.gov/dpdx/HTML/PDF_Files/Pfalciparum_benchaidV2.pdf) *Plasmodium falciparum*. Bench Aid. Diakses tanggal 20 Maret 2013.
- [http://www.dpd.cdc.gov/dpdx/HTML/PDF\\_Files/Pvivax\\_benchaidV2.pdf](http://www.dpd.cdc.gov/dpdx/HTML/PDF_Files/Pvivax_benchaidV2.pdf) *Plasmodium vivax* Bench Aid. Diakses tanggal 20 Maret 2013
- [http://www.dpd.cdc.gov/dpdx/HTML/PDF\\_Files/Pmalariae\\_benchaidV2.pdf](http://www.dpd.cdc.gov/dpdx/HTML/PDF_Files/Pmalariae_benchaidV2.pdf) *Plasmodium malariae* Bench Aid. Diakses tanggal 20 Maret 2013
- [http://www.dpd.cdc.gov/dpdx/HTML/PDF\\_Files/Povale\\_benchaidV2.pdf](http://www.dpd.cdc.gov/dpdx/HTML/PDF_Files/Povale_benchaidV2.pdf) *Plasmodium ovale* Bench Aid. Diakses tanggal 20 Maret 2013.
- Lamikanra AA, Theron M, Kooij TWA, Roberts DJ. Hemozoin (Malarial Pigment) Directly Promotes Apoptosis of Erythroid Precursors. *PLoS ONE* 2009;4(12):e8446. doi:10.1371/journal.pone.0008446. Full Text at <http://www.plosone.org/article/info:doi%2F10.1371%2Fjournal.pone.0008446>
- Lee, KS., Cox-Singh, J., Singh, B. 2009. Morphological features and differential counts of *Plasmodium knowlesi* parasites in naturally acquired human infections. *Malaria Journal.* 8:73
- Marshall, V.M., Silva, A., Foley, M., Cranmer, S., Wang, L., McColl, D.J., Kemp, D.J., and Coppel, R.L. 1997. A second merozoite surface protein (MSP-4) of *Plasmodium falciparum* that contains an epidermal growth factor-like domain. *Infect and Immune.* 65(11): 4460-4467.
- Pachebat, J.A., Ling, I.T., Grainger, M. et al. 2001. The 22-kDa component of the protein complex on the surface of *Plasmodium falciparum* merozoites is derived from a larger precursor, merozoite surface protein-7. *Mol. Biochem. Parasitol.* 117: 83-89.
- Parroche, P., Lauw, FN., Goutagny, N., Latz, E., Monks, BG., Visintin, A., Halmen, KA., Lamphier, M., Olivier, M., Bartholomeu, DC., Gazzinelli, TR., and Golenbock, DT.

- Malaria hemozoin is immunologically inert but radically enhances innate responses by presenting malaria DNA to Toll-like receptor 9. *PNAS*. 2007; 104:1919–1924. Full Text at <http://www.pnas.org/content/104/5/1919.full.pdf+html>
- Puentes, A., Ocampo, M., Rodrigues, L.E. Vera, R., Valbuena, J., Curtidor, H., Garcia, J., Lopez, R., Tovar, D., Cortes, J., Rivera, Z., and Pattaroyo, M.E. 2005. Identifying *Plasmodium falciparum* merozoite surface protein-10 human
- Sherman, IW (Ed). 1998. Malaria parasite biology, pathogenesis and protection. ASM Press. Washington DC.
- Singh, B., Lee, KS., Matusop, A., Radhakrisnan, A., Shamsul, SSG., Cox-Singh, J., Thomas, A., Conway, DJ. 2004. A large focus of naturally acquired *Plasmodium knowlesi* infections in human beings. *THE LANCET* • Vol 363 • March 27, 2004 • [www.thelancet.com](http://www.thelancet.com)
- Slater. AFG. 1992. Minireview. Malaria pigment. *Parasitology*. 74: 362-365.
- Sutanto, I., Ismid, IS., Sjarifuddin, PK., Sungkar, S. 2008. Parasitologi Kedokteran. Edisi keempat, hal: 189-341. Fakultas Kedokteran Universitas Indonesia. Jakarta.
- Torii, M and Aikawa, M. 1998. Ultra structure of asexual stages. Malaria parasite biology, pathogenesis and protection (Ed. Sherman, IW): 123-134.
- Trucco, C., Fernandes-Reyes, D., Howell, S., Stafford, W.H., Scott-Finnigan, U., Grainger, M. et al. 2001. The merozoite surface protein surface protein-6 gene codes for a 36-kDa protein associated with the *Plasmodium falciparum* merozoite surface protein-1 complex. *Mol. Biochem. Parasitol.* 112:91-101.
- Vargas-Serrato, E., Barnwell, J.W., Ingravallo, P., and Galinski, M.R. 2002. Merozoite-surface protein-9 of *Plasmodium vivax* and related simian malaria parasites is orthologous to p101/ABRA of *P. falciparum*. *Mol. Biochem. Parasitol.* 120(1): 41-52.
- WHO. 2010. Basic malaria microscopy. Part I. Learner's guide. Second edition. World Health Organization.
- Wu, T., Black, C.G., W, L., Hibbs, A.R., and Coppel, R.L. 1999. Lack of sequence diversity in the gene encoding merozoite surface protein 5 of *Plasmodium falciparum*. *Mol. Biochem. Parasitol.* 103(2): 243-250.

--- oOo ---

## 46. Biologi Parasit Malaria-

---

### ORIGINALITY REPORT

---

10%

SIMILARITY INDEX

10%

INTERNET SOURCES

3%

PUBLICATIONS

0%

STUDENT PAPERS

---

### PRIMARY SOURCES

---

1	<a href="https://pt.scribd.com">pt.scribd.com</a> Internet Source	1%
2	<a href="https://peraturan.bpk.go.id">peraturan.bpk.go.id</a> Internet Source	1%
3	<a href="https://docobook.com">docobook.com</a> Internet Source	1%
4	<a href="https://vdocuments.mx">vdocuments.mx</a> Internet Source	1%
5	<a href="https://www.scribd.com">www.scribd.com</a> Internet Source	1%
6	<a href="https://garuda.ristekdikti.go.id">garuda.ristekdikti.go.id</a> Internet Source	1%
7	<a href="https://fr.scribd.com">fr.scribd.com</a> Internet Source	1%
8	<a href="https://www.citethisforme.com">www.citethisforme.com</a> Internet Source	1%
9	<a href="https://www.researchgate.net">www.researchgate.net</a> Internet Source	<1%

---

10	<a href="http://ml.scribd.com">ml.scribd.com</a> Internet Source	<1 %
11	<a href="http://robbyprada.wordpress.com">robbyprada.wordpress.com</a> Internet Source	<1 %
12	<a href="http://moam.info">moam.info</a> Internet Source	<1 %
13	<a href="http://ptvz.kemkes.go.id">ptvz.kemkes.go.id</a> Internet Source	<1 %
14	<a href="http://www.sanger.ac.uk">www.sanger.ac.uk</a> Internet Source	<1 %
15	<a href="http://repository.usu.ac.id">repository.usu.ac.id</a> Internet Source	<1 %
16	Luis Eduardo Rodriguez, Hernando Curtidor, Mauricio Urquiza, Gladys Cifuentes, Claudia Reyes, Manuel Elkin Patarroyo. " Intimate Molecular Interactions of Merozoite Proteins Involved in Invasion of Red Blood Cells and Their Implications for Vaccine Design ", Chemical Reviews, 2008 Publication	<1 %
17	<a href="http://septi-echi.blogspot.com">septi-echi.blogspot.com</a> Internet Source	<1 %

Exclude bibliography On

# 46. Biologi Parasit Malaria-

---

## GRADEMARK REPORT

---

FINAL GRADE

**/100**

GENERAL COMMENTS

**Instructor**

---

PAGE 1

---

PAGE 2

---

PAGE 3

---

PAGE 4

---

PAGE 5

---

PAGE 6

---

PAGE 7

---

PAGE 8

---

PAGE 9

---

PAGE 10

---

PAGE 11

---

PAGE 12

---