

Pilihan Terapi Hiperpigmentasi Pasca inflamasi pada Kulit Berwarna

by Putri Hendria Wardhani

Submission date: 25-Apr-2023 12:26AM (UTC+0800)

Submission ID: 2074155061

File name: an_terapi_hiperpigmentasi_pascainflamasi_pada_kulit_berwarna.pdf (275.1K)

Word count: 4626

Character count: 29537

Pilihan Terapi Hiperpigmentasi Pascainflamasi pada Kulit Berwarna

(Treatment Options for Postinflammatory Hyperpigmentation in Color Skin)

Putri Hendria Wardhani, Rahmadewi

Departemen/Staf Medik Fungsional Ilmu Kesehatan Kulit dan Kelamin

Fakultas Kedokteran Universitas Airlangga/Rumah Sakit Umum Daerah Dr. Soetomo Surabaya

ABSTRAK

Latar Belakang: Hiperpigmentasi pascainflamasi (HPI) adalah suatu hipermelanosis reaktif karena adanya peradangan. HPI dapat menurunkan kualitas hidup, khususnya pada pasien berkulit gelap. HPI bisa mengenai semua tipe kulit, namun individu dengan kulit berwarna lebih rentan. **Tujuan:** Menelaah pilihan terapi HPI pada kulit berwarna. **Telaah Kepustakaan:** Kulit berwarna digambarkan sebagai individu dengan peningkatan jumlah pigmen epidermal dan kulit yang lebih gelap. Kelompok pasien ini memiliki perhatian yang unik dan prosedur yang khusus terhadap kosmetik. HPI dapat muncul lebih sering, lebih parah, dan lebih jelas pada kulit berwarna. **Simpulan:** Pengobatan terhadap dermatosis yang mendasari dan penggunaan tabir surya merupakan terapi yang efektif. Terapi topikal diberikan pada pengobatan HPI epidermal saja. Hidrokuinon kombinasi dengan steroid topikal, retinoid, asam glikolat, asam laktat, asam kojik, arbutin, asam askorbat, soy, dan niacinamid merupakan beberapa macam terapi topikal. *Chemical peeling* asam salisilat dan asam glikolat, begitu juga laser *quality-switched (QS) neodymium-doped yttrium aluminum garnet (Nd: YAG)*, *QS Ruby, 1550 nm erbium fiber fractional thermolysis*, dan *1927 nm fractional thulium fiber* menunjukkan efikasi yang baik untuk pengobatan hiperpigmentasi wajah.

Kata kunci: hiperpigmentasi, inflamasi, kulit berwarna.

ABSTRACT

Background: Post inflammatory hyperpigmentation (PIH) is a reactive hypermelanosis after inflammation. PIH can have a negative impact on a patient's quality of life, particularly for darker-skinned patient. Although PIH can occur in any skin type, but this type of hypermelanosis is more common in color skin patients. **Purpose:** Review treatment options for HPI in color skin. **Review:** Skin of color describes individuals with increased epidermal pigment and darker skin. This subset of patients has unique cosmetic concerns and often requires special consideration for cosmetic procedures. PIH is more frequent, more severe dan more evident in color skin. **Conclusion:** Treatment for the underlying dermatosis and sunscreens are an effective treatment. Topical treatment is effective for PIH epidermal only. Hydroquinone in combination with topical steroid, retinoid, glycolic acid, lactic acid as well as kojic acid, arbutin, ascorbic acid, soy, and niacinamide. Salicylic acid and glycolic acid chemical peeling as well as quality-switched (QS) neodymium-doped yttrium aluminum garnet (Nd: YAG) laser, QS Ruby, 1550 nm erbium fiber fractional thermolysis, and 1927 nm fractional thulium fiber shows a good efficacy for facial hyperpigmentation treatment.

Key words: hyperpigmentation, inflammation, color skin.

Putri Hendria Wardhani, Departemen/Staf Medik Fungsional Ilmu Kesehatan Kulit dan Kelamin Fakultas Kedokteran Universitas Airlangga/Rumah Sakit Umum Daerah Dr. Soetomo, Jl. Mayjen Prof. Dr. Moestopo No 6-8 Surabaya 60131, Indonesia. Telepon: +62315501609, e-mail: putri_h_w@yahoo.com

PENDAHULUAN

Hiperpigmentasi pascainflamasi (HPI) adalah suatu hipermelanosis reaktif dan suatu keadaan akibat dari peradangan. HPI dapat menurunkan kualitas hidup, khususnya pada pasien berkulit gelap. HPI bisa mengenai semua tipe kulit, namun individu dengan kulit berwarna lebih rentan, termasuk orang Asia, kulit hitam, orang Latin, dan India Amerika. Diskromia merupakan keluhan HPI yang tersering pada seorang etnik berkulit gelap yang berobat ke dokter spesialis kulit.^{1,2}

HPI yang terjadi pada daerah wajah, leher, atau tangan dapat menyebabkan gangguan psikologik.³ Efek negatif HPI dapat memengaruhi kesehatan emosional pasien (menyebabkan cemas dan depresi), interaksi sosial, harga diri, kepercayaan diri, dan kesempatan bekerja.⁴

Etnik kulit berwarna dilaporkan lebih dari 30% populasi di Amerika Serikat, oleh karena itu, pengenalan penyakit kulit yang sering mengenai pasien dengan kulit berwarna dan pilihan pengobatannya penting diketahui untuk praktik dokter

spesialis kulit.³ Pada penelitian dari 1412 pasien menunjukkan diskromia adalah diagnosis terbanyak kedua pada pasien kulit hitam (19,9%). Temuan serupa juga dilaporkan diantara pasien orang Hispanik (6-7,5%).¹

HPI adalah penyakit yang membuat stres karena sulit untuk diobati. Pada makalah ini akan menelaah tentang strategi pengobatan dan pencegahan HPI. Pengobatan penyebab peradangan dan penggunaan tabir surya merupakan terapi yang efektif. HPI biasanya diberikan terapi topikal, tapi tidak untuk HPI dermal. Hidrokuinon kombinasi dengan steroid topikal, retinoid, asam glikolat, asam laktat, asam kojik, arbutin, asam askorbat, *soy*, dan niasinamid merupakan beberapa terapi topikal. *Chemical peeling* asam salisilat dan asam glikolat, begitu juga laser *quality-switched (QS) neodymium-doped yttrium aluminum garnet (Nd: YAG), QS Ruby, 1550 nm erbium fiber fractional thermolysis*, dan 1927 nm *fractional thulium fiber* menunjukkan efikasi yang baik untuk pengobatan hiperpigmentasi wajah.⁵

TELAAH KEPUSTAKAAN

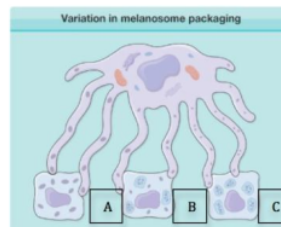
Kulit berwarna digambarkan sebagai individu dengan peningkatan jumlah pigmen epidermal dan kulit yang lebih gelap. Kelompok pasien ini memiliki perhatian yang unik dan prosedur yang khusus terhadap kosmetik. Pengobatan kulit berwarna berbeda dengan kulit lainnya. Kulit berwarna tampak pada orang Afrika, Hispanik, Asia, dan keturunan Asia Tenggara.⁶

Klasifikasi tipe kulit Fitzpatrick saat ini menyatakan enam tipe kulit berbeda, warna kulit, dan reaksi terhadap paparan matahari yaitu sangat terang (tipe kulit I) hingga sangat gelap (tipe kulit VI). Dua faktor utama yang memengaruhi tipe kulit adalah, disposisi genetik, dan reaksi kulit menjadi cokelat terhadap paparan matahari.⁷ Kulit berwarna paling sering ditentukan sebagai fototipe kulit Fitzpatrick IV hingga VI. Tipe kulit tersebut mudah kecokelatan dan jarang atau tidak pernah terbakar. Sistem penentuan tipe kulit ini telah berkembang untuk menggambarkan warna kulit pasien.⁶

Kulit berwarna merupakan hasil dari spektrum cahaya yang diabsorpsi dan direfleksikan oleh kromofor di kulit. Keadaan itu sangat ditentukan oleh jumlah melanin, tipe (rasio eumelanin hitam/ cokelat hingga feomelanin merah/ kuning), distribusi intraseluler, dan lokasi dalam lapisan kulit. Jumlah melanosit di kulit sama diantara semua individu. Pigmen vaskuler oksihemoglobin dan deoksihemoglobin juga berperan bersama aliran darah kapiler, pigmen makanan karoten, likopen, kolagen, spektrum cahaya, refleksi, refraksi, absorpsi cahaya oleh kulit, ketebalan stratum

korneum, dan epidermis. Faktor endokrin, inflamasi, neural, dan farmakologik juga berpengaruh pada warna kulit.⁸

Ukuran dan distribusi melanosom bervariasi pada kulit dengan warna yang berbeda (Gambar 1). Pada individu keturunan Afrika, melanosom biasanya besar dan tersebar merata di keratinosit. Pada individu kulit putih, melanosom lebih kecil dan berkelompok dalam membran. Pada kulit orang Asia ditemukan kombinasi melanosom individual dan berkelompok. Melanin juga dapat didegradasi lebih pelan di kulit berwarna. Peningkatan melanin menyebabkan fotoproteksi natural yang lebih tinggi, disebabkan oleh absorpsi yang lebih besar dari foton UV. Peningkatan melanin tersebut meningkatkan risiko kelainan pigmen termasuk hipopigmentasi atau hiperpigmentasi sebagai hasil dari respons fisiologik dari trauma atau inflamasi.⁸



Gambar 1. Variasi melanosom di keratinosit kulit dalam membedakan warna. Kulit putih (C) menunjukkan melanosom sferikal berkelompok dalam membran, kulit hitam memiliki melanosom besar elips tersebar satu persatu (A), dan kulit orang Asia memiliki kombinasi keduanya (B).⁸

Sel melanosit (sel dendritik khusus berlokasi di *dermal-epidermal junction*) mengubah tirosin menjadi melanin melalui enzim tirosinase pada kulit normal. Proses tersebut terjadi di dalam vesikel intraseluler khusus yang disebut melanosom, kemudian melanin ditransfer ke keratinosit, dan dikirim ke permukaan epidermal. Jumlah melanin dan distribusi melanosom menentukan warna kulit manusia. Kelainan hiperpigmentasi merupakan hasil dari peningkatan produksi melanin dan jarang karena peningkatan jumlah melanosit aktif.⁴

HPI dihasilkan dari produksi berlebih melanin atau penyebaran pigmen yang tidak teratur setelah inflamasi kulit. Peningkatan produksi dan transfer melanin ke keratinosit terdapat pada HPI di epidermis. Walaupun mekanisme pasti belum diketahui, peningkatan aktivitas melanosit distimulasi oleh prostanooid, sitokin, kemokin, dan mediator inflamasi lainnya seperti spesies oksigen reaktif yang dikeluarkan selama proses inflamasi. Beberapa penelitian menunjukkan properti yang menstimulasi

melanosit dari leukotrien (LT), seperti LT-C₄, LT-D₄, prostaglandin E₂, prostaglandin D₂, thromboxane-₂, interleukin (IL)-1, IL-6, tumor necrosis factor (TNF)- α , epidermal growth factor, dan spesies oksigen reaktif seperti nitric oxide.^{1,2}

HPI di dermis dihasilkan dari kerusakan yang diinduksi oleh inflamasi pada keratinosit basal, sehingga menyebabkan produksi melanin dalam jumlah besar. Pigmen bebas kemudian difagosit oleh makrofag yang disebut melanofag pada dermis bagian atas dan menghasilkan tampilan warna biru-abu pada lokasi yang terjadi memar.²

HPI muncul sebagai makula atau bercak asimtomatik yang dapat simetris atau asimetris, terbatas atau difus, tergantung dari distribusi dermatosis inflamasi sebelumnya (Gambar 2). Lokasi kelebihan pigmen dalam lapisan kulit akan menentukan warna HPI. Kulit tampak berwarna kecokelatan, cokelat, atau cokelat tua jika kelebihan pigmen di dalam epidermis. Hiper melanosis dermal akan memiliki tampilan abu-abu tua atau biru-keabuan.¹

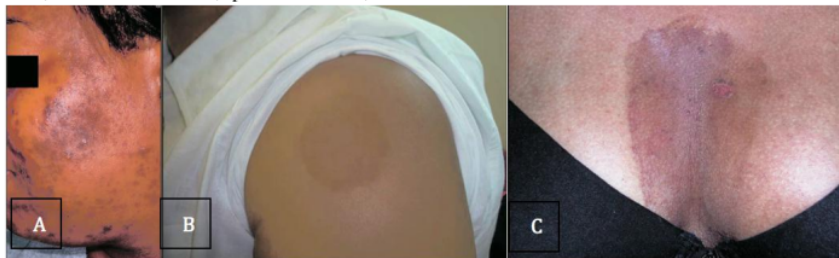HPI adalah hiper melanosis reaktif dapatan yang muncul setelah inflamasi atau cedera kulit yang dapat terjadi pada semua tipe kulit, namun lebih sering mengenai pasien kulit berwarna, termasuk orang Afrika Amerika, Hispanik/ Latin, Asia, Amerika pribumi, Kepulauan Pasifik, dan keturunan Timur Tengah. HPI dapat memiliki efek psikososial yang signifikan pada pasien kulit berwarna (tipe kulit Fitzpatrick III-VI). Perubahan pigmentasi juga dapat muncul lebih sering, lebih parah dan lebih jelas pada kulit berwarna.^{1,2,3,9}

Berbagai tipe dermatosis inflamasi atau kerusakan kulit dapat menyebabkan perubahan pigmentasi. HPI bisa disebabkan oleh infeksi seperti dermatofitosis atau eksantema virus, reaksi alergi seperti gigitan serangga atau dermatitis kontak, penyakit papuloskuamous seperti psoriasis atau liken planus, pengobatan yang menyebabkan reaksi hipersensitivitas, atau kerusakan kulit dari bahan-bahan iritan, terbakar, atau prosedur kosmetik radiasi non-ionisasi, reaksi fototoksik, prosedur laser, dan

chemical peeling. Penyebab HPI yang paling umum pada kulit berwarna adalah akne vulgaris, dermatitis atopik, dan impetigo. HPI yang paling sering adalah bekas akne pada pasien kulit berwarna. Inflamasi jangka panjang, atau berulang, dan iradiasi UV dapat memperburuk HPI.^{1,2} Pengobatan seperti minosiklin, agen infeksius, dan kerusakan kulit juga dapat memperberat HPI.⁵

Akne vulgaris adalah satu dari keadaan yang paling umum dari semua pasien, termasuk dengan kulit berwarna (tipe kulit Fitzpatrick IV-VI). Akne vulgaris yang terjadi pada kulit berwarna, yang paling mengganggu bukan lesi aktifnya, namun HPI akibat dari akne itu sendiri atau karena kerusakan kulit yang disebabkan oleh pengobatan yang terlalu agresif.^{4,10} Awitan terjadinya HPI dapat beberapa hari setelah eritema membaik.⁴ HPI diperparah oleh dermatitis iritan karena aplikasi topikal, manipulasi lesi, paparan matahari, dan kosmetik.¹¹

Langkah awal yang paling penting untuk diagnosis dan merencanakan rejimen pengobatan adalah melakukan anamnesis secara menyeluruh. Apabila penyebab teridentifikasi secara jelas dan kemudian dijelaskan kepada pasien, maka diharapkan kepatuhan pasien terhadap terapi akan meningkat. Ketika didapatkan bercak atau makula hiperpigmentasi di sekitar adanya inflamasi, maka diagnosis HPI dapat ditegakkan. Pemeriksaan tambahan kadang diperlukan apabila faktor pencetus HPI berhubungan dengan fitodermatitis dari buah atau pewangi, fixed drug eruption, atau pengobatan dingin, atau panas, atau susah untuk diidentifikasi. Hal yang menarik yaitu HPI dapat menjadi petunjuk untuk diagnosis morfea ketika tidak ada eritema, namun hiperpigmentasi berhubungan dengan atrofi kulit. Pemeriksaan klinis dimulai dengan menentukan batas, uniformitas, kedalaman pigmentasi, difasilitasi dengan penggunaan dermatoskopi, atau lampu Wood. Pemeriksaan lampu Wood menunjukkan lesi epidermal memiliki batas tegas, sedangkan lesi dermal kurang tegas. Lesi campuran yang memiliki kedua lesi pigmentasi epidermal dan dermal menunjukkan batas tegas pada sebagian lesi.⁹



Gambar 2. Manifestasi HPI. **A.** HPI sekunder dari akne vulgaris. **B.** HPI sekunder dari dermatosis inflamasi, tinea korporis. **C.** Pasien yang mengalami HPI setelah melakukan *chemical peeling* di dada.¹

HPI akan membaik dengan seiringnya waktu dan tidak membutuhkan terapi. HPI epidermal akan menghilang dalam 6 hingga 12 bulan jika tidak diobati. Pigmen yang lebih dalam akan menghilang dalam tahunan.^{1,12} Lamanya penyembuhan dan perlunya kesabaran seharusnya dimasukkan dalam konseling pasien saat penatalaksanaan HPI.¹²

Identifikasi dan pengobatan dermatosis penyebab HPI adalah yang paling penting.¹³ Pengobatan HPI lebih dini dapat membantu mempercepat perbaikannya dan mencegah penggelapan lebih lanjut. Namun, penting untuk selalu berhati-hati bahwa pengobatan itu sendiri dapat menyebabkan dan mengeksaserbasi HPI melalui proses iritasi.²

Lokasi deposit pigmen penting untuk dipertimbangkan dalam pengobatan HPI. Peningkatan melanin epidermal sering membaik dengan terapi topikal yang mengurangi stimulasi melanogenetik, aktivitas tirosinase, atau transfer melanin ke keratinosit, namun terapi topikal menghasilkan perbaikan yang pelan dan halus. Ekspektasi pengobatan tersebut harus didiskusikan dengan pasien terlebih dahulu. Pigmentasi dermal tertahan di dalam melanofag dan sangat resisten terhadap semua modalitas pengobatan.⁸

Pasien harus menggunakan tabir surya, dipilih yang mengandung barier fisik seperti titanium dioksida atau zink oksida, pada semua kulit yang terpapar matahari sehari-hari. Tabir surya kimiawi, dianggap sangat efektif, jarang menyebabkan dermatitis kontak iritan atau kontak alergi pada pasien dengan kulit berwarna.¹³ Fotoproteksi sebaiknya jangan diremehkan pada pengobatan dan pencegahan HPI, dan pasien juga sebaiknya di edukasi untuk menghindari matahari dan menggunakan topi atau pakaian protektif.^{1,2,13}

Vitamin D penting untuk individu berkulit gelap yang berisiko kekurangan vitamin D dikarenakan konsentrasi melanin yang lebih tinggi di kulit. *The American Academy of Dermatology* mengatakan bahwa kelompok yang berisiko kekurangan vitamin D, termasuk individu berkulit gelap, membutuhkan dosis total harian vitamin D 1000IU, melalui diet dan suplementasi. Oleh karena itu, asupan makanan kaya vitamin D, seperti salmon, minyak hati ikan, makanan yang kaya vitamin D, dan suplementasi vitamin D dapat diberikan.²

Hidrokuinon (HQ) adalah krim pemutih kulit yang merupakan baku emas untuk pengobatan HPI, diindikasikan untuk pasien berumur 13 tahun atau lebih.⁴ HQ biasanya digunakan pada konsentrasi 2 hingga 4%.² HQ bekerja dengan menghambat enzim tirosinase sehingga menghalangi perubahan

dihydroxyphenylalanine ke melanin. Monoterapi HQ dapat mengobati HPI secara efektif, namun yang terbaru HQ dapat diformulasikan dengan agen lain, seperti retinoid, antioksidan, asam glikolat, tabir surya, dan kortikosteroid untuk meningkatkan efikasi.^{1,2,4} Pasien pada penelitian label terbuka yang diobati dua kali sehari dengan mikroenkapsulasi HQ 4%, retinol 0,15%, dan antioksidan selama 12 minggu menunjukkan perbaikan diskromia.³ Penelitian yang sama dengan mayoritas pasien kulit berwarna diobati dengan mikroenkapsul HQ 4%/ retinol 0,15% dan tabir surya juga aman dan efektif untuk HPI dan melasma. Reaksi iritan dapat disebabkan oleh penggunaan jangka panjang HQ 4% atau HQ yang lebih tinggi, terutama ketika dikombinasikan dengan agen lain yang dapat mengiritasi seperti retinoid. Penggunaan konkomitan dengan kortikosteroid topikal dapat mengurangi iritasi dan dapat menurunkan risiko hiperpigmentasi lebih lanjut. Formula Kligman yang mengandung HQ 5%, tretinoin 0,1%, dan deksametason 0,1% adalah salah satu kombinasi yang efektif, namun problematik karena penggunaan tretinoin konsentrasi tinggi dan steroid *fluorinated* poten.² Efek samping HQ termasuk okronosis eksogen, dermatitis kontak, perubahan warna kuku, leukoderma permanen, dan efek halo. Retinoid, *tazarotene*, *adapalene*, *azelaic acid*, dan *N-acetylglucosamine* atau kombinasi *N-acetylglucosamine/* niasinamid juga telah menunjukkan perbaikan HPI.³

Mequinol atau *4-hydroxyanisole* adalah derivat dan alternatif HQ. Mequinol 2% lebih tidak iritatif daripada HQ. Mequinol dapat diformulasi dengan tretinoin 0,01% dan asam retinoid. Mekanisme kerja mequinol menyebabkan depigmentasi dengan inhibisi kompetitif tirosinase. Satu penelitian membandingkan mequinol 2%/ tretinoin 0,01% dan krim HQ 4% pada 61 pasien kulit berwarna dengan HPI wajah ringan hingga sedang. Mequinol/ tretinoin topikal menunjukkan lebih tidak inferior daripada HQ 4%.^{1,2}

Retinoid adalah analog struktural dan fungsional vitamin A. Pengobatan yang efektif untuk HPI pada kulit berwarna baik digunakan sendiri atau kombinasi dengan agen lain. Retinoid memiliki beberapa efek biologis yang menghasilkan pencerahan kulit yaitu modulasi proliferasi, diferensiasi, kekohesifan sel, induksi apoptosis, dan antiinflamasi. Tretinoin topikal adalah metabolit retinol yang muncul secara alami dan merupakan generasi pertama retinoid. Konsentrasi berkisar antara 0,01 hingga 0,1% dan dapat berupa krim, gel, dan gel mikrosfer. Tretinoin secara signifikan efektif untuk pencerahan lesi HPI, efek samping dapat berupa dermatitis retinoid. Penggunaan tretinoin dimulai dengan konsentrasi lebih rendah dan

menggunakan formulasi yang lebih dapat ditoleransi seperti krim.⁹

Generasi ketiga retinoid yaitu *adapalene* dan *tazarotene* adalah agen topikal sintetik yang efektif untuk mengobati HPI. *Adapalene* diformulasikan dalam bentuk krim atau gel pada konsentrasi 0,1 hingga 0,3%. Formulasi *tazarotene* adalah krim atau gel 0,05 dan 0,1%. Pada penelitian klinis kedua agen tersebut telah menunjukkan keamanan dan keefektifan untuk mengobati HPI, terutama HPI yang diinduksi akne pada individu kulit berwarna.² Efek samping yang dapat muncul adalah eritema, rasa terbakar, terkelupas, atau kering ringan.⁹

Azelaic acid (AA) muncul secara alami sebagai isolat *dicarboxylic acid* dari organisme penyebab pitiriasis versikolor. AA juga efektif untuk mengobati HPI. AA memiliki beberapa mekanisme depigmentasi kulit yaitu inhibisi tirosinase, sitotoksik selektif, dan efek antiproliferatif terhadap melanosit abnormal melalui inhibisi sintesis DNA dan enzim mitokondrial. Formulasi yang digunakan adalah krim 20% untuk akne vulgaris, melisma, dan juga HPI. Efek samping ringan dan sementara.^{1,2}

Asam kojik (AK) adalah metabolit spesies jamur *Acetobacter*, *Aspergillus*, dan *Penicillium*. Kemampuan depigmentasinya berasal dari inhibisi poten terhadap tirosinase oleh tembaga pengikat di daerah aktif enzim. AK tersedia pada konsentrasi 1 hingga 4% dan dapat diformulasikan dengan agen pencerah lain seperti asam glikolat dan HQ untuk meningkatkan efikasi. Efek samping yang sering terjadi adalah dermatitis kontak.⁵

Arbutin diekstraksi dari daun kering tanaman *bearberry* atau pir, kranberi, atau bluberi. Arbutin menyebabkan depigmentasi dengan menghambat tidak hanya aktivitas tirosinase tapi juga maturasi melanosom. Bentuk sintetik arbutin adalah alfa-arbutin dan deoksiarbutin menunjukkan kemampuan menghambat tirosinase lebih besar daripada bentuk alaminya. Penelitian klinis dilakukan oleh Boissy dan kawan-kawan menunjukkan deoksiarbutin 3% efektif untuk mengobati solar lentiginosa pada pasien kulit putih, namun tidak ada respons klinis yang signifikan pada kelompok pasien berkulit gelap.^{2,5}

Niasinamid adalah derivat vitamin B3 yang secara fisiologis aktif. Penelitian *in vitro* menunjukkan bahwa niasinamid secara signifikan menurunkan transfer melanosom ke keratinosit tanpa menghambat aktivitas tirosinase atau proliferasi sel, dan niasinamid juga dapat mengganggu jalur pengiriman sinyal sel antara keratinosit dan melanosit. Keamanan dan keefektifan niasinamid untuk HPI pada individu berkulit gelap belum pernah diteliti, namun niasinamid topikal 2 hingga 5% efektif ketika

digunakan sendiri atau dikombinasi dengan *N-acetyl glucosamine* untuk mengobati melasma dan hiperpigmentasi yang diinduksi UV pada pasien berkulit putih dan orang Asia.²

N-acetyl glucosamine (NAG) adalah gula amino yang merupakan prekursor asam hialuronat dan ditemukan di alam dan jaringan manusia. Kemampuan depigmentasinya berasal dari inhibisi glikosilasi tirosinase. NAG biasanya digunakan pada konsentrasi 2% sebagai monoterapi atau kombinasi dengan niasinamid. Beberapa penelitian klinis terkontrol menunjukkan kemananan dan keefektifan NAG sendiri atau terapi kombinasi NAG/ niasinamid untuk mencerahkan hiperpigmentasi sekunder dari radiasi solar pada pasien Kaukasia dan Jepang. NAG ditoleransi baik, hanya sedikit pasien mengalami iritasi kulit ringan hingga sedang.^{1,2,5}

L-ascorbic acid (AA) atau vitamin C adalah antioksidan yang muncul secara alami didapat dari beberapa buah dan sayur. AA menyebabkan pencerahan kulit dengan cara berinteraksi dengan ion tembaga pada daerah aktif tirosinase dan dengan mengurangi *dopaquinone* teroksidasi. AA juga memiliki efek antiinflamasi dan properti fotoprotektif. AA biasanya digunakan pada konsentrasi 5 hingga 10% dan dapat diformulasikan dengan agen depigmentasi lain. AA dan derivatnya aman dan efektif untuk pasien Latin dan Asia, namun beberapa penelitian hanya melibatkan pengobatan untuk melasma, tidak untuk HPI.¹

Ekstrak akar *licorice* (*Glycyrrhiza glabra*, *Glycyrrhiza uralensis*) dapat menghambat tirosinase, memiliki efek antiinflamasi, dan menyebabkan depigmentasi dengan dispersi dan pemindahan pigmen. Penelitian dilakukan pada 20 wanita Mesir menunjukkan bahwa krim ekstrak akar *licorice* topikal (1 g/ hari) selama 4 minggu aman dan efektif untuk pengobatan melasma dengan efek samping minimal.^{2,5}

Protein *soy*, seperti *soybean trypsin inhibitor* (STI) dan *Bowman-Birk inhibitor* (BBI), menghambat aktivasi reseptor sel *protease-activated receptor 2* (PAR 2) yang ditemukan di keratinosit yang memediasi transfer melanosom dari melanosit ke keratinosit sekitar dan sebagai hasilnya, fagositosis melanosom ke keratinosit berkurang mengakibatkan depigmentasi menetap. Saat ini *soy* diformulasikan sendiri atau kombinasi dengan agen lain seperti retinol dan tabir surya, utamanya dengan pelembap, untuk membantu mengurangi tanda kerusakan kulit karena cahaya dan HPI pada semua jenis kulit. Produk yang mengandung *soy* ditoleransi dengan baik.^{1,2}

Chemical peels dan pengobatan topikal bekerja secara sinergis. *Chemical peels* tidak hanya

mencerahkan kulit, namun juga memungkinkan agen topikal untuk berpenetrasi lebih baik. Pasien disarankan untuk menggunakan tretinoin dan HQ sebelum melakukan *chemical peeling*.⁹ Fitur penting agen *chemical peels* ditentukan oleh aksinya pada kedalaman dermis superfisial hingga medium. Profil inflamasi agen *chemical peels* yang lebih sedikit, kekuatan agen *chemical peels* harus kekuatan rendah ke sedang dan perlu dilakukan berulang rata-rata 3-5 sesi.¹¹ Efek samping yang paling sering terjadi adalah eritema, rasa terbakar, HPI, reaktivasi HSV, deskuamasi superfisial, dan vesikulasi. Komplikasi lain yaitu hipopigmentasi, bekas luka hipertrofik, dan pembentukan keloid.²

Pilihan standar adalah asam glikolat (AG) 20-70%, asam salisilat (AS) 20-30%, asam trikloroasetat (TCA) 10-25%, atau solusio Jessner. HQ 4% dapat diberikan sebelum pengobatan untuk memperbaiki hasil akhir. Semua pasien yang menggunakan retinoid topikal sebaiknya menghentikan penggunaannya tujuh hari sebelum melakukan *peeling*. Pelembap dengan faktor proteksi matahari nonkomedogenik dapat terus digunakan.^{3,13}

Asam glikolat yang terdapat di tebu, adalah *alpha-hydroxy acid* (AHA) yang muncul secara alami yang menginduksi epidermolisis, menghancurkan melanin lapisan basal, dan meningkatkan sintesis kolagen dermal. Konsentrasi AG berkisar dari 20 hingga 70%, dan dibutuhkan netralisasi dengan air atau sodium bikarbonat untuk menghilangkan *peel* tersebut.^{2,13} Burns dan kawan-kawan melakukan penelitian klinis selama 22 minggu pada pasien orang Afrika-Amerika dengan tipe kulit Fitzpatrick IV-VI dan HPI wajah. Pasien dirandomisasi ke kelompok kontrol yang menerima HQ 2%/ gel AG 10% dan tretinoin 0,05% atau kelompok *peel* yang menerima rejimen topikal yang sama ditambah enam *peels* AG (50-68%) dengan interval tiga minggu. Tampak perbaikan klinis yang signifikan pada kelompok *peel*.⁵

Asam salisilat berasal dari kulit pohon *willow*, adalah *beta-hydroxy acid* yang menginduksi keratolisis dengan mengganggu keterkaitan lipid interseluler antara sel epiteloid. *Peel* AS superfisial digunakan dengan konsentrasi berkisar dari 20 hingga 30% tanpa membutuhkan netralisasi. Penelitian pada 24 pasien orang Korea dengan HPI diinduksi akne dengan *peels* AS 30% setiap dua minggu untuk tiga bulan. Keamanan dan keefektifan *peels* AS pada pengobatan HPI juga ditunjukkan pada fototipe kulit lebih tinggi V dan VI.^{2,3,13}

Chemical peels superfisial juga dapat menggunakan asam trikloroasetat (TCA) atau solusio Jessner, dan kedua agen tersebut telah menunjukkan keefektifannya untuk mengobati melasma, namun

bukti klinis yang mendukung penggunaan agen ini untuk HPI pada kulit berwarna masih kurang.^{1,2}

Agen pencerah kulit topikal masih menjadi pilihan terapi HPI, laser, dan sumber cahaya dapat efektif membantu terapi atau alternatif dari kegagalan pengobatan.² Terapi fotodinamik, laser, dan fototermolisis fraksional saat ini banyak digunakan untuk pengobatan HPI.^{3,14} Laporan kasus HPI dengan terapi fotodinamik *blue light*, laser *neodymium-doped yttrium aluminium garnet* (Nd: YAG), dan fototermolisis fraksional pada tipe kulit berwarna didapatkan keberhasilan dalam pengobatan. Namun, penelitian klinis yang lebih besar dibutuhkan untuk mengevaluasi peran laser ini dan juga alat lain, seperti *intense pulsed light* untuk mengobati HPI.²

Laser *quality-switched* (QS) *neodymium-doped yttrium aluminum garnet* (Nd: YAG) 1064 nm, QS *Ruby*, dan laser termolisis fraksional *Erbium fiber* 1550 nm adalah yang paling sering diteliti. QS *Ruby* memiliki hasil yang buruk pada HPI refrakter terhadap terapi topikal. Suatu laporan kasus melaporkan berhasilnya pengobatan HPI dengan beberapa sesi fototermolisis fraksional *Erbium fiber*. Serial kasus dari 3 pasien dengan HPI diobati dengan laser QS Nd: YAG 1064 nm menunjukkan hasil yang baik setelah 5 sesi dengan perbaikan memanjang selama 2 bulan. Laser fraksional *thulium fiber* 1927 nm saat ini dilaporkan efektif untuk pengobatan melasma dan satu kasus HPI juga sukses diobati. Panjang gelombang yang panjang memungkinkan penetrasi lebih dalam saat menargetkan melanin sebagai kromofor. Hal tersebut menurunkan kemungkinan permukaan terbakar dan HPI.^{2,5}

Kosmetik kamufase digunakan untuk menyembunyikan lesi yang tidak mendapatkan pengobatan medikal atau surgikal.^{1,15} Riasan kamufase yang menyembunyikan area diskromia menunjukkan hasil yang signifikan pada beberapa pasien, dan lebih murah dari pilihan lainnya.⁷ Penutup kosmetik yang baik harus tampak natural, tidak berminyak, opak, tahan air, tahan lama, 100% bebas pewangi, dan mudah diaplikasikan. Kosmetik kamufase tersebut dapat diaplikasikan ke semua tipe kulit, tidak mengiritasi, tidak sensitisasi, tidak fotosensitisasi, dan tidak komedogenik.^{1,15}

PEMBAHASAN

Kulit berwarna digambarkan sebagai individu dengan peningkatan jumlah pigmen epidermal dan kulit yang lebih gelap. Kulit berwarna biasanya tampak pada orang Afrika, Hispanik, Asia, dan keturunan Asia Tenggara. Kulit berwarna paling sering ditentukan sebagai fototipe kulit Fitzpatrick IV hingga VI. Hiperpigmentasi merupakan respons kulit

terhadap trauma atau inflamasi, keadaan hiperpigmentasi pada kulit berwarna lebih nyata dan lebih lama hilangnya.

Hiperpigmentasi pascainflamasi adalah hipermelanosis reaktif dapatan yang muncul setelah inflamasi atau cedera kulit yang dapat terjadi pada semua tipe kulit, namun lebih sering mengenai pasien kulit berwarna. HPI muncul sebagai makula atau bercak asimtomatik yang dapat simetrik atau asimetrik, terbatas atau difus, tergantung dari distribusi dermatosis inflamasi sebelumnya.

Berbagai tipe dermatosis inflamasi atau kerusakan kulit yang dapat menyebabkan perubahan pigmentasi. Penyebab HPI termasuk infeksi seperti dermatofitosis atau eksantema virus, reaksi alergi seperti gigitan serangga atau dermatitis kontak, penyakit papuloskuamous seperti psoriasis atau liken planus, HPI yang diinduksi oleh pengobatan yang menyebabkan reaksi hipersensitivitas, atau kerusakan kulit dari bahan-bahan iritan, terbakar, atau prosedur kosmetik seperti, radiasi non-ionisasi, reaksi fototoksik, prosedur laser, dan *chemical peeling*. Penyebab HPI yang paling umum pada kulit berwarna adalah akne vulgaris, dermatitis atopik, dan impetigo. HPI yang paling sering adalah bekas akne pada pasien kulit berwarna.

Hiperpigmentasi pascainflamasi yang ada biasanya akan membaik dengan seiringnya waktu dan tidak membutuhkan terapi. Pertama dan terutama, mengidentifikasi dan mengobati dermatosis yang melatarbelakangi. Pengobatan HPI yang dimulai lebih dini dapat membantu mempercepat perbaikannya dan mencegah penggelapan lebih lanjut.

Penggunaan tabir surya dengan faktor proteksi matahari 30 dan pencegahan penggelapan kulit hiperpigmentasi adalah penting. Pasien juga sebaiknya diedukasi untuk menghindari matahari dan menggunakan topi atau pakaian protektif. Asupan makanan kaya vitamin D, seperti salmon, minyak hati ikan, dan makanan yang kaya vitamin D, dan suplementasi vitamin D dapat diberikan.

Hidrokuinon masih menjadi baku emas untuk pengobatan HPI, pilihan lainnya adalah mequinol, retinoid, *azelaic acid*, asam kojik, arbutin, niasinamid, *N-acetyl glucosamine*, asam askorbat, *licorice*, dan *soy*. Terapi invasif dapat dilakukan *chemical peels*, laser, dan terapi berbasis cahaya lainnya. *Chemical peels* kedalaman superfisial dan medium dapat digunakan untuk tipe kulit Fitzpatrick IV-VI. Pilihan standar adalah asam glikolat 20-70%, asam salisilat 20-30%, asam trikloroasetat (TCA) 10-25%, atau solusio *Jessner*. Terapi fotodinamik, laser, dan fototermolisis fraksional saat ini juga banyak digunakan untuk pengobatan HPI. Kosmetik

kamufase digunakan untuk menyembunyikan lesi yang tidak mendapatkan pengobatan medikal atau surgical. Riasan kamufase dapat menyembunyikan area diskromia secara signifikan pada beberapa pasien dan lebih murah dari pilihan lainnya.

KEPUSTAKAAN

1. Callender VD, Surin-Lord SS, Davis EC, Maclin M. Postinflammatory hyperpigmentation. *Am J Clin Dermatol* 2011;12(2):87-99.
2. Davis EC, Callender VD. Postinflammatory hyperpigmentation. *J Clin Aesthet Dermatol* 2010;3(7):20-31.
3. Moiola EK, Bakus AD, Yaghmai D, Hernandez C. Treatment strategies for pigmentation disorders in skin of color. *Cosmet Dermatol* 2011;24:424-531.
4. Chandra M, Levitt J, Pensabene CA. Hydroquinone therapy for post-inflammatory hyperpigmentation secondary to acne: not just prescribable by dermatologists. *Acta Derm Venereol* 2012;92:232-5.
5. Patel AB. Postinflammatory hyperpigmentation: review of pathogenesis, prevention, and treatment. *Pigment Int* 2014;1(2):59-69.
6. Lloyd HW. Skin of color. In: Baumann L, editor. *Cosmetic Dermatology: Principles and Practice*. 2nd ed. New York: The McGraw-Hill Companies, Inc; 2009. p. 109-18.
7. Sachdeva S. Fitzpatrick skin typing: applications in dermatology. *Indian J Dermatol Venereol Leprol* 2009;75:93-6.
8. Reddy KK, Lenzy YM, Brown KL, Gilchrist BA. Racial considerations: skin of color. In: Goldsmith LA, Katz SI, Gilchrist BA, Paller AS, Leffell DJ, Wolff K, editors. *Fitzpatrick's dermatology in general medicine*. 8th ed. New York: The McGraw-Hill Companies, Inc; 2012. p. 234-52.
9. Zhu YI. Postinflammatory hyperpigmentation. In: Alam M, Bhatia AC, Kundu RV, Yoo SS, Chan HH, editors. *Cosmetic Dermatology for Skin of Color*. New York: The McGraw-Hill Companies, Inc; 2009. p. 130-5.
10. Davis EC, Callender VD. A review of acne in ethnic skin. *J Clin Aesthet Dermatol* 2010;3(4):24-38.
11. Shehnaz AZ. Chemical peels for post acne hyperpigmentation in skin of color. *Pigmentary Disorders* 2015;2:162-6.
12. Kundu RV, Patterson S. Dermatologic conditions in skin of color: part I. special considerations for common skin disorders. *Am Fam Physician* 2013;87(12):850-6.

13. Desai SR, Alexis A. Hyperpigmentation therapy: a review. *J Clin Aesthet Dermatol* 2014;7(8):13-7.
14. Carniol PJ, Lloyd HW, Zhao AS, Murray K. Laser treatment for ethnic skin. *Facial Plast Surg* Clin N Am 2010;18:105-10.
15. Kayama T, Fuji H, Tanioka M, Miyachi Y. Camouflage therapy for post-inflammatory hyperpigmentation on face caused by fixed drug eruption. *JCDSA* 2013;3:8-10.

Pilihan Terapi Hiperpigmentasi Pasca inflamasi pada Kulit Berwarna

ORIGINALITY REPORT

17%

SIMILARITY INDEX

16%

INTERNET SOURCES

11%

PUBLICATIONS

0%

STUDENT PAPERS

PRIMARY SOURCES

1	strategyexchange.net Internet Source	2%
2	www.alomedika.com Internet Source	1%
3	dokumen.pub Internet Source	1%
4	docplayer.info Internet Source	1%
5	perdoski.id Internet Source	1%
6	ojs.unud.ac.id Internet Source	1%
7	repository.unair.ac.id Internet Source	1%
8	www.journalijcar.org Internet Source	1%
9	majalahfk.ub.ac.id Internet Source	1%

10	adoc.pub Internet Source	1 %
11	link.springer.com Internet Source	1 %
12	www.jcadonline.com Internet Source	1 %
13	www.verywellhealth.com Internet Source	1 %
14	journal.uin-alauddin.ac.id Internet Source	<1 %
15	ndl.ethernet.edu.et Internet Source	<1 %
16	sinta.unud.ac.id Internet Source	<1 %
17	loginpage.fluxus.org Internet Source	<1 %
18	www.jcasonline.com Internet Source	<1 %
19	www.researchgate.net Internet Source	<1 %
20	id.scribd.com Internet Source	<1 %
21	"Dermatoanthropology of Ethnic Skin and Hair", Springer Science and Business Media	<1 %

LLC, 2017

Publication

22

"Vitiligo", Wiley, 2018

Publication

<1 %

23

www.coursehero.com

Internet Source

<1 %

24

www.scribd.com

Internet Source

<1 %

25

Eimpunth, S., R. Wanitphadeedecha, and W. Manuskiatti. "A focused review on acne-induced and aesthetic procedure-related postinflammatory hyperpigmentation in Asians : Postinflammatory hyperpigmentation in Asians", Journal of the European Academy of Dermatology and Venereology, 2013.

Publication

<1 %

26

e-aaps.org

Internet Source

<1 %

27

www.science.gov

Internet Source

<1 %

28

"Fundamentals of Ethnic Hair", Springer Science and Business Media LLC, 2017

Publication

<1 %

29

Katlein França, Jonette Keri. "Psychosocial impact of acne and postinflammatory

<1 %

hyperpigmentation", Anais Brasileiros de Dermatologia, 2017

Publication

30

Bridget P. Kaufman, Taulun Aman, Andrew F. Alexis. "Postinflammatory Hyperpigmentation: Epidemiology, Clinical Presentation, Pathogenesis and Treatment", American Journal of Clinical Dermatology, 2017

Publication

<1 %

31

Sheth, V.M.. "Melasma: A comprehensive update", Journal of the American Academy of Dermatology, 201110

Publication

<1 %

Exclude quotes On

Exclude matches Off

Exclude bibliography On

Pilihan Terapi Hiperpigmentasi Pasca inflamasi pada Kulit Berwarna

GRADEMARK REPORT

FINAL GRADE

/100

GENERAL COMMENTS

Instructor

PAGE 1

PAGE 2

PAGE 3

PAGE 4

PAGE 5

PAGE 6

PAGE 7

PAGE 8
