


JOURNAL OF BASIC MEDICAL VETERINARY



Indexed in:



Plagiarism check:



Management tools:



Publisher:



EDITORIAL BOARD

Editor in Chief

Prof. Sri Agus Sudjarwo, drh., Ph.D. – Universitas Airlangga, Indonesia

Managing Editor

Faisal Fikri, drh., M.Vet. – Universitas Airlangga, Indonesia

Editor Member

Dr. Rochmah Kurnijasanti, drh., M.Si. – Universitas Airlangga, Indonesia

Prof. Dr. Mohd Rais bin Mustafa, Ph.D. – University of Malaya, Malaysia

Prof. Hori Masatoshi, Ph.D. – University of Tokyo, Japan

Bo Kyung Kim, Ph.D. – Konkuk University, South Korea

Prof. Dr. Bayyinatul Muchtaromah, drh., M.Si. – Maulana Malik Ibrahim Islamic University, Indonesia

Min Rahminiwati, drh., MS., Ph.D. – IPB University, Indonesia

Dr. Agustina Dwi Wijayanti, drh., M.P. – Universitas Gadjah Mada, Indonesia

Dr. Dwi Yuni Nur Hidayati, dr., M.Kes. – Universitas Brawijaya, Indonesia

Made Sriasih, drh., M. Agr. Sc., Ph.D. – University of Mataram, Indonesia

Layout and Proofread Editor

Muhammad Thohawi Elziyad Purnama, drh., M.Si. – Universitas Airlangga, Indonesia

Assistant Editor

Salma Aisyafalah, S.Si. – Universitas Airlangga, Indonesia

PEER REVIEWERS

We sincerely thank the reviewers for their contributions in reviewing manuscripts for this journal.

- Prof. Hong Kean Ooi, DVM., PhD.** – Azabu University, Japan
Prof. Dr. Ir. I Wayan Suarna, MS. – Universitas Udayana, Indonesia
Prof. Fedik Abdul Rantam, DVM. – Universitas Airlangga, Indonesia
Prof. Dr. RTS. Adikara, drh., M.S., Akp. – Universitas Airlangga, Indonesia
Prof. Dr. Iwan Sahrial Hamid, drh., M.Si. – Universitas Airlangga, Indonesia
Prof. Dr. Anwar Ma'ruf, drh., M.Kes. – Universitas Airlangga, Indonesia
Prof. Dr. Lilik Maslachah, drh., M.Kes. – Universitas Airlangga, Indonesia
Dr. Kuncoro Puguh Santoso, drh., M.Kes. – Universitas Airlangga, Indonesia
Dr. Kadek Rachmawati, drh., M.Kes. – Universitas Airlangga, Indonesia
Dr. Mohammad Sukmanadi, drh., M.Kes. – Universitas Airlangga, Indonesia
Dr. Nove Hidajati, drh., M.Kes. – Universitas Airlangga, Indonesia
Dr. Eduardus Bimo Aksono Herupradoto, drh., M.Kes. – Universitas Airlangga, Indonesia
Dr. Rahmi Sugihartuti, drh., M.Kes. – Universitas Airlangga, Indonesia
Dr. Nanik Hidayatik, drh. – Universitas Airlangga, Indonesia
Dr. Gandul Atik Yuliani, drh., M.Kes. – Universitas Airlangga, Indonesia
Maria Imaculata Arifin, DVM., M.Sc., Ph.D. – University of Calgary, Canada
Wipaporn Jarujareet, DVM., PhD. – Rajamangala University of Technology Srivijaya, Thailand
Celia Hitomi Yamamoto, MD., Ph.D. – Universidade Federal de Juiz de Fora, Brazil
Dr. Rondius Solfaine, MP., APVET., drh. – Universitas Wijaya Kusuma, Indonesia
Ratna Damayanti, drh., M.Kes. – Universitas Airlangga, Indonesia

Effect of Turmeric Flour (*Curcuma domestica*) and Fish Oil on Daily Egg Production and Organoleptics of Quail Eggs (*Coturnix-coturnix japonica*)

 Aprinda Ratna Lovela , Moh. Anam Al-Arief , Ismudiono Ismudiono , Kusnoto Supranianondo ,  1-6
Widya Paramita Lokapirnasari , Emy Koestanti Sabdoningrum


 Abstract : 527

 PDF : 469

 PDF

 DOI : 10.20473/jbmv.v10i1.28591

Effect of Vaccination Outer Membrane Protein 52 kDa on Changes in Erythrocyte Index of Tilapia (*Oreochromis niloticus*) Infected by *Aeromonas hydrophila*

 Nanda Rino Nurrahmad , M. Gandul Atik Yuliani , Rahaju Ernawati , Sri Chusniati , Eduardus  7-14
Bimo Aksono Herupradoto , Retno Sri Wahyuni

 Abstract : 1145

 PDF : 578

 PDF

 DOI : 10.20473/jbmv.v10i1.28592

Identification of Cat (*Felis catus*) Blood Splatter on Cotton Fabric After Periods of Drying Using Leucomalachite Green and Takayama Reagent

 Vanessa Ann Charles , Tita Damayanti Lestari , Djoko Legowo , Ismudiono Ismudiono ,  15-22
Nove Hidajati , Retno Sri Wahyuni

 Abstract : 543

 PDF : 274

 PDF

 DOI : 10.20473/jbmv.v10i1.28593

Effect of Aflatoxin Contaminated Feed for 40 Days on Anatomy and Histopathology of the Thymus of Laying Hens in the Starter Phase

 Rachella Christy , Soeharsono Soeharsono , Ismudiono Ismudiono , Hana Eliyani ,  23-29
Sarmanu Sarmanu , Hani Plumeriastuti



 Abstract : 635

 PDF : 486

 PDF

 DOI : 10.20473/jbmv.v10i1.28679

The Prevalence of Domesticated Geriatri Cats in Surabaya City at April-May 2019

 Rr Indah Nur Rahmawati , Nusdianto Triakoso , Anwar Ma'ruf  30-35

 Abstract : 523

 PDF : 383

 PDF

 DOI : 10.20473/jbmv.v10i1.28680

Pengaruh Pakan Terkontaminasi Aflatoxin Selama 40 Hari Terhadap Anatomi dan Histopatologi Timus Ayam Petelur Fase Starter

Effect of Aflatoxin Contaminated Feed for 40 Days on Anatomy and Histopathology of the Thymus of Laying Hens in the Starter Phase

Rachella Christy¹, Soeharsono², Ismudiono³, Hana Eliyani², Sarmanu², Hani Plumeriastuti⁴

¹Mahasiswa, ²Departemen Anatomi Veteriner, ³Departemen Reproduksi Veteriner, ⁴Departemen Patologi Veteriner, Fakultas Kedokteran Hewan, Universitas Airlangga
Corresponding author: rachella.christy-2015@fkh.unair.ac.id

ABSTRACT

The purpose of this study was to determine the effect of aflatoxin contaminated feed given for 40 days on the anatomy and histopathology of the thymus of laying hens in the starter phase. A total of 36 DOC laying hens were divided into two groups (P0 and P1). P0 (control group) was given 100% basal starter feed CP 521 and P1 (treatment group) was given 80% basal feed CP 524 plus 20% aflatoxin contaminated feed. Feeding contaminated with aflatoxin was carried out for 40 days, starting on the 20th to the 60th day after the DOC of laying hens was adapted for 20 days. The time of surgery in this study was carried out on the 20th, 40th, and 60th days, where at each surgery time the thymus organ was taken to collect weight data and histopathological preparations were made. The thymus weights based on time showed a significant decrease, but the intergroup thymus weights did not show a significant decrease. The decrease in thymus weight is caused by the involution process. Microscopic observations based on increased cell debris and congestion showed that P0 did not show a significant difference, but P1 showed a significant difference ($p > 0.05$) on the 40th and 60th days. The conclusion in this study was that as much as 20% of feed contaminated with aflatoxins had not affected changes in thymus weight but had shown damage to the histopathological structure of the thymus.

Keywords: Aflatoxin, thymus, laying hens

Received: 02-01-2021

Revised: 03-03-2021

Accepted: 16-05-2021

PENDAHULUAN

Ayam petelur merupakan salah satu hewan ternak yang masih menjadi pilihan dalam beternak karena dapat memproduksi telur dalam jumlah banyak dengan waktu yang cepat serta memiliki tubuh yang relatif lebih kecil dibandingkan dengan ayam pedaging. Ayam petelur dapat menghasilkan jumlah telur sebanyak 250 hingga 280 butir sampai umur dua tahun jika produksi pertama dihasilkan pada umur lima bulan. Produksi telur yang terbaik diperoleh pada tahun pertama ayam mulai bertelur, dan pada tahun

berikutnya akan menurun (Zulfikar, 2013).

Seperti pada usaha peternakan umumnya segala aspek yang menyangkut keuntungan harus dimaksimalkan, sedangkan aspek yang menyangkut biaya produksi harus ditekan atau diminimalisir. Pakan merupakan salah satu bagian dari biaya produksi yang perlu mendapat perhatian khusus karena mempengaruhi 75% dari total biaya produksi (Sunarso dan Christiyanto, 2009).

Pemberian pakan pada ayam layer juga harus memperhatikan kualitas bahan bakunya. Pakan dengan bahan baku yang berkualitas dapat mengoptimalkan produktivitas dan kesehatan, mencakup pertumbuhan serta daya tahan tubuh yang baik. Pakan yang tidak berkualitas dapat disebabkan karena adanya kontaminan asing yang dapat merusak bahan bakunya, salah satu kontaminasinya merupakan mikotoksin yang disebabkan oleh kelompok fungi (Chen et al., 2013).

Aflatoksin merupakan salah satu jenis mikotoksin yang sering mengontaminasi biji-bijian dan bahan pakan lainnya, serta memiliki toksisitas yang tinggi (Siloto et al. 2013). Tingkat kejadian kontaminasi aflatoksin pada pakan sudah cukup banyak terjadi di beberapa wilayah Indonesia. Penelitian pada pakan ayam petelur oleh Puspitasari (2018) pada 20 peternakan di Blitar positif mengandung cemaran aflatoksin dengan kadar 176,54 ppb; 5,49 ppb; dan 26,025 ppb. Batas maksimum kadar aflatoksin dalam pakan yang diperbolehkan menurut Standar Nasional Indonesia adalah 50 ppb (SNI, 2009), namun demikian perlu mendapat perhatian mengingat insidensinya tinggi, masing-masing 98% (ayam pedaging) dan 82,73% (ayam petelur) sampel pakan terdeteksi aflatoksin (Martindah dkk., 2015).

Aflatoksin yang terdeteksi pada ayam petelur dapat menurunkan kualitas telur yang dihasilkan, selain itu juga meninggalkan residu di jaringan, hepar, ginjal, tembolok, dan lainnya. Aflatoksin juga dapat menghambat pertumbuhan organ-organ limfoid seperti timus sehingga terjadi defisiensi respon antibodi pada sistem imun ayam petelur (Alhousein dan Gurbuz, 2015). Peng et al. (2017) menyebutkan bahwa aflatoksin dapat menyebabkan imunotoksik pada sistem imun dengan mengurangi jumlah limfosit yang

beredar serta menghambat proliferasi limfosit. Sama halnya dengan Monson et al. (2015) juga menyebutkan aflatoksin yang dikonsumsi pada masa pertumbuhan dapat mengarah ke atrofi jaringan limfoid. Hasil-hasil penelitian di atas telah menunjukkan pengaruh aflatoksin pada beberapa organ penting termasuk organ limfoid dan berdampak merugikan pada kekebalan tubuh ayam petelur. Belum banyak informasi tentang pengaruh aflatoksin yang diharapkan akan memberi perubahan pada anatomi timus ayam petelur. Memahami struktur timus merupakan hal penting karena kerusakan pada struktur dan fungsi timus dapat mengakibatkan konsekuensi kesehatan yang serius termasuk imunodefisiensi (Gordon dan Manley, 2011).

METODE

Bahan dan materi penelitian

Hewan coba yang digunakan pada penelitian ini adalah 36 ekor ayam petelur *DOC Layer strain Isa Brown*. Pakan yang digunakan dalam penelitian ini yaitu pakan basal dan pakan terkontaminasi aflatoksin (TA). Pakan kontaminan ditera komposisi kandungan aflatoksin gabungannya (B1, B2, G1, dan G2) pada laboratorium uji dan didapatkan hasil 9,58 ppb. Kandang hewan coba yang digunakan berupa kandang *brooder* untuk pemeliharaan DOC selama satu minggu dilanjutkan dengan sejumlah 36 kandang baterai masing-masing berukuran 30x40 cm. Kandang dilengkapi tempat pakan dan minum. Peralatan pendukung lainnya meliputi bolpoin, kertas, karet, pipet, mikropipet, *gloves*, masker, jas laboratorium, termometer, koran, plastik, *trashbag*, dan kamera.

Perlakuan

Sejumlah 36 ekor DOC dipelihara dalam kandang *brooder* selama masa 20 hari masa adaptasi, kemudian

dipindahkan ke dalam kandang baterai hingga umur 60 hari. Bersamaan dengan masa adaptasi, ayam diberi pakan *starter* CP 521 hingga umur 20 hari. Selanjutnya, ayam dibagi secara acak ke kandang baterai. Tahapan kedua dimulai setelah ayam berumur 21 hari. Sejumlah 36 ekor ayam dibagi dalam dua perlakuan (P0 dan P1). Setiap perlakuan terdiri dari 18 ekor yang selanjutnya dibagi dalam tiga subkelompok berdasarkan periode waktu pembedahan, yaitu kelompok pembedahan hari ke-20, hari ke-40, dan hari ke-60. Pemberian pakan dan perlakuan disesuaikan dengan percobaan yang akan diamati. Kelompok P0 mendapat 100% ransum pakan *starter* CP 524. Kelompok P1 mendapat pakan 80% ransum pakan *starter* CP 524 ditambah 20% ransum pakan terkontaminasi aflatoksin B1, B2, G1, dan G2.

Pengambilan organ

Pembedahan dilakukan pada hari ke-20, ke-40, dan ke-60. Setelah organ timus dipisahkan, kemudian dilakukan identifikasi anatomi makroskopis dengan menimbang bobot timus serta pengamatan kelainan patologis. Setelah diidentifikasi, organ diletakkan di dalam pot sampel yang diberi larutan formalin 10% untuk mencegah pembusukan, serta diberi kode untuk setiap sampel kemudian dibuat sediaan histopatologis.

Analisis Data

Data bobot timus yang diperoleh kemudian dianalisis menggunakan ANOVA secara uji faktorial. Data skor timus dianalisis menggunakan uji *Kruskal Wallis*, jika terdapat perbedaan selanjutnya dievaluasi dengan uji *Mann Whitney*. Hasil uji dianggap terdapat perbedaan signifikan jika $p < 0.05$ dan dianggap tidak ada perbedaan jika $p > 0.05$ (Sarmanu, 2017). Seluruh proses analisis dikerjakan dengan

program SPSS (*Statistical Packed for Social Science*).

HASIL DAN PEMBAHASAN

Secara keseluruhan, hubungan antara bobot timus dengan waktu menunjukkan penurunan. Tetapi ditinjau dari waktu ke waktu, antara kelompok kontrol dan perlakuan dalam waktu yang sama tidak berbeda nyata baik pada hari ke-20, ke-40 dan ke-60. Hasil uji bobot timus terhadap waktu pembedahan menunjukkan angka signifikansi $p = 0$ yang berarti terdapat perbedaan signifikan ($p < 0.05$), sedangkan bobot timus terhadap perlakuan pakan terkontaminasi aflatoksin menunjukkan $p = 0.77$ yang berarti tidak adanya perbedaan signifikan. Hasil ini menunjukkan bahwa penurunan bobot timus tidak disebabkan oleh perlakuan pakan terkontaminasi aflatoksin, melainkan disebabkan oleh bertambahnya umur.

Tidak adanya perbedaan bobot timus antarkelompok pada penelitian ini sesuai dengan penelitian oleh Peng *et al.*, (2016) yang memberikan pakan terkontaminasi aflatoksin selama 42 hari pada ayam *broiler* dengan dosis mencapai $134 \mu\text{g}/\text{kg}$. Peng *et al.*, (2016) menduga bahwa timus merupakan dampak tidak langsung dari paparan aflatoksin dalam tubuh. Paparan utama aflatoksin terdapat pada hepar, sebab hepar merupakan organ penetralisir zat toksik dalam tubuh. Tidak adanya perbedaan bobot timus kelompok kontrol dan perlakuan menunjukkan bahwa hepar mampu menetralkan sebagian zat toksik dari aflatoksin sebelum diedarkan melalui pembuluh darah hingga mencapai timus. Unggas sangat sensitif terhadap paparan aflatoksin dan akan bereaksi terhadap dosis rendah dalam kisaran 15-30 ppb menurut Rawal *et al.*, (2010), sehingga dosis aflatoksin pada penelitian ini tidak memberikan pengaruh pada bobot timus.

Tabel 1. Persentase Bobot Timus Hari ke-20, ke-40, dan ke-60

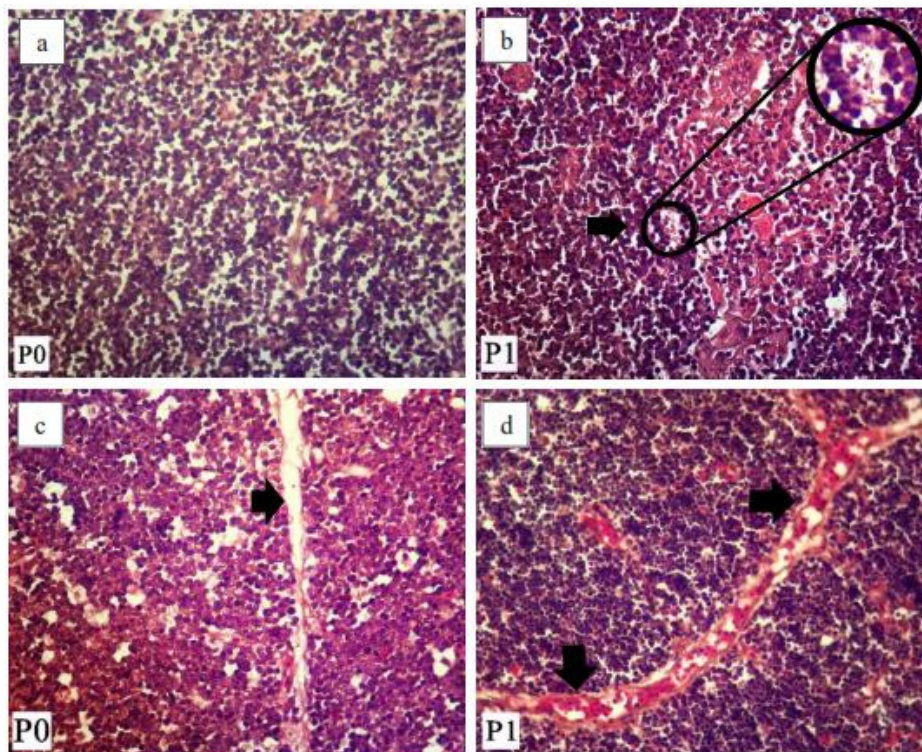
Kelompok	Bobot Timus (gram)		
	20	40	60
P0	0.68 ± 0.15 ^a	0.45 ± 0.06 ^a	0.38 ± 0.12 ^a
P1	0.59 ± 0.10 ^a	0.49 ± 0.18 ^b	0.39 ± 0.07 ^b

Keterangan: Superskrip yang berbeda di dalam baris dan kolom yang sama menunjukkan perbedaan yang signifikan.

Tabel 2. Skor Timus Hari ke-20, ke-40, dan ke-60

Kelompok	Skor Histopatologi Timus (hari)		
	20	40	60
P0	6.50 ^a	5.50 ^a	6.00 ^b
P1	7.50 ^a	8.00 ^a	16.50 ^b

Keterangan: Superskrip yang berbeda di dalam baris dan kolom yang sama menunjukkan perbedaan yang signifikan.



Gambar 1. Kerusakan jaringan histopatologi timus. a) Jaringan timus kelompok kontrol tidak menunjukkan adanya debris sel, b) Bentuk debris sel ditunjukkan oleh tanda (→), c) septa pada trabekula timus kelompok kontrol yang tidak mengalami kongesti, d) tumpukan sel darah merah yang terdapat di trabekula timus ditunjukkan oleh tanda (→).

Secara normal, proses involusi timus terjadi menjelang pubertas dan

bertambahnya umur. Involusi timus terkait umur diinisiasi oleh hormon seks, yaitu androgen dan estrogen

(Rezzani *et al.*, 2013), sebab timus merupakan organ limfoid primer yang responsif terhadap hormon seks dan merupakan target utama estrogen pada sistem imun (Bjelakovic *et al.*, 2008). Reseptor estrogen pada limfosit dan sel epitel timus diekspresikan untuk pemeliharaan fungsi normal kelenjar timus postnatal.

Zoller *et al.* (2006) menyebutkan bahwa estrogen mampu menyebabkan involusi timus dengan menghambat pertumbuhan dan produksi limfosit T. Evaluasi secara histopatologis menunjukkan kerusakan jaringan yang berupa peningkatan jumlah debris sel dan kongesti. Debris sel ditandai dengan bentukan seperti titik-titik yang merupakan kumpulan sel nekrosis, sedangkan kongesti ditandai dengan kumpulan sel darah merah yang terdapat pada trabekula timus. Kenaikan jumlah debris sel ditemukan lebih banyak di daerah korteks pada kelompok perlakuan dibandingkan dengan kelompok kontrol.

Kongesti yang terdapat pada trabekula timus juga lebih banyak ditemukan pada kelompok perlakuan. Hasil pemberian pakan terkontaminasi aflatoxin sebanyak 20% dalam ransum pakan pada penelitian ini ternyata sudah menunjukkan peningkatan debris sel dan kongesti pada hari ke-40 dan ke-60, ditandai dengan tingginya nilai tengah skor pada kelompok perlakuan. Gambaran histopatologis timus pada ketiga waktu pembedahan semakin meningkat, hal ini menunjukkan aflatoxin semakin berpengaruh terhadap peningkatan debris sel dan kongesti timus. Hasil uji *Kruskal Wallis* antar waktu terhadap kelompok kontrol tidak menunjukkan perbedaan nyata, namun pada kelompok perlakuan menunjukkan perbedaan nyata ($p < 0.05$).

Hasil uji *Mann-Whitney* pada kelompok perlakuan hari ke-20 dan ke-40 tidak menunjukkan perbedaan

nyata. Perbedaan nyata ditunjukkan pada hari ke-20 dan ke-60, serta hari ke-40 dan ke-60. Aflatoxin bekerja menghambat sintesis protein sel sehingga komponen sel menjadi rusak dan tidak dapat melakukan aktivitas hingga pada akhirnya menyebabkan nekrosis pada limfosit (Al-Hammadi *et al.*, 2014).

Debris sel merupakan bentukan timbunan sel yang mengalami nekrosis. Proses terjadinya nekrosis sel dimulai dengan pengerutan inti, pembengkakan sel, kondensasi inti dan akhirnya sel menjadi lisis dengan akumulasi eosinofilik pada sitoplasma dan basofilik debris sel (Peng *et al.*, 2017). Kejadian nekrosis dapat disertai dengan kongesti, sebab sebagian besar nekrosis disebabkan oleh kehilangan suplai darah. Kongesti adalah keadaan peningkatan volume darah disertai penumpukan sel-sel darah di dalamnya sehingga pembuluh darah mengalami dilatasi. Kongesti merupakan gejala patologis pertama akibat reaksi inflamasi dan kerusakan bagian organ atau jaringan, sehingga akan tampak kapiler darah yang melebar (Purwaningsih, 2015).

Ketika terjadi cedera sel, mediator kimia seperti histamin, bradikinin, prostaglandin, dan serotonin akan dilepaskan. Pelepasan zat-zat tersebut menyebabkan vasodilatasi dan peningkatan permeabilitas dinding kapiler (Purwaningsih, 2015). Histamin bertanggung jawab menyebabkan vasodilatasi arteriol yang diawali dengan vasokonstriksi dan peningkatan permeabilitas kapiler, sehingga terjadi perubahan distribusi sel darah merah. Hal ini menyebabkan aliran darah yang lambat dan sel darah merah akan menggumpal. Perubahan permeabilitas yang terjadi menyebabkan cairan keluar dari pembuluh darah dan berkumpul di jaringan (Sa'adah, 2018).

KESIMPULAN

Berdasarkan penelitian yang telah dilakukan dapat disimpulkan bahwa pemberian 20% ransum pakan terkontaminasi aflatoksin tidak memberikan pengaruh pada bobot timus ayam petelur fase *starter*. Penurunan bobot timus pada hari ke-20, ke-40, dan ke-60 disebabkan karena proses involusi. Pemberian 20% ransum pakan terkontaminasi aflatoksin memberikan pengaruh pada struktur histopatologi yaitu dengan meningkatnya jumlah debris sel dan kongesti.

DAFTAR PUSTAKA

- Alhousein, A., and Y. Gurbuz. 2015. Aflatoxins in Poultry Nutrition. *KSU J. Nat. Sci.* 18(4): 1-5. Al-Hammadi, S., F. Marzouqi, A. Al-Mansouri, A. Shahin, M. Al-Shamsi, E. Mensah-Brown, A. K. Souid. 2014. The Cytotoxicity of Aflatoxin B1 in Human Lymphocytes. *Clinical and Basic Research.* 14(1): 65-71.
- Bjelakovic, G., I. Stojanovic, T. Jevtovic-Stoimenov, B. Bjelakovic. 2008. Glucocorticoids, Thymus Function and Sex Hormone in Human Body Growing. Nova Science Publishers. 188-210.
- Chen, X., B. Grenier, and T.J. Applegate. 2013. Aflatoxins in Poultry. Purdue Animal Sciences. Purdue University. United States. Gordon, J., and N.R. Manley. 2011. Mechanism of Thymus Organogenesis and Morphogenesis. *Development.* 138: 3865-3878.
- Martindah, Eny., R. Maryam., S. Wahyuwardani., P.M. Widiyanti. 2015. Studi Pendahuluan Epidemiologi Kontaminasi Aflatoksin B1 pada Pakan Ayam. *Pros. Semnas. TPV.* 525-531.
- Peng, X., Z. Yu, N. Liang, X. Chi, X. Li, M. Jiang, J. Fang, H. Cui, W. Lai, Y. Zhou, and S. Zhou. The Mitochondrial and Death Receptor Pathways Involved in the Thymocytes Apoptosis Induced by Aflatoxin B1. *Oncotarget.* 7(11): 12222-12234.
- Peng, X., B. Shiping, D. Xuemei, and Z. Keying. 2017. Pathological Impairment, Cell Cycle Arrest and Apoptosis of Thymus and Bursa of Fabricius Induced by Aflatoxin Contaminated Corn in Broilers. *Int. J. Environ. Res. Public Health.* 14(77): 1-11.
- Puspitasari, C. F. 2018. Evaluasi Cemaran Aflatoksin pada Bahan Baku Pakan dan Pakan Ayam di Peternakan Ayam Petelur [Tesis]. Fakultas Kedokteran Hewan. Universitas Airlangga. Surabaya. Hal. 23.
- Rawal, S., J. E. Kim, R. Coulombe. 2010. Aflatoxin B1 in Poultry: Toxicology, Metabolism, and Prevention. *Research in Vet. Sci.* 89: 325-331.
- Rezzani, R., L. Nardo, G. Favero, M. Peroni, L. F. Rodella. 2013. Thymus and aging: Morphological, Radiological, and Functional Overview. *American Aging Association.* 36: 313-351.
- Sa'adah, S. Sistem Peredaran Darah Manusia. UIN Sunan Gunung Djati. Bandung. Hal. 43-47.
- Sarmanu. 2017. Dasar Metodologi Penelitian Kuantitatif dan Statistika. Airlangga University Press. Surabaya. Hal. 5455.
- Siloto, E.V., E.F.A. Oliveira, J.R. Sartori, V.B. Fascina, B.A.B Martins, D.R. Ledoux, G.E. Rottinghaus, and D.R.S. Sartori. 2013. Lipid Metabolism of

- Commercial Layers Fed Diets Containing Aflatoxin, Fumonisin, and a Binder. *Poultry Science*. 92:2077-2083.
- SNI (Standar Nasional Indonesia) 3148.3:2009. 2009. Pakan Konsentrat – Bagian 3: Ayam Ras Petelur (*Layer Concentrate*). Jakarta: Badan Standarisasi Nasional.
- Sunarso dan Christiyanto, M. 2009. Manajemen Pakan. Departemen Ilmu Makanan Ternak. Fakultas Peternakan. Institut Pertanian Bogor. Bogor. Hal. 39.
- Zoller, A. L., G. J. Kersh. 2006. Estrogen Induces Thymic Atrophy by Eliminating Early Thymic Progenitors and Inhibiting Proliferation of β -Selected Thymocytes. *J. Immunol.* 176: 73717378.
- Zulfikar. 2013. Manajemen Pemeliharaan Ayam Petelur Ras. *Jurnal Lentera*. 13(1).
