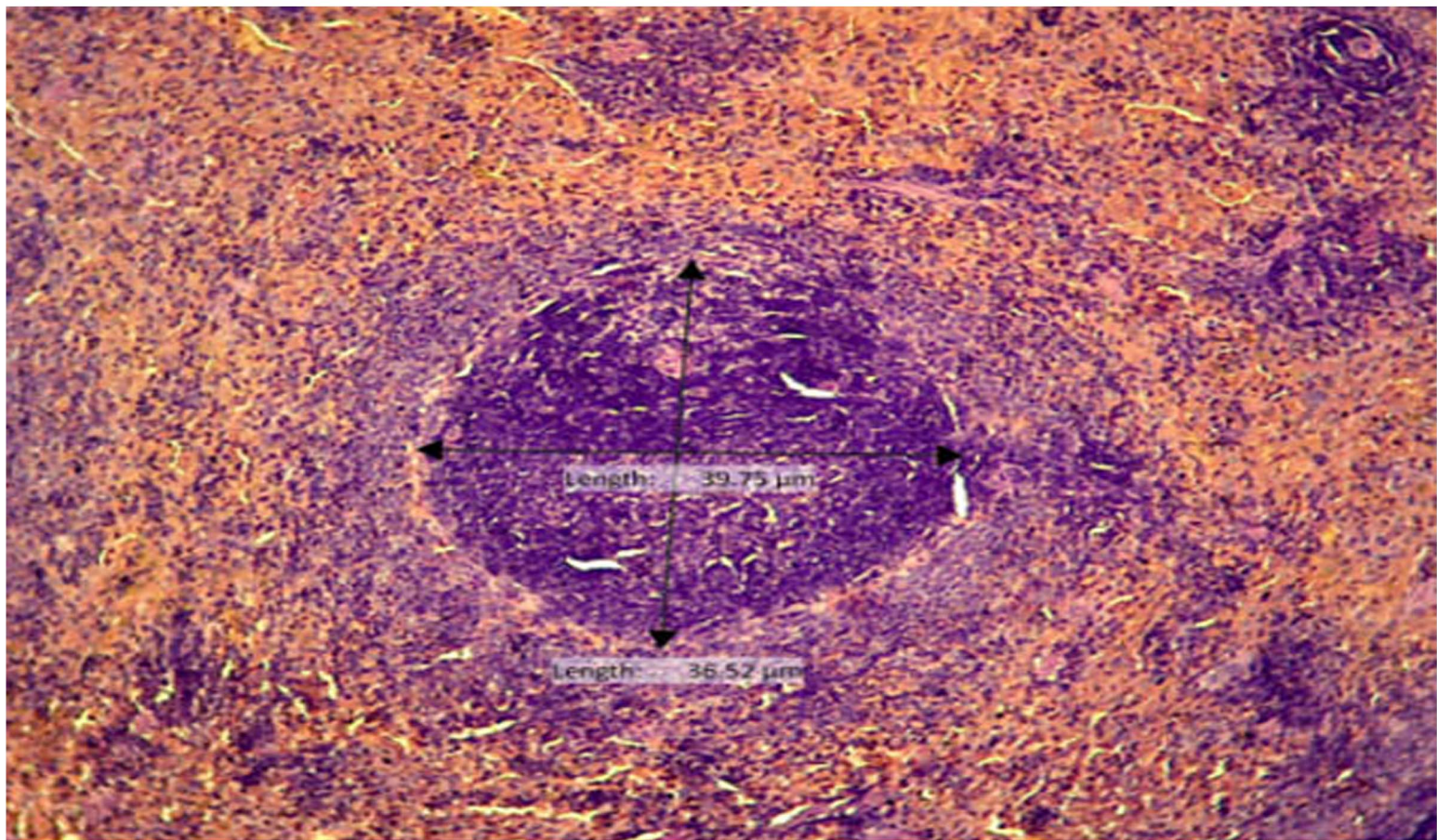


JOURNAL OF BASIC MEDICAL VETERINARY



Indexed in:



Plagiarism check:



Management tools:



Publisher:



EDITORIAL BOARD

Editor in Chief

Prof. Sri Agus Sudjarwo, drh., Ph.D. – Universitas Airlangga, Indonesia

Managing Editor

Faisal Fikri, drh., M.Vet. – Universitas Airlangga, Indonesia

Editor Member

Dr. Rochmah Kurnijasanti, drh., M.Si. – Universitas Airlangga, Indonesia

Prof. Dr. Mohd Rais bin Mustafa, Ph.D. – University of Malaya, Malaysia

Prof. Hori Masatoshi, Ph.D. – University of Tokyo, Japan

Bo Kyung Kim, Ph.D. – Konkuk University, South Korea

Prof. Dr. Bayyinatul Muchtaromah, drh., M.Si. – Maulana Malik Ibrahim Islamic University, Indonesia

Min Rahminiwati, drh., MS., Ph.D. – IPB University, Indonesia

Dr. Agustina Dwi Wijayanti, drh., M.P. – Universitas Gadjah Mada, Indonesia

Dr. Dwi Yuni Nur Hidayati, dr., M.Kes. – Universitas Brawijaya, Indonesia

Made Sriasih, drh., M. Agr. Sc., Ph.D. – University of Mataram, Indonesia

Layout and Proofread Editor

Muhammad Thohawi Elziyad Purnama, drh., M.Si. – Universitas Airlangga, Indonesia

Assistant Editor

Salma Aisyafalah, S.Si. – Universitas Airlangga, Indonesia


PEER REVIEWERS

We sincerely thank the reviewers for their contributions in reviewing manuscripts for this journal.

- Prof. Hong Kean Ooi, DVM., PhD.** – Azabu University, Japan
Prof. Dr. Ir. I Wayan Suarna, MS. – Universitas Udayana, Indonesia
Prof. Fedik Abdul Rantam, DVM. – Universitas Airlangga, Indonesia
Prof. Dr. RTS. Adikara, drh., M.S., Akp. – Universitas Airlangga, Indonesia
Prof. Dr. Iwan Sahrial Hamid, drh., M.Si. – Universitas Airlangga, Indonesia
Prof. Dr. Anwar Ma'ruf, drh., M.Kes. – Universitas Airlangga, Indonesia
Prof. Dr. Lilik Maslachah, drh., M.Kes. – Universitas Airlangga, Indonesia
Dr. Kuncoro Puguh Santoso, drh., M.Kes. – Universitas Airlangga, Indonesia
Dr. Kadek Rachmawati, drh., M.Kes. – Universitas Airlangga, Indonesia
Dr. Mohammad Sukmanadi, drh., M.Kes. – Universitas Airlangga, Indonesia
Dr. Nove Hidajati, drh., M.Kes. – Universitas Airlangga, Indonesia
Dr. Eduardus Bimo Aksono Herupradoto, drh., M.Kes. – Universitas Airlangga, Indonesia
Dr. Rahmi Sugihartuti, drh., M.Kes. – Universitas Airlangga, Indonesia
Dr. Nanik Hidayatik, drh. – Universitas Airlangga, Indonesia
Dr. Gandul Atik Yuliani, drh., M.Kes. – Universitas Airlangga, Indonesia
Maria Imaculata Arifin, DVM., M.Sc., Ph.D. – University of Calgary, Canada
Wipaporn Jarujareet, DVM., PhD. – Rajamangala University of Technology Srivijaya, Thailand
Celia Hitomi Yamamoto, MD., Ph.D. – Universidade Federal de Juiz de Fora, Brazil
Dr. Rondius Solfaine, MP., APVET., drh. – Universitas Wijaya Kusuma, Indonesia
Ratna Damayanti, drh., M.Kes. – Universitas Airlangga, Indonesia

EFFECT OF Polygonum minus (KESUM) LEAVES ETHANOLIC EXTRACT ON HISTOPATHOLOGICAL CHANGES ON THE WALL AORTA OF MICE (Mus musculus) INDUCED BY CADMIUM CHLORIDE ANTIOXIDANT

 Putri Anggraheni Kusumaningrum , Lita Rakhma Yustinasari , Iwan Sahrial Hamid , Sri Agus Sudjarwo , Kuncoro Puguh Santoso , Chairul Anwar

 66-75

 Abstract : 345

 PDF : 295

 PDF

 DOI : 10.20473/v8i2.20408

THE EFFECT OF POLYPROPYLENE PLASTIC RESIDUE ON HEATED PALM OIL AGAINST HISTOPATHOLOGICAL CHANGES OF SMALL INTESTINE ON MALE WHITE RAT (Rattus norvegicus) WISTAR STRAIN

 Aulia Puspa Amaris , Lita Rakhma Yustinasari , Djoko Legowo , Hani Plumeriastuti , Chairul Anwar , Nove Hidajati

 76-85

 Abstract : 450

 PDF : 301

 PDF

 DOI : 10.20473/v8i2.20409

PENGUJIAN VAKSIN HEPATITIS B FASE SUBKRONIS TERHADAP BERAT ORGAN DAN DIAMETER PULPA PUTIH LIMPA TIKUS PUTIH (Rattus norvegicus)

 Afifatius Anindya , Kuncoro Puguh Santoso , Fedik Abdul Rantam , Kadek Rachmawati , Chairul Anwar Nidom , Thomas Valentinus Widiyatno , Hani Plumeriastuti

 86-91

 Abstract : 660

 PDF : 1885

 PDF

 DOI : 10.20473/v8i2.20410

HISTOPATHOLOGICAL CHANGES OF KIDNEY OF BROILER CHICKEN EXPOSED TO CHRONIC HEAT STRESS

 Irene Teh Kai Xin , Hani Plumeriastuti , Chairul Anwar , Kadek Rachmawati , Suzanita Utama , Djoko Legowo

 92-98

 Abstract : 1750

 PDF : 796

 PDF

 DOI : 10.20473/v8i2.20411

KEJADIAN KAWIN BERULANG PADA SAPI POTONG BETINA PERANAKAN LIMOSIN DAN SIMENTAL DI KECAMATAN WONOSALAM KABUPATEN JOMBANG PERIODE 2015 - 2018

 Muharam Subagio , Indah Norma Triana , Bambang Poernomo , Wurlina Wurlina , Pudji Sianto , Budi Utomo

 99-107

 Abstract : 1865

 PDF : 1576

 PDF

 DOI : 10.20473/v8i2.20412

HISTOPATHOLOGICAL CHANGES OF KIDNEY OF BROILER CHICKEN EXPOSED TO CHRONIC HEAT STRESS

 Irene Teh Kai Xin , Hani Plumeriastuti , Chairul Anwar , Kadek Rachmawati , Suzanita Utama , Djoko Legowo

 92-98

 Abstract : 1750

 PDF : 796

 PDF

 DOI : 10.20473/.v8i2.20411

KEJADIAN KAWIN BERULANG PADA SAPI POTONG BETINA PERANAKAN LIMOSIN DAN SIMENTAL DI KECAMATAN WONOSALAM KABUPATEN JOMBANG PERIODE 2015 - 2018

 Muharam Subagio , Indah Norma Triana , Bambang Poernomo , Wurlina Wurlina , Pudji Srianto , Budi Utomo

 99-107

 Abstract : 1865

 PDF : 1576

 PDF

 DOI : 10.20473/.v8i2.20412

IDENTIFIKASI BAKTERI *Escherichia coli* PENGHASIL Extended Spectrum β -Lactamase DARI SWAB RECTAL SAPI PERAH MENGGUNAKAN METODE VITEK-2 DI KUD TANI WILIS SENDANG KABUPATEN TULUNGAGUNG

 Akyun Rozaqi Syah Putra , Mustofa Helmi Effendi , Setiawan Koesdarto , Suwarno Suwarno , Wiwik Tyasningsih , Agnes Theresia Soelih Estoepangestie

 108-114

 Abstract : 1153


 PDF : 3734

 PDF

 DOI : 10.20473/.v8i2.20414

THE EFFECT OF POLYPROPYLENE PLASTIC RESIDUE ON HEATED PALM OIL AGAINST THE HISTOPATHOLOGICAL CHANGES OF KIDNEY ON MALE RATS (*Rattus norvegicus*)

 Shahani Azpriyanne Cahyono , Hana Eliyani , Thomas Valentinus Widiyatno , Hani Plumeriastuti , Nove Hidajati , Kuncoro Puguh Santoso

 115-122

 Abstract : 501

 PDF : 248

 PDF

 DOI : 10.20473/.v8i2.20415

PENGARUH PEMBERIAN EKSTRAK KULIT PISANG KEPOK (*Musa acuminata*) TERHADAP PENURUNAN KADAR MALONDIALDEHID (MDA) PARU MENCIT JANTAN (*Mus musculus*) YANG DIPAPAR ASAP ROKOK

 Sapna Kurnia Dewi , Widya Paramitha Lokapirnasari , Dewa Ketut Meles , Imam Mustofa , Maslichah Mafruchati , Iwan Sahrial Hamid

 123-130

 Abstract : 1083

 PDF : 1190

 PDF

 DOI : 10.20473/.v8i2.20416

PENGUJIAN VAKSIN HEPATITIS B FASE SUBKRONIS TERHADAP BERAT ORGAN DAN DIAMETER PULPA PUTIH LIMPA TIKUS PUTIH (*Rattus norvegicus*)

EXAMINATION OF HEPATITIS B VACCINE PHASE SUBCHRONIC TOWARD SPLEEN WEIGHT AND WHITE PULP DIAMETER OF WHITE RAT (*Rattus norvegicus*)

Afifatus Anindya ¹⁾, Kuncoro Puguh S. ²⁾, Fedik Abdul Rantam ²⁾, Kadek Rachmawati ²⁾, Chairul Anwar Nidom ²⁾, Thomas V. Widiyatno ²⁾, Hani Plumeriastuti ²⁾

¹⁾ Mahasiswa, ²⁾ Dosen

Fakultas Kedokteran Hewan Universitas Airlangga

Kampus C UNAIR, Jl. Mulyorejo-Surabaya 60115

Telp. 031-5992785, Fax. 031-5993015

Email: jbm.unair@gmail.com

ABSTRACT

This study aims to determine the effect of hepatitis B vaccine of spleen weight and white pulp diameter in rat (*Rattus norvegicus*). This study used 20 male wistar rats aged 8 weeks with an average weight of 200-250 grams, which was divided into four groups. Control group (P0) was given PBS solution, treatment group 1 (P1) was given type 1 hepatitis B vaccine, treatment group 2 was given type 2 hepatitis B vaccine, and treatment group 3 (P3) was given type 3 hepatitis B vaccine. Dose administered 0.4 ml and given repeatedly at days 0,30, and 60. Animals model to euthanize on day 75 for sampling. The spleen organ is weighed after the necropsing process and then the spleen is stored for the preparation of histopathologic with HE staining (Hematoxylin Eosin). The data obtained are weight data of spleen organ and spleen white pulp diameter. The results showed the highest weight of spleen organ 0.92 gram in group P0 and the largest white pulp diameter 34,34 μm in group P1. The results of data analyzed using one-way ANOVA (Analysis of Variance) and continued with Duncan alpha test. One Way Anova and Duncan alpha test showed that there were non significantly different between groups ($p>0.05$). The conclusion is we know that hepatitis B vaccine type 1,2, and 3 can't give the effect for spleen weight and white pulp diameter in rat (*Rattus norvegicus*).

Key words: Hepatitis B vaccine, rat, weight of spleen, diameter of white pulp.

PENDAHULUAN

Hepatitis adalah kondisi inflamasi pada organ hati yang banyak disebabkan oleh infeksi virus. Virus hepatitis B merupakan salah satu virus yang dapat menyebabkan terjadinya hepatitis (WHO, 2002). Diperkirakan sekitar dua milyar penduduk dunia pernah terinfeksi virus hepatitis B, dan 360 juta orang sebagai pengidap (*carrier*) HBsAg dan 220 juta (78%) diantaranya terdapat di Asia. Lima ratus ribu hingga 750 ribu orang diduga meninggal karena sirosis atau berkembang menjadi kanker hati (Rosalina, 2012). Indonesia

digolongkan ke dalam kelompok daerah endemisitas sedang sampai tinggi, dan termasuk negara yang sangat dihimbau oleh WHO untuk segera melaksanakan usaha pencegahan terhadap hepatitis B (Soejoenoes, 2001). Vaksinasi merupakan salah satu cara untuk mencegah terjadinya hepatitis B.

Vaksin hepatitis B yang digunakan saat ini berasal dari antigen permukaan virus hepatitis B yang diinaktifkan (HBsAg), dibuat dengan teknik rekombinan DNA yaitu dengan menginsersi gen S virus hepatitis B (Hidayat, 2008). Ilmu pengetahuan dan teknologi yang semakin berkembang

membawa imunisasi menjadi program penyelenggaraan pelayanan yang bermutu dan efisien, upaya ini didukung dengan penemuan vaksin baru (Hadianti dkk., 2015). Pengembangan obat baru harus diikuti dengan uji keamanan, salah satunya uji toksisitas (BPOM, 2014). Uji toksisitas merupakan suatu uji untuk mendeteksi tingkat ketoksikan suatu zat atau bahan yang akan digunakan sebagai obat (Meles, 2010). Limpa merupakan organ limfoid sekunder, tempat terjadinya sel T dan sel B dapat mengenal secara spesifik antigen *non-self*, setelah berdiferensiasi di dalam jaringan limfoid primer (Baratawidjaja, 2006). Secara makroskopis dapat terlihat pembesaran organ-organ limfoid dan terdapat hubungan erat antara perubahan ukuran limpa pada kasus imunologik yang menyatakan bahwa adanya pembesaran ukuran limpa disebabkan oleh kerja limpa yang lebih berat dalam memproduksi limfosit (Djoko dkk., 2000). Pengukuran diameter pulpa putih merupakan pengamatan secara kuantitatif yang dapat digunakan untuk mengetahui efek dari ketoksikan suatu bahan diamati dari seberapa banyak jumlah sel limfosit yang mati dan mengamati tingkat proliferasi sel limfosit (Libriani, 2007; Miksusanti, 2010).

MATERI DAN METODE

Hewan Coba

Hewan coba yang digunakan dalam penelitian ini bersifat *Specific Pathogen Free* (SPF) yaitu, tikus jantan (*Rattus norvegicus*) sebanyak 20 ekor dengan berat badan awal 200-250 gram dan berumur 8 minggu. Hewan coba dipelihara di dalam kandang individu dengan kondisi yang sama, pakan dan minum diberi secara *ad libitum*.

Hewan coba dibagi menjadi empat kelompok dengan metode Rancangan Acak Lengkap (RAL). Kelompok kontrol (P0) diberi larutan PBS, kelompok perlakuan 1 (P1) DIBERI vaksin hepatitis B tipe 1, kelompok perlakuan 2 (P2) diberi vaksin hepatitis B tipe 2, kelompok perlakuan 3 (P3) diberi vaksin hepatitis B tipe 3. Bahan yang digunakan dalam penelitian ini berasal dari perusahaan vaksin Indonesia. Pemberian PBS dan vaksin dilakukan pada hari ke 0,30 dan 60 dengan dosis 0,4ml secara intramuscular di empat regio (Kedua kaki depan dan kaki kiri). Pengambilan sample dilakukan pada hari ke-75.

Diameter Pulpa Putih

Pengamatan histopatologi limpa menggunakan mikroskop nikon E 100 dengan optilab viewer pada perbesaran 100x. Pengukuran diameter pulpa putih menggunakan *software* image raster yang telah terkalibrasi. Hasil yang didapat berasal dari rata-rata diameter pulpa putih pada lima lapangan pandang.

Analisis Data

Data yang diperoleh untuk berat organ dan diameter pulpa putih dianalisis secara statistik dengan uji ANOVA (*analysis of variance*) yang dilanjutkan dengan uji Duncan menggunakan program SPSS 22 *for windows*.

HASIL DAN PEMBAHASAN

Hasil penimbangan berat limpa dan pengukuran diameter pulpa putih didapatkan rerata berat limpa dan diameter pulpa putih pada empat perlakuan di Tabel 1

Tabel 1. Rerata Berat dan Diameter Pulpa Putih Limpa.

Perlakuan	Mean \pm SD Berat (g)	Mean \pm SD Diameter (μ m)
P0	0.92 ^a \pm 0.14	29.54 ^a \pm 7.46
P1	0.87 ^a \pm 0.20	34.34 ^a \pm 3.52
P2	0.84 ^a \pm 0.06	32.80 ^a \pm 4.72
P3	0.90 ^a \pm 0.15	32.32 ^a \pm 5.38

Keterangan: Superskrip yang sama pada tiap kelompok menunjukkan bahwa perubahan tersebut tidak signifikan ($p > 0.05$).

Tabel 1 menunjukkan bahwa pemberian vaksin hepatatitis B dengan tipe yang berbeda tidak memberikan perbedaan yang signifikan ($p > 0.05$) pada berat dan diameter pulpa putih limpa tikus putih (*Rattus norvegicus*).

Limpa adalah salah satu organ yang bertanggung jawab terhadap pertahanan tubuh dan organ limfoid terbesar yang menjadi pertahanan pertama terhadap serangan benda asing atau antigen yang masuk dalam aliran darah (Owen *et al.* 2013).

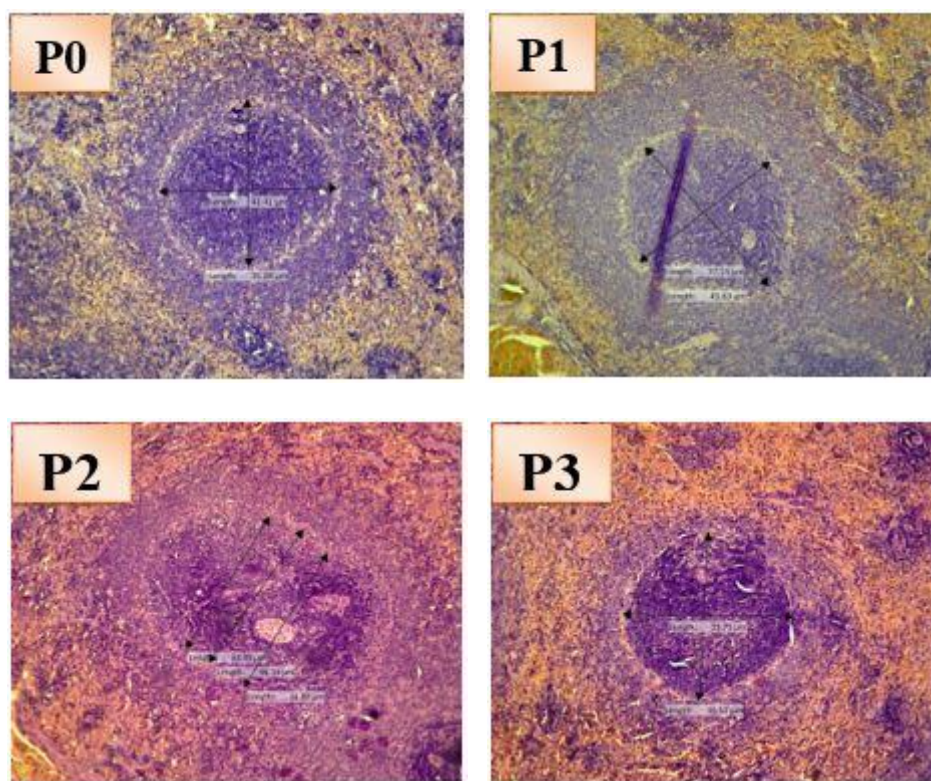
Antigen *non-self* yang masuk ke dalam tubuh akan dikenali secara spesifik oleh sel B dan sel T (Baratawidjaja, 2006). Presentasi fragmen antigen *non-self* akan diikuti oleh sekresi IL-2 dan IL-18 yang kemudian menstimulasi sel T untuk menghasilkan interferon-gamma (IFN- γ) sehingga dapat mengakibatkan proliferasi dan diferensiasi sel B pada *germinal center* limpa. Terjadinya proliferasi limfosit B akibat adanya antigen dalam tubuh secara mikroskopis akan meningkatkan diameter *germinal center* (Campbell, 2004 dalam Winarni 2011). *Germinal center* merupakan daerah

yang banyak mengandung limfosit B dan tempat proliferasi, seleksi dan produksi antibodi. Selain itu juga sebagai tempat pembentukan sel B memori. Infeksi pada tubuh akan merangsang sel-sel limfosit dalam organ limfoid untuk membentuk antibodi (Volk dan Wheeler, 1993).

Berat organ merupakan salah satu parameter yang dapat digunakan dalam uji toksisitas atau uji imunotoksisitas (Kuper *et al.*, 2000). Terjadinya penurunan berat organ merupakan salah satu gejala terjadinya toksisitas pada suatu individu. Penurunan berat organ limpa dapat menandakan terjadinya penurunan seluler pada jaringan yang mengalami kematian atau kerusakan sel pada jaringan. Menurut Kuper *et al.* (2000) berat limpa pada tikus umumnya berkisar 0.2% dari berat badan. Berat organ limpa pada tikus jantan normal yaitu 0.72 - 1.10 gram (Piao., *et al.* 2013).

Pemeriksaan terhadap berat organ limpa dilanjutkan dengan pengamatan pada histopatologi limpa untuk mengetahui kerusakan sel di dalam jaringan limpa. Perubahan histopatologi yang mungkin dapat dilihat jika limpa terpapar zat toksin adalah fibrosis, pigmentasi makrofag, apoptosis sel dan nekrosis (Elmore, 2006).

Limpa dapat mengalami atropi jika terpapar senyawa berbahaya, sehingga akan merusak sel di dalam pulpa putih (Underwood, 1999). Jumlah sel yang mati dan tingkat proliferasi sel limfosit dapat diamati secara kuantitatif dengan mengukur rata-rata diameter pulpa putih untuk mengetahui efek toksik dari suatu bahan (Libriani, 2007; Miksusanti, 2010). Kerusakan sel di dalam pulpa putih dapat menyebabkan penyusutan ukuran diameter pulpa putih. Pengukuran pada diameter pulpa putih dapat dilihat pada gambar 1.



Gambar 1. gambaran mikroskopik limpa (pulpa putih) setelah pemberian vaksin hepatitis b dosis *booster* pada tikus jantan pewarnaan HE perbesaran 100X. P0: kontrol; P1: vaksin hepatitis b tipe 1; P2: vaksin hepatitis b tipe 2; P3: vaksin hepatitis b tipe 3.

Pemberian vaksin hepatitis B tidak memberikan perubahan yang signifikan terhadap organ limpa baik secara mikroskopis dan makroskopis. Hal ini dapat disebabkan karena sistem imun sangatlah dinamis (Kuper *et al*, 2000). Pergerakan sel-sel pada limpa tidak selalu tetap, melainkan dapat berubah karena organ limpa tergabung dalam sirkulasi pembuluh darah. Sel-sel darah merah dan sel-sel darah putih secara dinamis bergerak keluar dan masuk melalui organ limpa, sehingga bentuk pulpa putih dan pulpa merah dapat berubah (Steiniger *et al.*, 2005).

Pada tabel 1 menunjukkan bahwa rerata berat organ limpa dengan diameter berbanding terbalik. Seharusnya peningkatan berat organ

diikuti dengan peningkatan diameter pulpa putih. Beberapa faktor yang menyebabkan hasil berat organ limpa berbanding terbalik dengan ukuran diameter pulpa putih. Hal ini dapat disebabkan kesalahan pengukur dalam mengukur diameter pulpa putih. Selain itu perubahan selularitas pada jaringan histologi limpa tidak terlalu signifikan sehingga tidak mempengaruhi berat organ limpa.

KESIMPULAN

Pemberian vaksin hepatitis B tipe 1,2, dan 3 tidak berpengaruh terhadap berat dan diameter pulpa putih limpa tikus. Vaksin hepatitis B tidak bersifat toksik pada organ limpa tikus putih (*Rattus norvegicus*).

DAFTAR PUSTAKA

- Baratawidjaja, K.G. 2006. *Imunologi Dasar Edisi ke Tujuh*. Fakultas Kedokteran Universitas Indonesia. Jakarta
- BPOM. 2014. *Pedoman Uji Toksisitas Nonklinik Secara In Vivo*. Direktorat Obat Asli Indonesia. Jakarta. Hal: 3.
- Djoko, H., W. M. Wien, dan W. Ayu. 2000. Pengaruh Perasan Daun Ngokilo *Gynura procumbens Lour. Merr* Terhadap Aktivitas Imun Mencit. Pusat Penelitian dan Pengembangan Farmasi. Badan Penelitian dan Pengembangan Kesehatan. Depkes RI Jakarta. Fakultas Farmasi Universitas Pancasila Jakarta. *Cermin Dunia Kedokteran* 127:24.
- Elmore, Susan. 2006. Enhanced Histopathology of the Spleen. *Toxicologic Pathology*. 34: 648-655
- Hadianti, Dian N, Elis M, Ester R, Fia S, Hendro S, Heni S, Herawati, Ida F, Pudji S, Siana D, Sudyti, dan Yopita R. 2015. *Buku Ajar Imunisasi*. Jakarta. Kemenkes RI
- Hidayat, A. Aziz. 2008. *Imunisasi. Pengantar Ilmu Kesehatan Anak Untuk Pendidikan Kebidanan*. Salemba Medika. Jakarta. 54 - 61.
- Kuper, C. Frieke, Johannes H. Harleman, Hans B. Ritceher and Joseph G. Vos. 2000. *Histopathologic Approaches to Detect Changes Indicative of Immunotoxicity*. Libriani, R. 2007. *Kajian Imunopatologi Sistem Limforetikuler Mencit (Mus musculus) pada Persembuhan Luka Operasi dengan Pemberian Minyak Obat Luka Rantau [Skripsi]*. Fakultas Kedokteran Hewan. Institut Pertanian Bogor. Bogor.
- Meles, D.K. 2010. *Peran Uji Praktlinik Dalam Bidang Farmakologi*. AUP. Surabaya.
- Miksusanti. 2010. Proliferasi Sel Limfosit secara In Vitro. Oleh Minyak Atsiri Temu Kunci dan Film Edibel anti Bakteri. *Jurnal Penelitian Sains*. 10: 6-7
- Owen JA, Punt J, Stranford SA, Jones PP. 2013. *Kuby Immunology*. New York (US): WH Freeman.
- Piao, Y, Y Liu, and X Xie. 2013. Change Trends Organ Weight Background Data In Sprague Dawley Rats at Different Ages. *J Toxicologic Pathology*. 26: 29-34
- Rosalina, Ina. 2012. Hubungan Polimorfisme Gen TLR 9 (RS5743836) dan TLR 2 (RS3804099 dan RS3804100) dengan Pembentukan Anti-HBs pada Anak Pasca Vaksinasi Hepatitis B. *Universitas Padjajaran*. 2(3): 123-127
- Soejoenoes, S. 2001. *Pengelolaan Hepatitis B dalam Kehamilan dan Persalinan*. Media Medika Indonesia (13th ed., Vol. 4, p. 1644). Jakarta: EGC.

- Steiniger, B., 2005, Spleen, Encyclopedia Life Science, Jhon Willey and Sons Ltd.
- Underwood JCE. 1999. *Patologi Umum dan Sistemik (General and Systemic Pathology)*. Volume 1 Ed ke-2. Jakarta. EGC.
- Volk, W.A. dan M.F. Wheeler. 1993. *Mikrobiologi Dasar Edisi 5. Jilid 1*. Penerbit Erlangga. Jakarta.
- Winarni, D., Cipto D. H., Sugiharto, 2011, Efek imunostimulatori beberapa fraksi teripang lokal *Phyllophorous sp* terhadap histologi limpa mencit (*Mus musculus*) yang diinfeksi *Mycobacterium tuberculosis*, Jurnal Universitas Airlangga.
- World Health Organization. 2002. Hepatitis B. Department of Communicable Diseases Surveillance and Response.