

18. Komplikasi Abses Subperiosteal

by Betty Ariyanti

Submission date: 28-Jun-2023 03:25PM (UTC+0800)

Submission ID: 2123848066

File name: 18._Komplikasi_Abses_Subperiosteal.pdf (3.67M)

Word count: 3586

Character count: 23024

KOMPLIKASI ABSES SUBPERIOSTEAL ORBITA PADA RINOSINUSITIS KRONIK EKSAERBASI AKUT (Laporan Kasus)

Betty Ariyanti, Budi Sutikno

Dep/SMF Ilmu Kesehatan Telinga Hidung Tenggorok
Bedah Kepala dan Leher

Fakultas Kedokteran Universitas Airlangga-RSUD Dr. Soetomo Surabaya

PENDAHULUAN

Rinosinusitis merupakan suatu penyakit inflamasi mukosa hidung dan sinus paranasal dengan atau tanpa disertai infeksi.¹ Sebagian besar rinosinusitis disebabkan oleh virus infeksi saluran pernafasan atas (ISPA) dan pada keadaan tertentu dapat berkembang menjadi infeksi bakterial. Penyebab rinosinusitis yang lain adalah infeksi jamur dan gigi. Sekitar 0,5 sampai 2% rinosinusitis akut disebabkan oleh virus ISPA dan satu diantara dua puluh berkembang menjadi rinosinusitis akut bakterial.²

Rinosinusitis diklasifikasikan menjadi rinosinusitis akut (RSA) dan rinosinusitis kronik (RSK) dengan atau tanpa polip. Rinosinusitis kronik dapat menjadi suatu eksaserbasi akut dengan memberikan gejala klinis yang memberat. Rinosinusitis akut mempunyai insiden tinggi pada populasi, yaitu 6 sampai 15% sedangkan RSK 2 sampai 4%.³ Rinosinusitis yang tidak diterapi dengan baik dapat menimbulkan komplikasi berbahaya. Komplikasi diklasifikasikan sebagai orbita, tulang, dan intrakranial. Insiden kematian akibat komplikasi RSK mencapai 17% dan insiden kebutaan karena infeksi orbita 20 % pada masa sebelum terapi antibiotik.⁴ Insiden kematian dan kebutaan mengalami penurunan signifikan yaitu 1 sampai 2% dan 1 sampai 8% dengan adanya metode diagnostik yang akurat (*computerized tomography scan/CT scan* dan *magnetic resonance imaging/MRI*), perkembangan teknik bedah, dan terapi antibiotik.^{3,4}

Data epidemiologi menunjukkan bahwa komplikasi rinosinusitis bervariasi dan tidak ada konsensus tentang insiden yang tepat dari berbagai jenis komplikasi. Hubungan antara RSA dan RSK dengan berbagai komplikasi tidak begitu jelas.

Penelitian pada penderita rinosinusitis dengan komplikasi mempunyai insiden bervariasi, yaitu 3,7% sampai 20%. Insiden komplikasi rinosinusitis pada orbita sebesar 60 sampai 75%, intrakranial 15 sampai 20%, dan tulang 5 sampai 10%. Komplikasi orbita pada RSA meliputi selulitis preseptal 36%, selulitis orbita 44%, abses subperiosteal 6%, dan abses orbita 14%.³

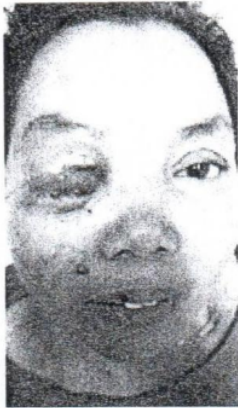Satu kasus dilaporkan pada seorang wanita berusia 55 tahun dengan RSK eksaserbasi akut disertai komplikasi abses subperiosteal orbita. Komplikasi ini jarang didapatkan pada RSK dan umumnya RSA.

1. LAPORAN KASUS

Seorang wanita berusia 55 tahun datang ke Instalasi Rawat Darurat (IRD) dengan keluhan nyeri mata kanan empat hari. Nyeri disertai bengkak kemerahan, keluarnya nanah pada kelopak mata kanan atas, sukar membuka kelopak mata, mata merah dan silau bila melihat cahaya (Gambar 1). Penderita mengeluh pilek kental berbau berwarna kekuningan, buntu hidung, nyeri pada pipi dan alis kanan tanpa disertai gangguan penciuman dua minggu sebelumnya. Keluhan hidung sebelumnya disangkal oleh penderita. Satu minggu kemudian penderita mengeluh sakit gigi dan dikorek dengan menggunakan lidi. Penderita tidak ada keluhan telinga, tenggorok, dan benjolan leher. Riwayat penyakit sebelumnya didapatkan adanya hipertensi dan diabetes mellitus.

Keadaan penderita secara umum baik dengan hemodinamik yang stabil. Pemeriksaan di bidang oftalmologi didapatkan udim eritematus dengan pus pada palpebra superior kanan dengan visus sulit dievaluasi. Pemeriksaan di bidang telinga hidung tenggorok kepala leher (THT-KL) pada

rinoskopi anterior didapatkan kavum nasi kanan sempit, konka udim dan hiperemia serta sekret mukopurulen berbau di meatus media. Pemeriksaan di bidang bedah mulut didapatkan gigi 18 (molar 3 kanan atas) gangren dan kalkulus dengan higiene oral buruk.

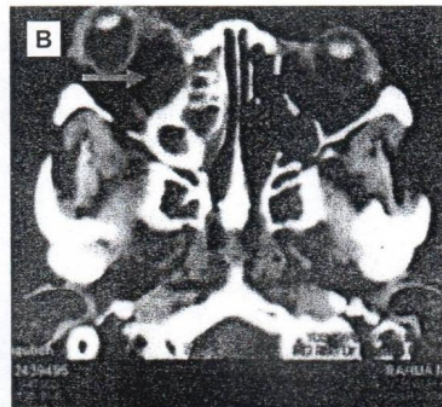
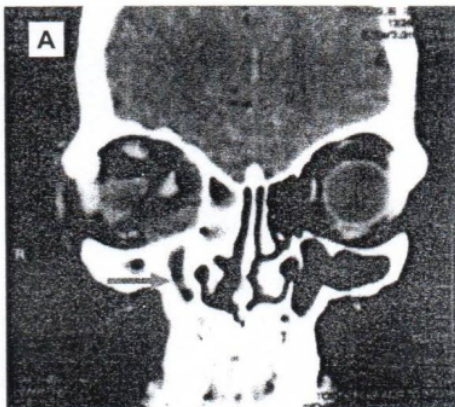


Gambar 1.
Palpebra superior kanan tampak udim, eritema, kemosis, dan proptosis serta spasme.

Computerized tomography scan kepala dan leher didapatkan lesi isodens (39 HU) dengan batas tidak tegas di palpebra inferior okuli kanan, tampak *slight contrast enhancement* (50 HU) pada

pemberian kontras. Lesi tampak meluas ke muskulus oblikus superior dan rektus medialis. Densitas cairan kental (30 HU) tampak di ekstrakonal sisi medial hingga sinus maksila dan etmoid kanan. Muskulus rekti di luar lesi dan nervus optikus masih tampak baik. *Slight enhancing lesion* di palpebra inferior okuli kanan yang meluas ke muskulus oblikus superior dan rektus medialis disertai densitas cairan kental di ekstrakonal sisi medial okuli hingga sinus maksila dan etmoid kanan menunjukkan gambaran abses (Gambar 2).

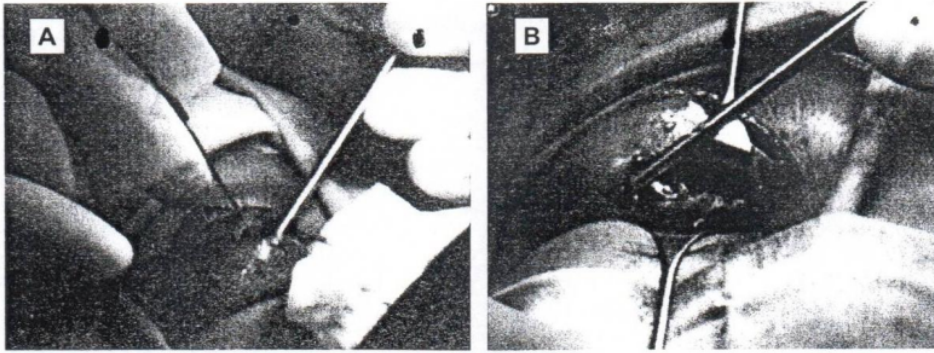
Hasil laboratorium menunjukkan peningkatan glukosa darah puasa 218 mg/dl, glukosa darah 2 jam *post prandial* 251 mg/dl, dan HbA1C 8,5% dengan evaluasi hematologi dalam batas normal. Penderita ini diagnosis sebagai RSK eksaserbasi akut dengan komplikasi abses subperiosteal orbita, periodontitis apikalis kronik, dan diabetes mellitus tipe II. Terapi yang diberikan injeksi seftriakson 2 x 1 gram, metronidazol infus 3 x 500 mg, injeksi ketorolac 3 x 30 mg, fluticasone furoat semprot 2 x 2 semprot, dan moxifloksasin 12 x 1 tetes okuli kanan. Regulasi glukosa darah dengan pemberian Novorapid® 3 x 4 unit dan Levemir® 1 x 10 unit subkutan.



Gambar 2.

A. CT scan potongan koronal menunjukkan penebalan tulang dan opasifikasi sinus yang merupakan suatu osteitis dengan sinus maksila kanan relatif hipoplasia, karakteristik untuk rinosinusitis kronik (tanda panah).

B. CT scan potongan aksial menunjukkan *slight contrast enhancement*, densitas cairan kental di ekstrakonal sisi medial hingga sinus maksila dan etmoid kanan menunjukkan suatu abses subperiosteal (tanda panah).

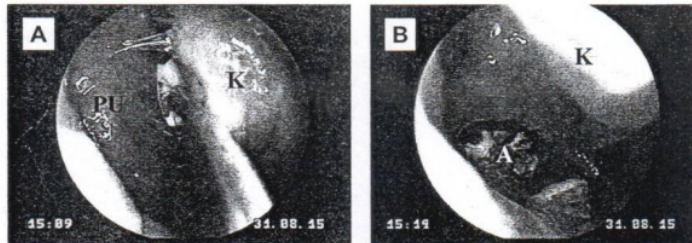


Gambar 3.

- A. Insisi palpebra superior pada sisi abses yang pecah.
- B. Insisi diperdalam sampai kavum orbita (superomedial).

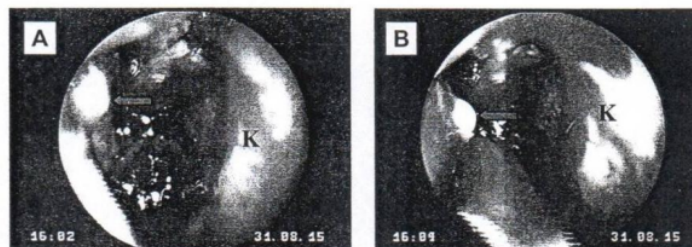
Insisi drainase orbita kanan dan bedah sinus endoskopi fungsional (BSEF) urgen dilakukan tiga hari kemudian. Insisi drainase pada orbita dilakukan sebelum tindakan BSEF, insisi pada palpebra superior sisi abses yang sudah pecah dan diperdalam sampai kavum orbita

(superomedial) serta dilanjutkan dengan pemasangan drain (Gambar 3). Kultur pus aerob, anaerob, dan jamur dilakukan pada abses yang sudah pecah.

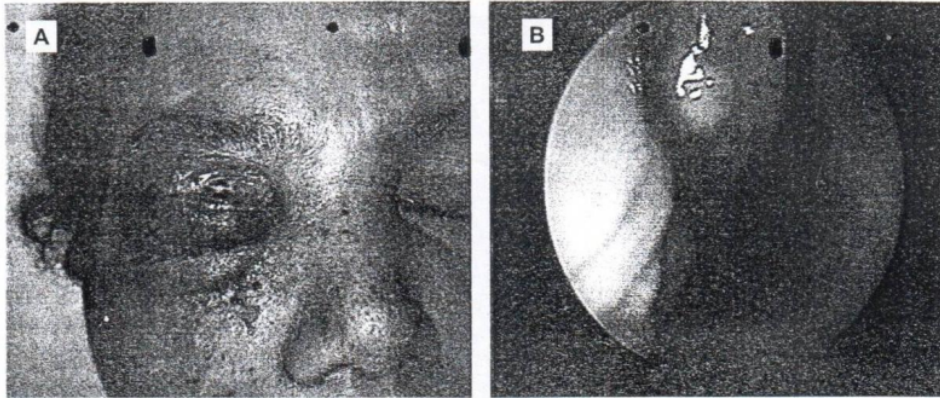


Gambar 4.

- A. Kavum nasi kanan didapatkan prosesus uncinatus udim dan sekret purulen. PU (prosesus uncinatus), KM (konka media).
- B. Evaluasi antrum (A) menunjukkan adanya bola jamur. KM (konka media).



- A. Periorbita tampak *bulging* (tanda panah). KM (konka media).
- B. Pus keluar melalui insisi fasia periorbita (tanda panah). KM (konka media).



Gambar 6.

- A. Udim eritematus palpebra superior tampak berkurang pada hari ke-7 pasca operatif.
B. Evaluasi nasoendoskopi menunjukkan kavum nasi yang masih udim tanpa adanya sekret purulen.

Bedah sinus endoskopi fungsional dilakukan dengan pembiusan umum. Hasil eksplorasi pada kavum nasi kanan didapatkan prosesus uncinatus udim dan sekret purulen. Operasi diawali dengan unsinektomi kemudian *middle meatal antrostomy* (MMA) dan didapatkan bola jamur (*fungus ball*) pada antrum (Gambar 4). Tindakan selanjutnya bulektomi (didapatkan pus), etmoidektomi anterior dan posterior. Lamina papirasea diangkat pada level etmoid posterior, tampak penonjolan (*bulging*). Fasia periorbita diinsisi dan pus keluar sebanyak kurang lebih 3 ml (Gambar 5). Lapangan operasi diirigasi dengan menggunakan larutan garam fisiologis (NaCl 0,9%). Perdarahan pada operasi ini kurang lebih 100 ml dan penutupan lapangan operasi dengan menggunakan Surgicel®. Jamur dan pus yang didapat dikirim untuk pemeriksaan kultur sedangkan mukosa jaringan dikirim ke Patologi Anatomi.

Evaluasi pasca operatif penderita tidak mengeluh nyeri mata dan hidung, buntu hidung maupun mimisan. Pemeriksaan rinoskopi anterior pada kavum nasi didapatkan bekuan darah dan Surgicel® tanpa perdarahan aktif maupun pus. Cuci hidung dengan larutan garam fisiologis diberikan pada hari ketiga pasca operatif.

Hasil pemeriksaan mikrobiologi tidak ditemukan bentuk kuman (Gram), kuman aerob,

dan jamur. Hari ketujuh pasca operatif penderita tidak mengeluh nyeri mata dan hidung, buntu hidung serta mimisan. Evaluasi endoskopi nasal menunjukkan kavum nasi yang masih udim tanpa adanya sekret purulen (Gambar 6).

Penderita dipulangkan pada hari kesebelas pasca operatif dengan terapi klindamisin tablet 3 x 300 mg, asam mefenamat 3 x 500 mg, cuci hidung larutan garam fisiologis (NaCl 0,9%). Hasil evaluasi pada penderita selama enam bulan, tidak ada keluhan pada mata maupun hidung.

PEMBAHASAN

Diagnosis rinosinusitis kronik ditegakkan berdasarkan anamnesis, pemeriksaan fisik, dan penunjang.^{1,3} Keluhan buntu hidung, sekret mukopurulen, dan nyeri wajah pada penderita selama dua minggu menunjukkan gambaran klinis RSA. Keluhan hidung sebelumnya tidak jelas gejala dan durasi waktunya yang menunjukkan suatu proses akut maupun kronik. Namun, hasil *CT scan* yang menunjukkan penebalan tulang dan opasifikasi merupakan osteitis dengan hipoplasia sinus maksila mendukung suatu proses kronik. Gejala klinis akut dan gambaran *CT scan* yang mendukung kronisitas menunjukkan bahwa kasus ini merupakan RSK eksaserbasi akut. Adanya gejala klinis yang memberat pada RSK, meliputi gejala yang sudah ada sebelumnya maupun baru diartikan

sebagai suatu RSK eksaserbasi akut.⁵⁻⁷

Computerized tomography scan merupakan standar emas pencitraan untuk evaluasi komplikasi orbita pada rinosinusitis.⁷ Gambaran *CT scan* diperlukan untuk mengklasifikasikan komplikasi orbita dan perencanaan tindakan bedah yang akan dilakukan.^{5,8,9} Anatomi bola mata, jaringan retro orbita, sinus paranasal, dan kranium dapat diidentifikasi dengan baik pada *CT scan*. Gambaran *CT scan* yang menunjukkan RSK adalah penebalan mukosa atau opasifikasi, *remodeling* tulang, serta penebalan yang berhubungan dengan osteitis dari inflamasi mukosa yang berdekatan. Hasil *CT scan* yang mendukung suatu kronisitas menjelaskan bahwa proses inflamasi telah terjadi dalam waktu yang lama dan hal ini tidak berhubungan dengan eksaserbasi akut. Ini artinya bahwa diagnosis eksaserbasi akut pada RSK berdasarkan gejala klinis.⁵

Diabetes mellitus pada kasus ini merupakan faktor yang berperan dalam RSK eksaserbasi akut. Rinosinusitis kronik merupakan kelainan multifaktorial dengan melibatkan faktor pejamu (*host*), termasuk mekanisme respon imun, dan lingkungan (*environment*). Faktor pejamu meliputi genetik, alergi, kelainan anatomi, status *immunocompromised* (diabetes mellitus), disfungsi mukosiliar, status endokrin, asma, dan sensitivitas aspirin. Faktor lingkungan meliputi infeksi (virus, bakteri, dan jamur), alergen, polutan, dan produk bakteri (*biofilm*, *planktonic*, dan *Staphylococcus aureus superantigen*).^{3,10}

Bakteri *planktonic* mempunyai peran pada RSK eksaserbasi akut. Faktor virulensi pada bakteri *planktonic* termasuk eksotoksin, endotoksin, dan polisakarida kapsular memicu respon inflamasi akut. Hal ini merupakan respon neutrofilik yang mengakibatkan peningkatan inflamasi mukosa. Produksi dari bakteri *biofilm* berperan penting dalam RSK dalam meningkatkan potensi reaksi inflamasi.^{5,10} *Biofilm* yang paling umum pembentuk RSK adalah *Pseudomonas aeruginosa*, *Staphylococcus aureus*, dan *Haemophilus influenzae*. Bakteri *biofilm* lebih tahan pada sistem imun fagositosis dan 1000 kali lebih resisten terhadap terapi antibiotik.¹

Udim, eritema, kemosis, proptosis, dan

spasme palpebra superior yang menyertai RSK pada penderita ini menyokong suatu komplikasi orbita. Komplikasi orbita pada rinosinusitis mempunyai insiden sebesar 60 sampai 75%.³ Orbita secara anatomis berdekatan dengan sinus paranasal terutama sinus etmoid dan umumnya struktur ini yang tersering terkena pada komplikasi rinosinusitis.⁶ Gambaran *CT scan* pada kasus ini dengan *slight contrast enhancement* disertai densitas cairan kental di ekstrakonal sisi medial hingga sinus maksila dan etmoid kanan menunjukkan suatu abses subperiosteal.

Inflamasi periosteum orbita terjadi karena perluasan infeksi dari sinus etmoid ke orbita. Hal ini menyebabkan elevasi dan penebalan jaringan lunak yang terinflamasi. Reaksi ini pada *CT scan* tampak sebagai *slight contrast enhancement* di sinus dan lamina papirasea sisi orbita. Reaksi inflamasi dibatasi di lateral oleh periosteum, tetapi dapat berkembang lebih jauh dengan pendesakan muskulus rektus medial ke lateral. Inflamasi berlanjut dengan terjadinya pencairan (*liquefaction*) pada kompartemen subperiosteal dan membentuk abses. Hal ini terbukti pada *CT scan* sebagai area dengan densitas rendah, kadang disertai dengan *enhancing* margin periperal. Gambaran *CT scan* berupa material *low attenuation* yang dikelilingi oleh *enhancing rim* mendukung diagnosis abses daripada massa keradangan.⁵

Organisme *Streptococcal* mempunyai peranan utama dalam komplikasi orbita akibat rinosinusitis. Komplikasi orbita umumnya disebabkan oleh infeksi polimikrobia, yaitu *Streptococcus viridans* (termasuk grup *Streptococcus milleri*), *Staphylococcus aureus*, dan *Streptococcus pneumoniae*. Organisme yang jarang menyebabkan komplikasi orbita, yaitu organisme anaerob *Bacterioides sp*, *Peptostreptococcus*, *Eikenella*, *Streptococcus sp*, *Haemophilus influenzae*, dan basil Gram negatif lainnya.^{9,11,12} Penderita RSK dengan komplikasi orbita pada usia dewasa umumnya didapatkan infeksi polimikrobia aerob dan anaerob.^{6,13} Bakteri aerob didapatkan sekitar 86% dan anaerob 8% pada RSK.¹⁴

Penderita dalam kasus ini adalah seorang wanita berusia 55 tahun. Beberapa penelitian menunjukkan bahwa jenis kelamin masih belum

jenis sebagai faktor risiko infeksi orbita. Anak lebih berisiko terhadap komplikasi pada orbita karena relatif lebih tinggi terkena rinosinusitis dan ISPA. Komplikasi orbita 85% didapatkan pada anak dan 68% diantaranya berusia kurang dari 15 tahun.³

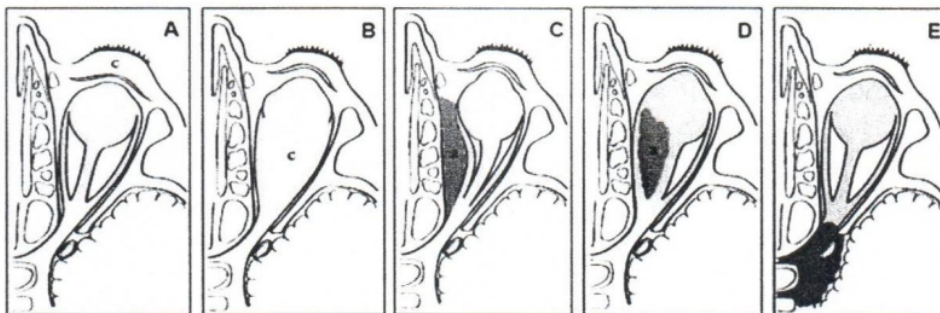
Perluasan infeksi ke orbita pada rinosinusitis dapat terjadi melalui dua jalur, perluasan langsung dan tromboflebitis *retrograde*. Perluasan langsung sebagai akibat dehiscensi kongenital, terbukanya sutura atau foramina, dan erosi *barrier* tulang (terutama lamina papirasea). Kelainan kongenital dan dehiscensi lainnya pada lamina papirasea menyebabkan terpaparnya isi orbita secara langsung akibat perluasan rinosinusitis. Tromboflebitis terjadi akibat anastomosis vena yang tidak mempunyai katup memberikan komunikasi langsung antara vena fasial, kavum nasi, dan sinus paranasal dengan orbita. Keterlibatan orbita terutama sebagai akibat tromboflebitis dan gangguan drainase vena dari isi orbita. Vena oftalmika superior dan inferior tidak mempunyai katup, memungkinkan komunikasi langsung antara nasal, sinus etmoid, fasial, orbita, dan sinus kavemosus. Kombinasi flebitis dan masuknya secara langsung bakteri ke struktur perivaskular mengakibatkan inflamasi berkelanjutan dan berubah menjadi infeksi.^{6,9}

Periosteum merupakan tulang yang membentuk orbita dan dilapisi oleh periorbita. Periosteum orbita dan periorbita merupakan struktur penting karena hanya mempunyai *barrier* jaringan lunak antara sinus paranasal dan isi orbita.

Struktur ini terdiri dari jaringan ikat fibrosa longgar yang relatif mudah diangkat dari tulang yang ada di dasarnya yaitu septum orbita. Septum orbita tidak memiliki saluran limfatik dan dengan hal ini membentuk *barrier* yang membatasi infeksi melewati langsung palpebra ke dalam orbita.^{6,9}

Chandler *et al.* membagi klasifikasi komplikasi orbita pada rinosinusitis menjadi lima grup, yaitu: selulitis preseptal, selulitis orbita, abses subperiosteal, abses orbita, dan trombosis sinus kavemosus (Gambar 7, Tabel 1). Septum orbita berperan penting dalam klasifikasi ini karena merupakan penyatuan periorbita dan periosteum pada rima orbita (arkus marginalis).^{4,9,15} Infeksi orbita dapat dikelompokkan berdasarkan anatomi orbita, yaitu infeksi preseptal dan postseptal. Komplikasi selulitis preseptal termasuk dalam infeksi preseptal sedangkan komplikasi lainnya termasuk infeksi postseptal. Setiap komplikasi merupakan hal yang terpisah dengan terapi yang berbeda, tetapi umumnya dihubungkan sebagai infeksi yang berkelanjutan.^{3,4,6,9,15}

Abses subperiosteal merupakan abses yang terbentuk di dalam ruang potensial antara periorbita dan dinding orbita sebagai akibat inflamasi. Diagnosis dikonfirmasi melalui *CT scan* sebagai massa konveks berdekatan dengan sinus paranasal yang terlibat. Abses subperiosteal dapat dicurigai berdasarkan pemeriksaan klinis adanya tanda keterlibatan orbita dan mata terlihat proptosis *directional* dengan tipikal bola mata menjauhi abses



Gambar 7. Klasifikasi Chandler pada rinosinusitis kronik dengan komplikasi orbita.

- A. Selulitis preseptal (c). B. Selulitis orbita (c). C. Abses subperiosteal (a).
D. Abses orbita (a). E. Trombosis sinus kavemosus (t).¹⁵

Tabel 1. Komplikasi orbita pada rinosinusitis.⁹

	Klinis tipikal	Terapi
Selulitis preseptal	<ul style="list-style-type: none"> • Palpebra udim, eritema • Muskulus ekstraokular intak • Visus normal 	Terapi medikamentosa (drainase abses sekunder sangat jarang)
Selulitis orbita	<ul style="list-style-type: none"> • Udim orbita lebih difus, ± gangguan muskulus ekstraokular • Umumnya visus normal sampai penyakit berlanjut progresif 	Terapi medikamentosa (± drainase sinus)
Abses subperiosteal	<ul style="list-style-type: none"> • Palpebra udim, eritema; proptosis • Gangguan muskulus ekstraokular • Umumnya visus normal terutama dalam kasus abses • Perubahan visus cenderung pada abses yang lebih besar 	Terapi medikamentosa <ul style="list-style-type: none"> • ± Drainase sinus • ± Drainase abses
Abses orbita	<ul style="list-style-type: none"> • Eksoftalmus berat, kemosis • Umumnya oftalmoplegia • Umumnya gangguan visus 	Terapi medikamentosa <ul style="list-style-type: none"> • Drainase sinus sering • Umumnya drainase abses
Tromboflebitis sinus kavernosus	<ul style="list-style-type: none"> • Nyeri orbita bilateral, kemosis, proptosis • Oftalmoplegia • Nervus kranial III, IV, V₁, V₂, V₃, dan VI dapat terkena 	Terapi medikamentosa <ul style="list-style-type: none"> • Drainase sinus sering • ± Antikoagulan (kontroversial)

subperiosteal. Keterbatasan motilitas ekstraokular dan nyeri pada gerakan bola mata ke arah abses.⁹ Insiden komplikasi abses subperiosteal pada rinosinusitis sebesar 12 sampai 17%.¹⁶

Abses subperiosteal dalam kasus ini berlokasi di sisi medial orbita berdasarkan gambaran *CT scan*. Ini artinya bahwa fokus infeksi berasal dari rinosinusitis etmoid. Lokasi yang paling umum dari abses subperiosteal adalah sepanjang dinding medial orbita akibat rinosinusitis etmoid.¹⁷ Abses terjadi ketika infeksi menembus lamina papirasea atau melalui foramen dari etmoid anterior atau posterior serat neurovaskular. Periorbita melekat longgar sepanjang dinding medial orbita yang memberikan jalan abses untuk bermigrasi ke superior, inferior atau posterior dalam ruang subperiosteal.⁹ Infeksi odontogenik pada penderita dapat berperan sebagai etiologi RSK, tetapi bukan fokus infeksi dari abses subperiosteal. Perluasan infeksi odontogenik terjadi melalui sinus maksila

dan menembus lapisan tipis dasar (dinding inferior) orbita serta dapat meluas pada sinus yang berdekatan.^{3,4}

Penanganan pada penderita ini melibatkan multidisiplin ilmu, yaitu THT-KL, oftalmologi, bedah mulut, dan interna. Penanganan yang melibatkan multidisiplin ilmu diperlukan secara komprehensif untuk memberikan penyembuhan maksimal.⁹ Manajemen terapi yang dilakukan, yaitu medikamentosa dan pembedahan. Terapi medikamentosa meliputi antibiotika, cuci hidung dengan larutan garam fisiologis, kortikosteroid nasal, dan insulin untuk regulasi glukosa darah sedangkan pembedahan dengan insisi drainase orbita melalui kombinasi pendekatan eksternal dan BSEF. Kombinasi antibiotik parenteral seftriakson dan metronidazol diberikan selama dua minggu sebagai terapi empiris dan definitif karena hasil kultur kuman yang negatif. Antibiotik oral klindamisin selanjutnya diberikan selama satu

minggu.

Terapi antibiotik pada RSK diberikan tiga sampai empat minggu. Umumnya pemberian antibiotik parenteral minimal selama satu minggu dan dilanjutkan dengan antibiotik oral dua atau tiga minggu.¹³ Antibiotik yang direkomendasikan sebagai terapi pada RSK dengan komplikasi merupakan kombinasi antibiotik yang sensitif untuk bakteri aerob dan anaerob.^{11,13} Kombinasi sefalosporin generasi ketiga (seftriakson) dan metronidazol dalam hal ini sebagai terapi pilihan.¹³ Klindamisin termasuk antibiotik pilihan pada RSK dengan komplikasi.^{13,18} Klindamisin mempunyai penetrasi baik ke jaringan tulang dan efektif melawan resistensi grup *Streptococcus pneumoniae* maupun anaerob beta laktamase.¹¹ Kortikosteroid sistemik tidak digunakan dalam kasus ini karena penggunaannya dalam rinosinusitis dengan komplikasi pada beberapa penelitian tidak menunjukkan perbaikan klinis secara signifikan.^{1,13,19} Penanganan infeksi odontogenik dilakukan dengan tindakan ekstraksi gigi.

Sekitar 60% dari komplikasi orbita pada rinosinusitis membutuhkan intervensi bedah. Kriteria untuk intervensi bedah meliputi: (1) pembentukan abses, (2) ketajaman visus kurang dari 20/60, (3) progresivitas lebih dari 24 jam, dan (4) tidak memberikan perbaikan klinis selama pemberian antibiotik 48 sampai 72 jam. Secara umum, pembedahan dipertimbangkan apabila ada kecurigaan abses dan penderita menunjukkan progresivitas komplikasi orbita meskipun terapi medis telah diberikan.^{15,20} Namun, intervensi bedah dapat dikerjakan tanpa menunggu respon terapi medikamentosa untuk mencegah kebutaan dan komplikasi intrakranial.¹⁶ Komplikasi orbita dan penyakit yang mendasari (rinosinusitis) harus dikelola secara bersamaan.^{15,20}

Eksplorasi BSEF pada penderita ini didapatkan bola jamur. Penderita RSK dengan bola jamur umumnya didapatkan pada kondisi imunokompeten.¹ Hal ini sesuai dengan adanya diabetes mellitus pada penderita. Sinus maksila yang paling sering terkena, diikuti oleh sinus sfenoid dan etmoid. Terapi adalah dengan pengangkatan bola jamur dari sinus yang terkena.

Terapi antifungal umumnya tidak diperlukan setelah operasi.^{1,3}

Evaluasi selama enam bulan pada penderita didapatkan penyembuhan yang maksimal, tidak ada tanda rekurensi gejala RSK maupun komplikasi orbita. Tindak lanjut pada penderita dengan evaluasi minimal selama enam bulan direkomendasikan untuk memantau resolusi dan rekurensi penyakit serta komplikasi pengobatan.³

KESIMPULAN

Laporan kasus pada seorang wanita berusia 55 tahun dengan komplikasi abses subperiosteal orbita pada RSK eksaserbasi akut. Abses subperiosteal berlokasi di sisi medial orbita berdasarkan gambaran *CT scan* dengan fokus infeksi berasal dari rinosinusitis etmoid. Terapi medikamentosa, pembedahan dengan pendekatan eksternal dan BSEF tidak memberikan rekurensi.

DAFTAR PUSTAKA

1. Suh JD, Chiu AG. Acute & chronic sinusitis. In : Lalwani AK, ed. Current diagnosis & treatment otolaryngology head and neck surgery. 3rd ed. United States: McGrawHill; 2012. p. 291-301.
2. Loehrl TA, Wells T, Su G. Acute rhinosinusitis and its complications. In : Snow JB, Wackym PA, eds. Ballenger's otorhinolaryngology head and neck surgery. 17th ed. Shelton: BC Decker Inc; 2009. p. 567-72.
3. Fokkens WJ, Lund VJ, Mullol J, Bachert C, Alobid I, Baroody F, et al. European position paper on rhinosinusitis and nasal polyps. Rhinology. 2012; 50 (Suppl 23): 1-298.
4. Adelson, RT, Marple BF. Orbital complications of frontal sinusitis. In : Kountakis SE, Senior BA, Dra W, eds. The frontal sinus. Berlin: Springer Berlin Heidelberg; 2005. p. 59-66.
5. Stultz TW, Modic MT. Imaging of the paranasal sinuses. In : Levine HL, Clemente MP, eds. Sinus surgery: Endoscopic and microscopic approaches. New York; Thieme; 2005. p. 64-89.
6. Giannoni CM. Complications of rhinosinusitis. In : Johnson JT, Rosen CA, eds. Bailey's head & neck surgery otolaryngology. 5th ed. Vol 1. Philadelphia: Lippincott Williams & Wilkins; 2014. p. 573-85.
7. Branovan DI. Pathophysiology of rhinosinusitis. In : Rice DH, Schaefer SD, eds. Endoscopic paranasal sinus surgery. 3rd ed. Philadelphia: Lippincott Williams & Wilkins; 2004. p. 53-68.
8. Aygun N, Yousem DM. Imaging of the nasal cavities, paranasal sinuses, nasopharynx, orbits, infratemporal fossa, pterygomaxillary fissure and base of skull. In : Snow JB, Wackym PA, eds. Ballenger's otorhinolaryngology head and neck surgery. 17th ed. Shelton: BC Decker Inc; 2009. p. 501-18.
9. Hoddeson EK, Wise SK. Acute rhinosinusitis. In : Johnson JT, Rosen CA, eds. Bailey's head & neck surgery otolaryngology. 5th ed. Vol 1. Philadelphia: Lippincott Williams & Wilkins; 2014. p. 509-24.
10. Harvey RJ, Earls P. The CRS triangle: Understanding the causes of chronic rhinosinusitis. In : Schlosser RJ, Harvey RJ, eds. Endoscopic sinus surgery: Optimizing outcomes and avoiding failures. San Diego: Plural publishing; 2012. p. 17-23.
11. Chiu AG, Becker DG. Medical management of chronic rhinosinusitis. In : Brook I, ed. Sinusitis: From microbiology to management. New York: Taylor & Francis group; 2006. p. 219-32.
12. Thanasumpun T, Batra PS. Endoscopically derived bacterial cultures in chronic rhinosinusitis: A systematic review. Am J Otolaryngol 2015; 36: 686-91.
13. Schwartz G, White S. Complications of acute and chronic sinusitis and their management. In : Brook I, ed. Sinusitis: From microbiology to management. New York: Taylor & Francis group; 2006. p. 269-90.
14. Hellings PW. Recent advances in understanding the pathophysiology of rhinosinusitis. In : Georgalas C, Fokkens W, eds. Rhinology and skull base surgery. New York: Thieme; 2013. p. 50-61.
15. Choi SS, Grundfast KM. Complications in sinus disease. In : Kennedy DW, Bolger WE, Zinreich, eds. Diseases of the sinuses: Diagnosis and management. Ontario; BC Decker Inc; 2001. p. 169-176.
16. Kong MH, Jemaima CH, Rona AN, Balwant SG. Endoscopic drainage of superior subperiosteal orbita abscess. Eastern Journal of Medicine. 2014; 19: 194-7.
17. Wormald PJ. Endoscopic orbital decompression for exophthalmos, acute orbital hemorrhage, and orbital subperiosteal abscess. In : Wormald PJ, ed. Endoscopic sinus surgery: Anatomy, three dimensional

- reconstruction, and surgical technique. ²⁷ 2nd ed. New York: Thieme; 2008. p. 174-9.
18. Mabry RL, Marple BM. ³ The medical management of sinusitis. In : Rice DH, Schaefer SD, eds. Endoscopic paranasal sinus surgery. 3rd ed. Philadelphia: Lippincott Williams & Wilkins; 2004. p. 95-104.
 19. Higgins TS, Han JK. Systemic medical therapies. In : ¹² Schlosser RJ, Harvey RJ, eds. Endoscopic sinus surgery: Optimizing outcomes and avoiding failures. San Diego: Plural publishing; 2012. p. 97-105.
 20. ⁵ Robinson D, Sacks R. Orbital and lacrimal surgery. In : Schlosser RJ, Harvey RJ, eds. Endoscopic sinus surgery: Optimizing outcomes and avoiding failures. San Diego: ⁶⁴ Plural publishing; 2012. p. 308-21.

18. Kompikasi Abses Subperiosteal

ORIGINALITY REPORT

12%

SIMILARITY INDEX

11%

INTERNET SOURCES

8%

PUBLICATIONS

0%

STUDENT PAPERS

PRIMARY SOURCES

1	www.researchgate.net Internet Source	1%
2	antonchristanto.wordpress.com Internet Source	1%
3	archive.org Internet Source	1%
4	www.mq.edu.au Internet Source	1%
5	drdanrobinson.com.au Internet Source	1%
6	raoarifkhan.files.wordpress.com Internet Source	1%
7	he01.tci-thaijo.org Internet Source	1%
8	jurnal.fk.unand.ac.id Internet Source	1%
9	"Textbook of Clinical Otolaryngology", Springer Science and Business Media LLC, 2021	1%

10	cignaforhcp.cigna.com Internet Source	1 %
11	adoc.pub Internet Source	<1 %
12	samafind.sama.gov.sa Internet Source	<1 %
13	sm-hs.eu Internet Source	<1 %
14	id.123dok.com Internet Source	<1 %
15	pdfslide.net Internet Source	<1 %
16	Franzeska Anna Dewi Mursita Widinartasari, Muhammad Ali Sodiq, Muchlis Achsan Udji Sofro. "Wanita 30 Tahun dengan Sepsis, Infeksi Kulit dan Jaringan Lunak, dan Obesitas", Jurnal Penyakit Dalam Indonesia, 2017 Publication	<1 %
17	idoc.pub Internet Source	<1 %
18	text-id.123dok.com Internet Source	<1 %
19	es.scribd.com	

Internet Source

<1 %

20

journals.plos.org

Internet Source

<1 %

21

papyrus.bib.umontreal.ca

Internet Source

<1 %

22

pdfcookie.com

Internet Source

<1 %

23

123dok.com

Internet Source

<1 %

24

abstrak.ta.uns.ac.id

Internet Source

<1 %

25

Vitta Kusmawijaya, Yoan Levia Magdi. "Terapi Maksimal Medikamentosa pada Rinosinusitis Kronis", Conferences of Medical Sciences Dies Natalis Faculty of Medicine Universitas Sriwijaya, 2020

Publication

<1 %

26

"2 Anatomy of the Skull Base and Related Structures: Elements of Surgical Anatomy", Georg Thieme Verlag KG, 2016

Publication

<1 %

27

"The Frontal Sinus", Springer Science and Business Media LLC, 2016

Publication

<1 %

28

Nadya N. Rompis, Olivia C. P. Pelealu, Ora I. Palandeng. "Kesehatan Hidung pada Lansia di Balai Pelayanan Sosial Lanjut Usia Terlantar Senja CERAH Manado", e-CliniC, 2018

Publication

<1 %

29

Sameh Amin, Ashraf Nasr, Hamid Saleh, Mohamed Foad, Islam Herzallah. "Endoscopic Orientation of the Parasellar Region in Sphenoid Sinus with Ill-Defined Bony Landmarks: An Anatomic Study", Skull Base, 2010

Publication

<1 %

30

aguszn.blogspot.com

Internet Source

<1 %

31

doaj.org

Internet Source

<1 %

Exclude quotes On

Exclude matches Off

Exclude bibliography On

18. Kompikasi Abses Subperiosteal

GRADEMARK REPORT

FINAL GRADE

/100

GENERAL COMMENTS

Instructor

PAGE 1

PAGE 2

PAGE 3

PAGE 4

PAGE 5

PAGE 6

PAGE 7

PAGE 8

PAGE 9

PAGE 10
