
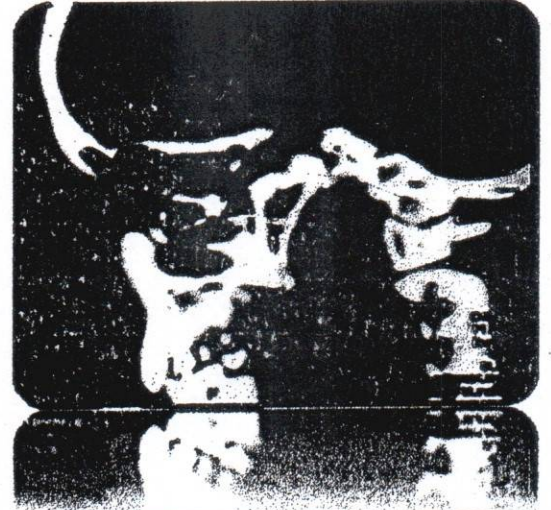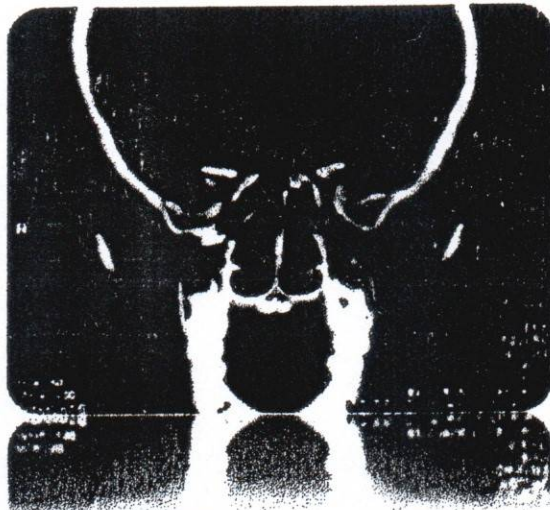




JURNAL THT-KL

Majalah Ilmu Kesehatan Telinga Hidung Tenggorok Bedah Kepala dan Leher
Fakultas Kedokteran Universitas Airlangga
Surabaya

dr. BST



- Hubungan Antara Kadar Interleukin-5 Darah dan Jumlah Eosinofil Karokan Mukosa Hidung pada Penderita Rhinitis Alergi Persisten
- Penanganan Benda Asing Palatum pada Retro Orbita dengan Pendekatan Bedah Endoskopi Transnasal
- Karsinoma Nasofaring pada Anak Usia 11 Bulan
- Penanganan Operatif Fraktur Sepertiga Tengah Wajah (Le Fort I, II, dan III)
- Mikrotia

JURNAL
THT-KL

Vol. 8

No.1

Hlm. 1 - 53

Surabaya
Januari - April 2015

ISSN
23378417

Departemen/SMF Ilmu Kesehatan Telinga Hidung Tenggorok,
Bedah Kepala dan Leher
Fakultas Kedokteran Universitas Airlangga-RSUD Dr. Soetomo
Surabaya

JURNAL THT – KL

Jurnal Ilmu Kesehatan Telinga Hidung Tenggorok Bedah Kepala dan Leher

(DAHULU : Media Perhati)

ISSN : 23378417

Vol.8, No.1, Januari - April 2015, hlm.1-53

Terbit tiga kali dalam setahun, pada bulan Januari, Mei, dan September.
Bekerja sama dengan Perhati-KL Cabang Jawa Timur Utara

SUSUNAN REDAKSI

Pelindung :

Ketua Departemen/SMF THT-KL FK UNAIR/RSUD Dr. Soetomo

Ketua Perhati-KL Cabang Jawa Timur Utara

Dewan Penyunting

Ketua Penyunting :

Dwi Reno Pawarti, Dr., Sp.THT-KL(K)

Penyunting Ahli :

Prof. DR. H.M.S Wiyadi, Dr., Sp.THT-KL(K) (Universitas Airlangga)

Prof. DR. Widodo Ario Kentjono, Dr., Sp.THT-KL(K) (Universitas Airlangga)

Prof. Sri Harmadji, Dr., Sp.THT-KL(K) (Universitas Airlangga)

Prof. Sri Herawati Juniati, Dr., Sp.THT-KL(K) (Universitas Airlangga)

DR. Nyilo Purnami, Dr., Sp.THT-KL(K) (Universitas Airlangga)

Mitra Bestari

Prof. Mulyarjo, Dr., Sp.THT-KL(K) (Universitas Hang Tuah)

Prof. DR. Soedijono T., Dr., Sp.THT-KL (Universitas Wijaya Kusuma)

Prof. DR. W. Suardana, Dr., Sp.THT-KL(K) (Universitas Udayana)

Lukmantya, Dr., Sp.THT-KL(K) (Universitas Brawijaya)

DR. Pudji Rahayu, Dr., Sp.THT-KL(K) (Universitas Brawijaya)

Prof. Lokman Saim (UKM)

Prof. Abdullah Sani (UKM)

Prof. I Bing Tan (AVL Netherland)

Penyunting Pelaksana:

Soeprijadi, Dr., Sp.THT-KL(K)

Roestiniadi D.S., Dr., Sp.THT-KL

Bakti Surarso, Dr., Sp.THT-KL(K)

DR. Muhtarum Yusuf, Dr., Sp.THT-KL(K)

Titiek Hidajati Ahadiyah, Dr., Sp.THT-KL(K)

Haris Mayagung Ekorini, Dr., Sp.THT-KL(K)

Irwan Kristyono, Dr., Sp.THT-KL(K)

Artono, Dr., Sp.THT-KL(K)

DR. Achmad C. Romdhoni, Dr., Sp.THT-KL(K)

Budi Sutikno, Dr., Sp.THT-KL

Pelaksana Tata Usaha :

Rikha

Wulan

Alamat Redaksi :

Departemen/SMF Ilmu Kesehatan THT-KL

Jl. Mayjen Prof. Dr. Moestopo 4 – 6 Surabaya 60132, Indonesia

Telp +62-31-5501647 / 5501649

Fax. +62-31-5010887

E-mail : thtkl_unair@yahoo.com

Penerbit :

Departemen/SMF Ilmu Kesehatan Telinga Hidung Tenggorok Bedah Kepala dan Leher

Fakultas Kedokteran Universitas Airlangga-RSUD Dr. Soetomo Surabaya

JURNAL THT – KL

Jurnal Ilmu Kesehatan Telinga Hidung Tenggorok Bedah Kepala dan Leher

(DAHULU : Media Perhati)

ISSN : 23378417

Vol. 8, No. 1, Januari - April 2015, hlm.1- 53

DAFTAR ISI

Susunan Redaksi

Ilmiah :

1. Hubungan Antara Kadar *Interleukin-5* Darah dan Jumlah Eosinofil Kerokan Mukosa Hidung pada Penderita Rinitis Alergi Persisten (Penelitian)
Rosa Falerina, Dwi Reno Pawarti, Artono1
2. Penanganan Benda Asing Peluru pada Retro Orbita dengan Pendekatan Bedah Endoskopi Transnasal (Laporan Kasus)
Elvi Syahrina Fiorisa, Budi Sutikno.....11
3. Karsinoma Nasofaring pada Anak Usia 11 Bulan (Laporan Kasus)
Ira Rahma, Muhtarum Yusuf22
4. Penanganan Operatif Fraktur Sepertiga Tengah Wajah (Le Fort I, II, dan III)
Iskandar Zulkarnain, Widodo Ario Kentjono33
5. Mikrotia
Riyan Charlie Milyantono, Artono46

PENANGANAN BENDA ASING PELURU PADA RETRO ORBITA DENGAN PENDEKATAN BEDAH ENDOSKOPI TRANSNASAL (Laporan Kasus)

Elvi Syahrina Fiorisa, Budi Sutikno

Dep/SMF Ilmu Kesehatan Telinga Hidung Tenggorok
Bedah Kepala dan Leher
Fakultas Kedokteran Universitas Airlangga-RSUD Dr. Soetomo Surabaya

PENDAHULUAN

Benda asing pada orbita, sinus paranasal, dan dasar tengkorak sangat jarang terjadi, hingga 70% kasus merupakan pasca trauma.¹ Penanganan benda asing pada daerah tersebut sangat bervariasi tergantung pada ukuran, bentuk, komposisi, lokasi, dan *mechanism of injury*.^{1,2} Benda asing yang menembus daerah orbita dikelompokkan berdasarkan komposisinya, yaitu dari logam seperti besi dan baja, bukan logam dan anorganik seperti kaca dan plastik, serta bukan logam dan organik seperti kayu atau bahan nabati.^{3,4} Luka tembus peluru atau pecahan peluru pada bagian medial dan retro orbita merupakan tantangan dalam pembedahan karena adanya struktur-struktur anatomi penting dalam rongga orbita yang relatif sempit. Indikasi evakuasi benda asing pada orbita pun menjadi penuh pertimbangan antara keuntungan dan risiko pembedahannya.^{5,6}

Sebelumnya pembedahan pada orbita untuk evakuasi benda asing digunakan pendekatan eksternal.⁷ Namun, sejak tahun 1980 pendekatan bedah endoskopi transnasal pada orbita dapat dilakukan pada beberapa indikasi

termasuk evakuasi benda asing.^{1,7,8} Pendekatan bedah endoskopi transnasal ini dikerjakan pada dekompresi orbita, perbaikan fraktur dinding medial orbita, dan dekompresi kanal optik.^{8,9} Bedah endoskopi orbita melalui pendekatan sinonasal utamanya dikerjakan oleh dokter bedah THT-KL. Meskipun demikian evakuasi benda asing dengan pendekatan bedah endoskopi transnasal hanya dapat dilakukan pada kasus-kasus tertentu.^{6,7}

Penegakan diagnostik adanya benda asing pada orbita meliputi anamnesis, pemeriksaan fisik, dan pemeriksaan radiologi. Pemeriksaan radiologi yang selalu bisa dilakukan untuk menentukan lokasi benda asing logam adalah foto polos kepala posisi lateral dan posisi posteroanterior. Pemeriksaan *Computerized Tomography (CT) scan* dan *Magnetic Resonance Imaging (MRI)* dapat digunakan selain menentukan lokasi benda asing juga untuk mengetahui hubungan lokasi benda asing tersebut dengan struktur-struktur sekitarnya.^{5,10} Pemeriksaan mata harus dilakukan segera setelah adanya trauma pada orbita serta sebelum dan sesudah intervensi pembedahan.¹⁰

Tujuan dari penulisan makalah ini adalah melaporkan penanganan satu kasus benda asing retro orbita diduga peluru dengan bedah endoskopi.

LAPORAN KASUS

Seorang anak laki-laki berusia 14 tahun, dikonsulkan dari SMF Mata ke SMF Kesehatan THT-KL pada tanggal 7 Juli 2013, dengan benda asing diduga peluru di antara sinus maksila kanan dan sinus etmoid kanan serta di daerah kutis-subkutis dinding inferior orbita kanan. Tidak ada tindakan khusus dari SMF Mata (Gambar 1).



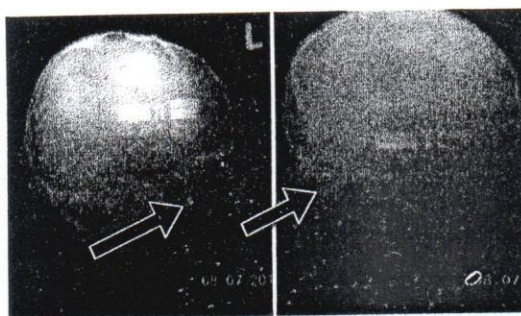
Gambar 1. Laki-laki, 14 tahun, benda asing diduga peluru senapan angin.

Anamnesis (7 Juli 2013) didapatkan pipi kanan tertembak senapan angin sejak 10 jam sebelumnya, saat sedang bermain bersama temannya menggunakan senapan angin. Saat bermain senapan angin tersebut diarahkan ke wajah pasien dengan jarak sekitar 1 meter. Pada saat kejadian terdapat riwayat keluar darah dari pipi kanan, disertai adanya nyeri dan bengkak di bawah mata kanan, tidak pingsan, dan tidak kejang. Dokter umum setempat merujuk ke SMF Mata. Tidak ada keluhan hidung, tidak ada keluhan

telinga dan tidak ada keluhan tenggorok.

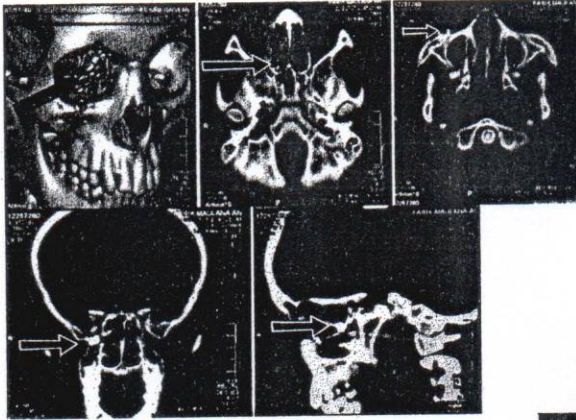
Pemeriksaan fisik (7 Juli 2013) didapatkan keadaan umum cukup, tidak ada anemia, ikterus, sianosis, dan sesak nafas. Tanda vital dalam batas normal. Status lokalis telinga, hidung, dan tenggorok dalam batas normal. Status lokalis maksilofasial didapatkan adanya hematoma di bawah mata kanan, vulnus apertum di pipi sebelah kanan atas ukuran 0,3 cm dengan jarak 1,5 cm di bawah mata kanan, tidak ada deformitas hidung, gerakan bola mata dalam batas normal, tidak ada *floating* maksila, tidak ada deformitas fronto zigoma, tidak ada deformitas rima orbita inferior, dan mandibula stabil. Tidak ada maloklusi, palatum intak, tidak ada perdarahan aktif. Pemeriksaan fisik mata ditemukan visus mata kanan dan kiri 6/6, tekanan okular mata kanan 12,2 mmHg, tekanan okular mata kiri 14,6 mmHg, hematoma dan udim palpebra inferior kanan, sedangkan konjungtiva, kornea, bilik mata depan, iris, pupil dan lensa kedua mata dalam batas normal.

Foto polos kepala AP-lateral (7 Juli 2013) tampak benda asing gambaran *radio opaque* di retro orbita kanan dan inferior orbita kanan sisi lateral (Gambar 2).



Gambar 2. Foto polos kepala AP-lateral

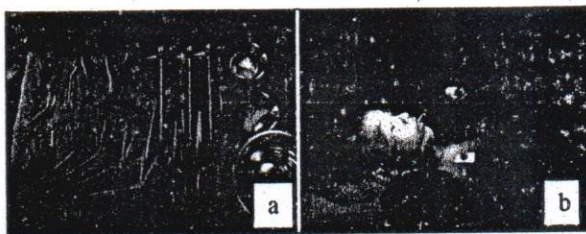Multi Slice Computerized Tomography (MSCT) scan kepala potongan koronal, sagital, dan aksial tanpa kontras (7 Juli 2013) tampak benda asing berdensitas logam di regio retro orbita kanan sisi inferoposteromedial dan di kutis-subkutis dinding inferior orbita kanan (tanda panah) (Gambar 3).



Gambar 3. *MSCT* kepala potongan koronal, sagital, dan aksial tanpa kontras

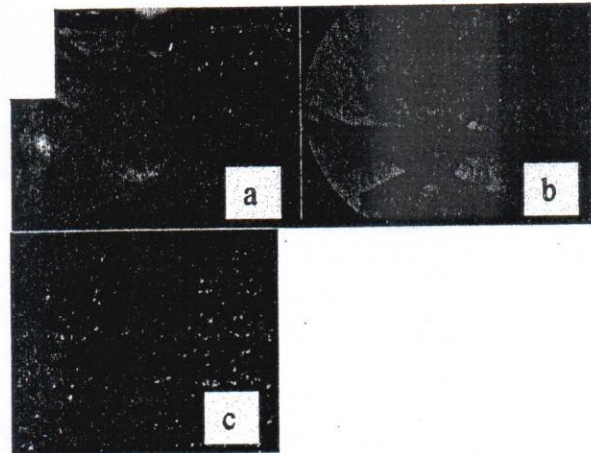
Laboratorium darah (7 Juli 2013) dalam batas normal

Ekstraksi benda asing diduga peluru pada retro orbita kanan dengan pendekatan bedah endoskopi dengan pembiusan umum. Operasi pada tanggal (10 Juli 2013) mulai pukul 11.45 s/d 14.30 WIB (Gambar 4). Pasien mendapatkan antibiotik intravena seftriakson 2x1 gram dan metronidazol 3x500 mg, analgetik intravena ketorolak 3x 10 mg bila perlu, dan anti tetanus tetagam injeksi 1 kali.



Gambar 4. (a) Alat dan bahan ESS, (b) Desinfeksi daerah operasi

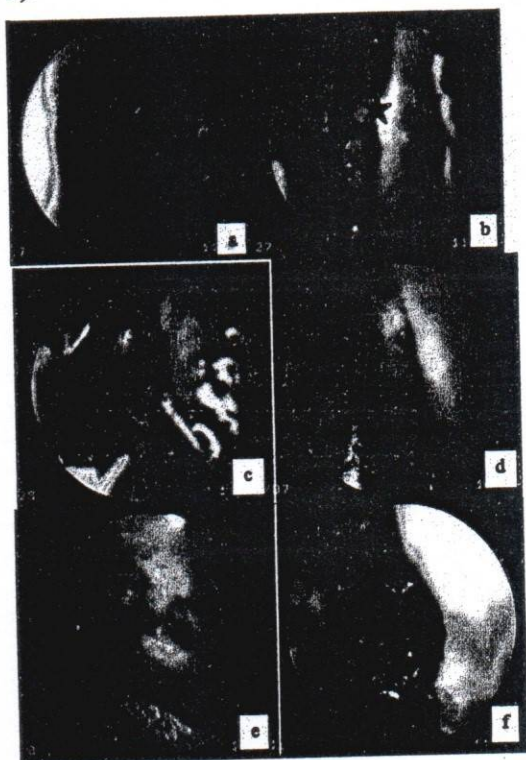
Desinfeksi hidung dan sekitarnya dengan alkohol 70%, dekongestan dengan kasa dibasahi efedrin 1:1000. Operasi diawali dengan ekstraksi benda asing di kutis infra orbita kanan, luka pada infra orbita kanan diperluas dengan insisi dan didapatkan benda asing berupa serpihan peluru sebanyak 2 buah. Serpihan pertama langsung ditemukan, sedangkan serpihan kedua ditemukan dengan bantuan fluoroskopi *C-arm*. Luka insisi dijahit (Gambar 5).



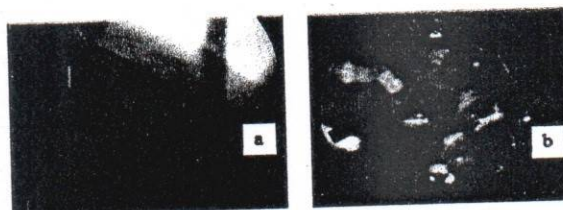
Gambar 5. (a) Luka infra orbita kanan diperluas dengan insisi, (b) Serpihan yang kedua ditemukan dengan bantuan fluoroskopi *C-arm*, (c) Benda asing berwarna perak ukuran 3x1x1 mm dan 3x1,5x1 mm

Operasi dilanjutkan dengan menggunakan teleskop 0° dan 30°, evaluasi dengan teleskop pada kavum nasi kanan lapang kemudian dilakukan unsinektomi, bulektomi, etmoidektomi anterior dan posterior, *middle meatal*

antrostomi serta dengan membuka sebagian lamina papirasea, tetapi tidak ditemukan benda asing (Gambar 6). Operasi dilanjutkan dengan bantuan fluoroskopi *C-arm* karena kesulitan identifikasi lokasi, dan didapatkan benda asing di retro orbita sisi medial, menyebabkan lubang pada etmoid posterior yang berbatasan dengan orbita. Benda asing dijepit menggunakan forsep dengan tuntunan fluoroskopi *C-arm*. Evaluasi ulang, rawat perdarahan, selanjutnya dipasang tampon pita kemicetin (Gambar 7 dan 8).




Gambar 6. (a) Unsinetomi, (b) Bulektomi, (c) Etmoidektomi anterior, (d) Etmoidektomi posterior, (e) *Middle meatal* antrostomi, (f) Retro orbita



Gambar 7. (a) Benda asing di retro orbita diekstraksi dengan bantuan fluoroskopi

C-arm, (b) Tampak benda asing di retro orbita kanan




Gambar 8. (a) Benda asing diekstraksi dengan forsep, (b) Benda asing berwarna perak ukuran 7x5x3 mm

Perawatan selanjutnya rencana evaluasi dengan *MSCT* kepala ulang, endoskopi nasal dan evaluasi ulang ke *SMF* Mata. Evaluasi ulang ke *SMF* mata pada tanggal 11 Juli 2013, didapatkan keadaan visus 6/6 dalam kondisi duduk dan tidak didapatkan hambatan pergerakan kedua bola mata, serta secara oftalmoskopis didapatkan fundus kedua mata dalam batas normal. Evaluasi ulang dengan *MSCT* kepala pada tanggal 15 Juli 2013, didapatkan tampak multipel lesi hiperdense berdensitas logam di muskulus rektus inferior dan os zygomaticus kanan, tampak fraktur dasar orbita dan dinding lateral sinus maksilaris kanan, serta tampak penebalan mukosa berdensitas darah di sinus maksilaris kanan (Gambar 9).



Gambar 9. MSCT kepala koronal dan aksial pasca operasi tampak multipel lesihiperdense, tampak penebalan mukosa berdensitas darah di sinus maksilaris kanan

Evaluasi endoskopi nasal pada 1 minggu dan 2 minggu pasca operasi didapatkan hidung dalam batas normal (Gambar 10).



Gambar 10. (a) Kondisi pasien 1 minggu pasca operasi, (b) Nasal endoskopi 1 minggu pasca operasi

DISKUSI

Benda asing pada medial orbita dapat dibagi menjadi 2, yaitu pertama yang terletak di medial atau retrobulbar orbita dan kedua yang sebagian di retrobulbar orbita dengan sebagian lainnya di daerah yang berbatasan dengan etmoid. Luka tembus peluru dan serpihan peluru yang masuk melalui wajah dan terletak seluruhnya atau sebagian di daerah medial atau retrobulbar pernah dilaporkan.⁵ Pada

kasus ini benda asing diduga peluru berada pada retro orbita yang berbatasan dengan etmoid setelah mengalami trauma tembakan pada daerah wajah.

Kasus benda asing karena peluru senapan angin, kebanyakan terjadi secara tidak sengaja, misalnya tertembak oleh teman,¹¹ begitu pula pada kasus ini. Benda asing peluru senapan angin yang terjadi karena penggunaan senapan angin saat bermain, yang diarahkan ke wajah penderita oleh temannya, serta tanpa diduga ternyata masih terdapat peluru didalamnya dan tertembak mengenai pipi kanan penderita pada jarak kurang lebih 1 meter.

Luka tembak sinoorbital menimbulkan kerusakan hebat pada jaringan lunak maupun tulang bahkan dapat mengancam jiwa. Luka yang ditimbulkan peluru terutama berhubungan dengan kecepatannya, disamping itu pula tergantung pada struktur dan ukuran peluru tersebut. Peluru dengan kecepatan rendah memberikan efek kerusakan jaringan yang lebih ringan dibanding dengan peluru kecepatan tinggi. Kerusakan jaringan akibat peluru dengan kecepatan rendah berupa luka yang kecil pada jalan masuk maupun jalan keluar dan hanya merusak jaringan yang langsung berhubungan dengan peluru tersebut.^{7,12,13} Luka yang terjadi oleh karena transfer energi oleh kecepatan peluru pada jaringan yang terluka serta elastisitas dan kepadatan jaringan tersebut. Pada kasus ini ditemukan luka kecil yang merupakan jalan masuk

peluru pada pipi sebelah kanan dan selanjutnya bersarang pada retro orbita. Benda asing pada orbita terutama yang terjadi melalui luka tembus, sering menimbulkan kerusakan parah pada kompartemen orbita. Benda asing yang tertahan di sekitar orbita dapat menimbulkan komplikasi segera maupun lambat, meliputi inflamasi kronik orbita, osteomielitis, vaskulitis trombotik, infeksi hebat hingga sepsis. Keluhan yang dapat timbul antara lain gangguan pergerakan bola mata, mata menonjol, penglihatan terganggu, kebutaan, ekimosis sekitar orbita, dan sebagainya. Komplikasi ini dapat terjadi tergantung pada luka yang ditimbulkan, ketajaman benda asing, lamanya benda asing tertahan, serta dampak kekuatan ketika benda asing masuk.^{5,10} Pada kasus ini tidak ditemukan keluhan mata maupun hidung, kecuali saat terjadi trauma pertama kali didapatkan keluhan keluar darah dari pipi kanan. Untuk menentukan lokasi benda asing dapat dilakukan pemeriksaan *imaging* meliputi foto polos, *CT scan*, ultrasonografi, dan angiografi. Foto polos kepala posisi lateral dan posteroanterior biasanya cukup dapat memberikan gambaran *radio opaque* benda asing dari logam.^{5,10} *MRI* kurang informatif oleh karena tidak adekuat untuk *imaging* tulang, selain itu juga penggunaan *MRI* adalah kontraindikasi pada benda asing *ferromagnetic* atau logam karena berpotensi untuk terjadi migrasi dari benda asing tersebut sehingga dapat menimbulkan luka yang lebih parah.^{5,13} *CT scan* kepala

memberikan informasi diagnostik yang utama, karena dapat menunjukkan jalur proyektil, fraktur tulang, lokasi retensi proyektil senapan angin, serta lesi lainnya, yang penting untuk kemungkinan evakuasi benda asing tersebut.^{3,7} Pada kasus ini dilakukan foto polos kepala di rumah sakit awal yang merujuk dan dilanjutkan *CT scan* kepala potongan aksial, koronal, dan sagital di RSUD dr. Soetomo Surabaya yang dirujuk serta didapatkan gambaran *radio opaque* sehingga lokasi, bentuk, dan ukuran benda asing dapat diketahui. Pilihan perawatan adalah evakuasi benda asing dengan prosedur yang tetap mempertahankan dengan baik fungsi otot-otot mata, bola mata, dan saraf optikus. Hal tersebut tergantung pada lokasi benda asing, ukuran, dan keadaan beberapa waktu berlalu setelah kejadian luka tersebut. Intervensi bedah yang terbaik adalah sebelum luka masuk dan jalur luka yang ada sembuh. Penundaan pembedahan dapat menutupi identifikasi dan evakuasi benda asingnya.¹⁰ Setiap benda asing organik direkomendasikan evakuasi pembedahan, untuk benda asing anorganik sebaiknya dievakuasi jika sudah menimbulkan komplikasi. Keputusan untuk melakukan tindakan evakuasi pembedahan juga tergantung pada lokasi benda asing. Tindakan evakuasi benda asing orbita bukan tanpa risiko karena banyaknya struktur penting di sekitarnya.^{10,11,14,15} Pada kasus ini diputuskan untuk dilakukan evakuasi benda asing dengan pertimbangan waktu kejadian yang masih relatif baru,

lokasi benda asing di daerah medial orbita yang berbatasan dengan etmoid, serta masih belum didapatkan komplikasi pada matanya.

Bedah endoskopi merupakan salah satu pilihan untuk mengevakuasi benda asing pada orbita karena sifatnya minimal invasif, aman, dan memberikan luka bedah yang kecil, mempermudah akses dan visualisasi. Sebelumnya pendekatan eksternal menjadi satu-satunya pilihan. Namun demikian, pada beberapa kasus pendekatan endoskopi ini tidak dapat dilakukan.^{6,7} Pendekatan endoskopi pada apeks orbita maupun dasar tengkorak dapat dilakukan melalui transnasal maupun transantral.^{2,6} Pada kasus ini ukuran benda asing diduga peluru cukup kecil serta lokasinya di medial orbita sehingga ekstraksi benda asing dapat dilakukan dengan bedah endoskopi transnasal.

Evakuasi benda asing di daerah kepala dan leher cukup sulit karena letaknya yang berdekatan dengan struktur penting ataupun karena akses yang sulit. Anatomi yang rusak oleh karena benda asing tersebut yaitu jaringan yang rusak akibat luka tembak, adanya jaringan parut setelah tindakan operasi, serta adanya reaksi inflamasi pada jaringan sekitar benda asing tersebut.^{17,18} Oleh karena penyulit tersebut maka ketika evakuasi berlangsung diperlukan beberapa teknik untuk menentukan lokasi benda asing intraoperatif ini, yaitu antara lain *metal detector* untuk mengkonfirmasi adanya benda asing dalam tubuh, ultrasonografi untuk

benda asing yang tepat dibawah jaringan lunak, serta *CT scan*, *cone-beam CT*, dan fluoroskopi *C-arm* yang lebih akurat untuk menentukan lokasi benda asing. Untuk radiografi konvensional tidak disebutkan dalam literatur terbaru walaupun masih dapat digunakan.^{18,19} Pada kasus ini saat intraoperatif digunakan fluoroskopi *C-arm* karena adanya kesulitan menemukan benda asing saat operasi berlangsung, serta ditemukan benda asing yang diekstraksi berupa peluru timah berukuran 7x5x3 mm, dengan bentuk yang sudah gepeng. Selain itu didapatkan juga 2 serpihan peluru yang sama di mukosa pipi kanan berukuran 3x1x1 mm dan 3x1,5x1 mm. Komplikasi bedah endoskopi diklasifikasikan menurut aspek yang berbeda misalnya lokasi luka pada sistem sinus atau organ yang terluka serta sering pula diklasifikasikan menjadi mayor dan minor.²⁰ May dkk membagi komplikasi menjadi komplikasi mayor dan minor berdasarkan derajat kerusakan dan tata laksana yang diperlukan untuk mencegah kecacatan yang serius dan permanen. Klasifikasi mayor, yaitu kebocoran cairan serebro spinal, hematoma orbita, perdarahan yang perlu transfusi, dan obstruksi duktus lakrimalis yang perlu dikoreksi. Klasifikasi minor meliputi udim periorbita atau ekimosis, epistaksis, bronkospasme, sinekia konka media dengan dinding lateral hidung.²¹ Kategori bersifat sementara dan tidak perlu terapi, seperti emfisema periorbital, kemosis, gangguan

sensitifitas gigi dan mulut. Kategori sementara yang perlu terapi termasuk perdarahan, bronkospasme, dan sinusitis pasca operasi. Kategori yang harus diterapi seperti hematoma orbita, gangguan penglihatan, diplopia, bocornya cairan serebro spinal, meningitis, abses otak, perdarahan yang perlu transfusi, cedera arteri karotis dan epifora. Komplikasi permanen yaitu kebutaan, diplopia, defisit susunan saraf pusat, dan kematian.²⁰ Pada kasus ini tidak ditemukan komplikasi setelah dilakukan bedah endoskopi.

KESIMPULAN

Benda asing diduga peluru pada retro orbita merupakan kasus yang jarang terjadi. Dilaporkan satu kasus, seorang laki-laki usia 14 tahun dengan benda asing diduga peluru senapan angin pada retro orbita. Pemeriksaan radiologis didapatkan benda asing pada retro orbita. Penatalaksanaan pasien dilakukan evakuasi benda asing dengan pendekatan bedah endoskopi transnasal dengan tuntunan fluoroskopi *C-arm*, didapatkan benda asing diduga peluru senapan angin pada retro orbita. Tidak ditemukan adanya komplikasi setelah tindakan operasi.

DAFTAR PUSTAKA

1. Pero CD, Nuss DW. Transnasal endoscopic removal of orbital, ethmoid sinus, and anterior skull base foreign body with mucocele formation. *Thieme Medical Publisher online* 2008;18:417-22. Available from: <http://www.ncbi.nlm.nih.gov/pmc/articles/PMC2637075>. Accessed December 15, 2013
2. Simha A, John M, Albert RR, Kuriakose T. Orbito-sinal foreign body. *Indian J. Ophthalmol* 2010;58:530-2. Available from: <http://www.ncbi.nlm.nih.gov/pmc/articles/PMC2993987>. Accessed December 15, 2013
3. Rezae L, Najafi F, Moradinazar M, Ahmadijouybari T. Case report on the successful removal of an organic penetrating object into the orbit. *J. Inj Violence Res* 2014;6:50-2. Available from: <http://jivresearch.org/jivr/index.php/jivr/article/viewArticle/323/377>. Accessed December 15, 2013
4. Peralta RJ, Zoumalan C, Lelli GJ. Posterior intraorbital foreign body: Take it or Leave it? *Open Reconstructive and Cosmetic Surg* 2008; 1: 1-3. Available from: <http://www.benthamscience.com/open/toprsj/articles/V001/1TOPRSJ.pdf>. Accessed December 26, 2013
5. Shuker TS. Management of penetrating medial and retrobulbar orbital shrapnel/bullet injuries. *J. Cranio-maxillo-facial Surg* 2012; 4: e261-7. Available from: [http://www.jcmfs.com/article/S1010-5182\(11\)00286-1](http://www.jcmfs.com/article/S1010-5182(11)00286-1). Accessed December 23, 2013
6. Feichtinger M, Zemann W, Karcher H. Removal of a pellet from the left orbital cavity by image-guided endoscopic navigation. *Int. J. Oral Maxillofac. Surg* 2007;36:358-61. Available from: <http://www.ncbi.nlm.nih.gov/pubmed/17229549>. Accessed December 23, 2013
7. Balseris S, Einoriene D, Martinkenas JL, Tolocka R. Sinoorbital gunshot injuries endoscopic diagnostics and management. *Medicina (Kaunas)* 2008; 44: 308- 11. Available from: <http://www.ncbi.nlm.nih.gov/pubmed/18469508>. Accessed December 15, 2013
8. Lee JT, Kennedy DW. Endoscopic sinus surgery. In: Bailey BJ, Johnson JT, Newlands SP, eds. *Head and neck surgery-otolaryngology*. 4th ed. Vol I. Philadelphia: Lippincott Williams and Wilkins; 2006.p. 459-75
9. Prabhakaran VC, Selva D. Transorbital endoscopic surgery. *Operative Techniques in Otolaryngol* 2008; 19: 224-7. Available from: <http://www.ncbi.nlm.nih.gov/pmc/articles/PMC2636046>. Accessed December 23, 2013

10. Markowski J, Dziubdziela W, Gierek T, Witkowska M, Kominek EM, Niedzielska I, *et al.* Intraorbital foreign bodies - 5 own cases and review of literature. *Otolaryngol. Polska* 2012; 66: 295-300. Available from: <http://www.sciencedirect.com/science/article/pii/S0030665712000133>. Accessed January 18, 2014
11. Detorakis ET, Symvoulakis EK, Drakonaki E, Halkia E, Tsilimbaris MK. Unexpected finding in ocular surface trauma: A large intraorbital foreign body (bullet). *Acta Medica* 2012;55:100-3. Available from: <http://www.ncbi.nlm.nih.gov/pubmed/23101275>. Accessed December 16, 2013
12. Wakode PT, Ghimire A, Acharya R. Missile injuries in head-neck and maxilla-facial region-an experience in eastern nepal. *Indian J. Otolaryngol. Head Neck Surg.* 2008;60:137-41. Available from: <http://www.ncbi.nlm.nih.gov/pmc/articles/PMC3450515>. Accessed December 23, 2013
13. Gonul E, Erdogan E, Tasar M, Yetiser S, Akay KM, Duz B, *et al.* Penetrating orbitocranial gunshot injuries. *Surgical Neurology* 2005; 63: 24-31. Available from: <http://www.ncbi.nlm.nih.gov/pubmed/15639513>. Accessed December 23, 2013
14. Jewsbury H, Duffy DO. The best treatment can be no treatment: retained retro-orbital air gun pellet following attempted suicide. *BMJ* 2011: 1-3. Available from : <http://www.ncbi.nlm.nih.gov/pmc/articles/PMC3116220>. Accessed December 15, 2013
15. Saraf S, Singh R, Gupta V, Arora K. A rare orbital foreign body penetrating into maxillary sinus: A brake lever. *Rajasthan J. Ophthalmol* 2011: 1-3. Available from : <http://www.rostimes.com/2011RJO/RJO20110108.htm>. Accessed December 15, 2013
16. Levine HL. Surgical approaches : endonasal endoscopic. In: Levine HL, Clemente MP, editors. *Sinus surgery endoscopic and microscopic approaches*. New York : Thieme Medical Publisher, Inc; 2005. p. 148-55
17. Eggers G, Haag C, Hassfeld S. Image-guided removal of foreign bodies. *British J. Oral Maxillofac Surg* 2005;43:404-9. Available from: <http://www.ncbi.nlm.nih.gov/pubmed/23810618>. Accessed January 18, 2014
18. Cho RI, Kahana A, Patel B, Callcott JS, Buerger DE, Durairaj VD, *et al.* Intraoperative fluoroscopy-guided removal of orbital foreign bodies. *Ophthalm Plast Reconstr Surg* 2009; 25: 215-8. Available from : <http://www.ucdenver.edu/academics/colleges/medicalschoo/departments/Ophthalmology/research/FacultyPublications/Documents/Durairaj,%20VD/8%20Durairaj,%20Intraoperative%20Fluoroscopy-Guided%20Removal%20of%20Orbital%20Foreign%20Bodies.pdf>. Accessed January 18, 2014
19. Stockmann P, Vairaktaris E, Fenner

M, Tudor C, Neukam FW, Nkenke
E. Conventional radiographs: are they still the standard in localization of projectiles? Oral Surg Oral Med Oral Pathol Oral Radio Endod 2007;104: e71-5. Available from: <http://www.ncbi.nlm.nih.gov/pubmed/17703962>. Accessed January 18, 2014

20. Rudert H. Complication, management, avoidance. In : Levine HL, Clemente MP, editors. Sinus surgery endoscopic and microscopic approaches. New York : Thieme Medical Publisher, Inc; 2005. p. 269-84
21. May M, Levine HL, Mester SJ, Schaitkin B. Complications of endoscopic sinus surgery: Analysis of 2108 patients-incidence and prevention. Laryngoscope 1994; 104:1080-3