

21. Penggunaan Hadad

by Bastu Edo H

Submission date: 28-Jun-2023 03:37PM (UTC+0800)

Submission ID: 2123851077

File name: 21._Penggunaan_Hadad.pdf (4.24M)

Word count: 3274

Character count: 19690

**PENGGUNAAN HADAD NASOSEFTAL FLAP
PADA PENUTUPAN KEBOCORAN CAIRAN SEREBROSPINAL
DI SINUS SFENOID
(Laporan Kasus)**

Bastu Edo H, Budi Sutikno

Dep/SMF Ilmu Kesehatan Telinga Hidung Tenggorok
Bedah Kepala dan Leher
Fakultas Kedokteran Universitas Airlangga-RSUI Dr. Soetomo Surabaya

PENDAHULUAN

Aliran cairan serebrospinal (CS) melalui hidung dapat terjadi karena adanya fistula antara duramater dan dasar tengkorak, dengan penyebab bervariasi antara lain trauma kepala, pembedahan intrakranial, tumor dasar otak, dan penyebab intrakranial lainnya.¹

Kebocoran yang menetap selama lebih dari tujuh hari ini berisiko terjadi *ascending infection* sehingga menimbulkan meningitis maupun ensefalitis. Ketepatan waktu dan prosedur pembedahan dalam penanganan kebocoran ini menentukan prognosis penderita.¹

Kebocoran cairan serebrospinal berdasarkan penyebabnya dibagi menjadi traumatik dan non-traumatik. Traumatik (80-90% kasus) dapat disebabkan karena kecelakaan dan tindakan iatrogenik. Non-traumatik disebabkan karena tumor otak (10%) (tumor intrakranial dan ekstrakranial, kolesteatoma), kebocoran dasar tengkorak kongenital (meningokel atau meningoensefalokel).¹⁻⁴

Akurasi dalam identifikasi lokasi KCS sangat diperlukan karena

menentukan keberhasilan operasi penutupan defek. Pencitraan (*imaging*) digunakan untuk identifikasi lokasi kebocoran ini. Pencitraan yang sering digunakan adalah *computed tomography* (CT) dan *magnetic resonance imaging* (MRI). *Magnetic resonance imaging* digunakan untuk melihat jaringan lunak seperti jaringan inflamasi, tumor atau meningoensefalokel. Dengan MRI dapat terlihat jaringan lunak yang menembus defek. *Computed tomography* dengan atau tanpa kontras intratekal dapat melihat lokasi kebocoran pada tulang.^{1,4,5}

Diagnosis KCS dapat dilakukan dengan inspeksi dan tes laboratorium. Pada beberapa kasus CS yang mengalir melalui hidung tercampur dengan material darah. Tes identifikasi beta-2 transferin diperlukan dikarenakan beta-2 transferin merupakan isoform bebas karbohidrat dari transferin yang spesifik didapatkan pada CS. Beta-2 transferin tidak didapatkan di darah, sekret hidung maupun air mata. Protein ini pertama kali ditemukan oleh Irjala *et al.* tahun 1979.^{1,2}

Tujuan terapi bedah pada

kebocoran dasar tengkorak adalah menutup defek sehingga CS tidak lagi didapatkan mengalir melalui hidung. Manajemen bedah KCS banyak berubah sejak dikenalkan teknik bedah sinus endoskopi.¹

Manajemen bedah pada kasus KCS berdasarkan aksesnya dibagi menjadi pendekatan melalui intrakranial dan ekstrakranial (endoskopik). Pendekatan intrakranial digunakan pada kasus yang disertai fraktur kominutiva tengkorak dengan pergeseran fragmen yang memerlukan reduksi melalui kraniotomi. Pendekatan ekstrakranial digunakan untuk menutup kebocoran tanpa disertai fraktur multipel, menggunakan peralatan endoskopi, tidak memerlukan insisi eksternal, membuat *nasoseptal flap*, cedera mukosa intranasal sangat minimal dan memiliki tingkat keberhasilan > 90%. Bahan tandur yang dapat digunakan antara lain kartilago, tulang, mukoperikondrium, mukosa septum, mukosa konka, lemak abdominal dan fascia (temporalis dan fascia lata).^{3,6}

Pada tahun 2006 Hadad dan Bassagasteguy memperkenalkan *pedicled nasoseptal flap* yang juga dikenal *Hadad nasoseptal flap* (HNF). Teknik HNF secara keseluruhan dapat menurunkan KCS menjadi sebesar < 5%. Sejak saat itu teknik ini digunakan secara luas pada kasus KCS.⁷

Manajemen bedah endoskopik intranasal pada KCS lebih disukai karena memiliki tingkat keberhasilan yang tinggi dan morbiditas yang rendah dibandingkan dengan reparasi

kebocoran melalui tindakan bedah intrakranial. Pendekatan HNF digunakan pada kasus kebocoran serebrospinal yang sederhana, terletak di anterior atau posterior atap etmoid dan sinus sfenoid.^{1,9}

Makalah ini akan membahas laporan kasus mengenai KCS di sinus sfenoid yang dilakukan penutupan dengan HNF melalui pendekatan bedah endoskopik di bagian THT-KL Rumah Sakit Dr. Soetomo (RSDS) Surabaya.

LAPORAN KASUS

Tanggal 21 September 2014 seorang wanita usia 45 tahun dikonsulkan dari bagian Neurologi ke bagian THT-KL dengan keluhan utama keluar cairan bening dari hidung kanan terus menerus sejak 2 minggu sebelum masuk rumah sakit.

Anamnesis

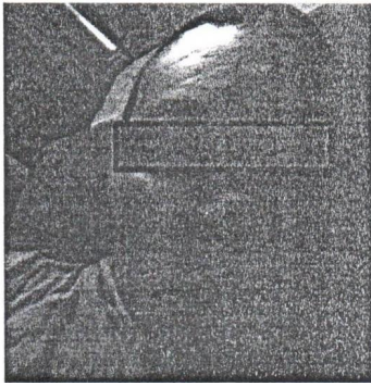
Pada anamnesis penderita, didapatkan keluar cairan terus-menerus bening rasa asin dari hidung sisi kanan. Cairan bertambah banyak apabila penderita posisi duduk dan kepala menunduk. Terdapat nyeri kepala hilang timbul. Pandangan kabur sisi kanan dan kiri sejak 1 tahun yang lalu. Pendengaran menurun sisi kanan. Tidak ada keluhan mimisan dan hidung buntu, penderita dapat makan dan minum dengan baik. Tidak ada keluhan sesak nafas.

Pasien menderita meningioma (hasil patologi anatomi : *fibrous meningioma*), dilakukan operasi eksisi meningioma (tanggal 3 Oktober 2014)

oleh sejawat Bedah Saraf, dilakukan operasi pemasangan *VP shunt* (tanggal 10 Oktober 2014) oleh Bedah Saraf.

Pemeriksaan fisik

Pada pemeriksaan fisik pasien didapatkan kesadaran kompos mentis, tekanan darah 110/70 mmHg, pernafasan 20x/menit, nadi 90x/menit, suhu normal. Pemeriksaan status lokalis telinga kanan-kiri dalam batas normal, hidung terdapat cairan bening mengalir terus-menerus dari kavum nasi kanan dan konka inferior yang berwarna kemerahan, tenggorok terdapat *posterior nasal drip* bening melalui faring. Leher tidak didapatkan pembesaran kelenjar getah bening. Parese nervus V, VII, VIII kanan.

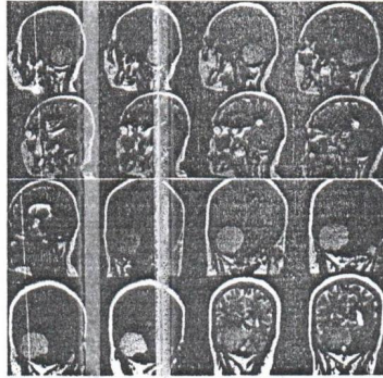


Gambar 1. Kondisi pasien sebelum operasi.

Pemeriksaan Penunjang

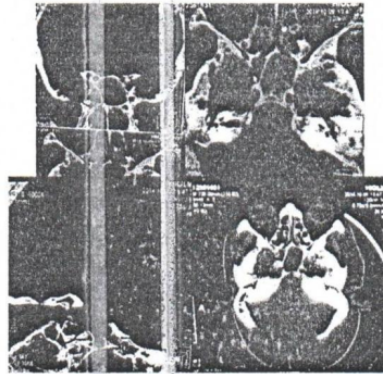
Pemeriksaan foto toraks kesanan jantung dan paru tidak tampak kelainan. Pemeriksaan penunjang yang dilakukan oleh Bedah Saraf yaitu *CT scan* kepala dengan dan tanpa kontras di

RSDS pada tanggal 16 September 2014 dengan hasil meningioma serebri (Gambar 2).



Gambar 2. *CT scan* kepala dengan dan tanpa kontras dari Bedah Saraf didapatkan massa di serebri kanan (tanda panah). Kesimpulan: meningioma serebri.

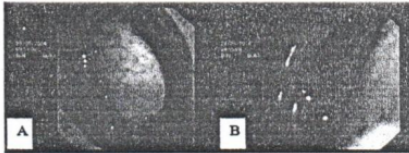
Pada tanggal 24 September 2014 dilakukan *CT scan* kepala *bone window setting* atas permintaan THT-KL didapatkan defek sinus sfenoid sisi kanan lebih dari 1 mm (Gambar 3).



Gambar 3. *CT scan* kepala *bone window setting* permintaan THT-KL.

Didapatkan defek tulang di sinus sfenoid kanan (lingkaran merah).

Dilakukan pemeriksaan nasoendoskopi di poli THT-KL RSDS pada tanggal 24 September 2014 kesan aliran CS dari ostium sinus sfenoid (tanpa fluoresens).

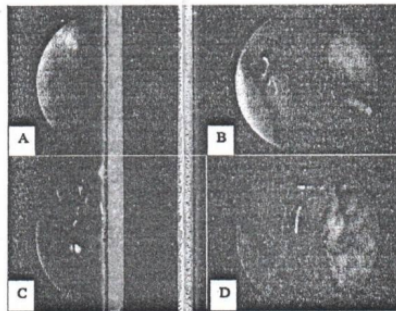


Gambar 4. Gambaran nasoendoskopi hidung kanan. (A) tampak cairan bening diantara konka inferior dan dinding lateral kavum nasi kanan, (B) CS mengalir melewati ostium sinus sfenoid (tanda panah).

Tindakan operasi

Tindakan operasi diawali dengan melakukan dekongesti hidung dengan kapas yang dibasahi oksimetazolin. Selanjutnya dilakukan *outfraksi* konka media dan konka superior kanan dengan elevator. Hal ini bertujuan untuk mendapatkan lapangan operasi yang lebih luas dan identifikasi ostium sinus sfenoid kanan. Selanjutnya membuat insisi mukosa diatas koana hingga septum (bagian bawah) (Gambar 5A), insisi mukosa dibawah ostium sinus sfenoid hingga septum (bagian atas) (Gambar 5B). Garis insisi atas dan bawah disatukan. Mukosa septum dilepaskan dari kartilago septum dengan bantuan gunting dan *suction elevator*. *Flap* yang telah dipisahkan disimpan sementara di nasofaring. Kemudian

diangkat dinding anterior sinus sfenoid kanan dibuka dengan *circular punch* dan mukosa sinus sfenoid kanan diangkat. Sinus sfenoid yang telah terbuka diidentifikasi lokasi kebocorannya dibantu dengan manuver Valsava. Mengambil lemak dari abdomen untuk obliterasi sinus sfenoid kanan. Pemasangan *flap* diatas lemak (Gambar 5C). Selanjutnya diberikan *surgicel*, *fibrin glue*, *gefoam*, dan memasang tampon dengan kateter Foley nomor 12 (Gambar 5D)

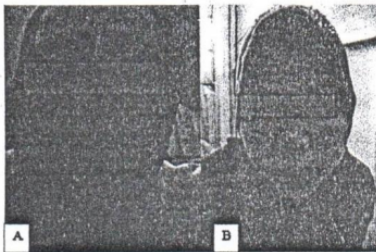


Gambar 5 (A-D) : (A) Insisi mukosa diatas koana sampai septum nasi sisi inferior. (B) Insisi mukosa dibawah ostium sinus sfenoid sampai septum nasi sisi superior. (C) Pemasangan *flap*. (D) Pemberian *fibrin glue* diatas *flap*.

Perawatan pasca operasi

Penderita dirawat di ruang Seruni Saraf selama tujuh hari pasca operasi. Di hidung penderita tetap terpasang tampon kateter Foley selama perawatan pasca operasi di rumah sakit. Penderita dilarang mengejan, batuk, bersin, dan turun dari tempat tidur, kepala diposisikan head up 15 derajat. Penderita mendapatkan pencahar satu tablet malam hari. Di hari pertama pasca

operasi didapatkan keluhan nyeri di hidung dan telah mendapatkan analgesik. Antibiotik yang digunakan adalah seftriakson 2 x 1 gram melanjutkan terapi antibiotik sebelum operasi. Terapi dari Sejawat Saraf mendapatkan asetazolamid 4 x 500 mg tablet, antibiotik sesuai dengan THT-KL. Pada hari kedua didapatkan peningkatan suhu tubuh menjadi 38°C ditambahkan parasetamol 3 x 500 mg dan dilakukan kultur darah dan urin. Hari ketiga antibiotik diganti levofloksasin 1 x 750 mg. Hasil sensitivitas antibiotik pada kultur darah dan urin juga menunjukkan sensitivitas pada levofloksasin sehingga diberikan sampai penderita pulang. *VP shunt* dipasang secara permanen.



Gambar 6. (A) Kondisi penderita sesudah operasi terpasang tampon kateter Foley. (B) Penderita saat keluar rumah sakit, tampon telah dilepas.

PEMBAHASAN

Kebocoran cairan serebrospinal paling sering terjadi karena trauma (80-90% kasus). Sedangkan etiologi lainnya antara lain akibat tindakan iatrogenik pasca operasi (10%), kebocoran spontan (3-4%), tumor, dan inflamasi. Kebocoran ini dapat terjadi pada

tekanan intrakranial normal maupun yang meningkat seperti karena tumor, infeksi, dan lesi kongenital. Tumor pada dasartengkorak secara langsung menyebabkan erosi dasartengkorak sehingga terjadi kebocoran CS, dan secara tidak langsung menimbulkan hidrosefalus.¹⁴ Pada kasus ini kebocoran disebabkan karena pasien sebelumnya menderita meningioma. Sebelum dilakukan operasi terhadap meningioma penderita telah mengeluh keluar cairan bening melalui hidung.

Kebocoran cairan serebrospinal terdapat tiga derajat. Derajat 0 tidak didapatkan kebocoran, derajat 1 CS menetes melalui membran araknoid dengan diameter kurang dari 1 mm, derajat 2 CS mengalir melalui lubang dengan diameter lebih dari 1 mm.⁷ Pada penderita ini didapatkan derajat 2 dimana CS mengalir, dan berdasarkan *CT scan* diameter defek lebih dari 1 mm.

Diagnosis KCS terutama didasarkan pada anamnesis, pemeriksaan fisik, pemeriksaan endoskopik, dan pencitraan. Kebocoran dasar tengkorak dapat diamati dengan *CT scan* dan bila secara klinis didapatkan KCS tidak diperlukan tes konfirmasi. Pada beberapa kasus yang memerlukan tes konfirmasi, maka dapat dilakukan pemeriksaan beta-2 transferin pada cairan yang diduga CS karena tes ini memiliki sensitivitas dan spesifisitas yang tinggi. Apabila pemeriksaan beta-2 transferin tidak memungkinkan dilakukan dapat menggunakan deteksi glukosa dengan stick glukosa, tetapi tes ini memiliki spesifisitas dan sensitivitas

yang rendah dikarenakan glukosa bisa didapatkan pada sekresi cairan saluran nafas penderita diabetes mellitus, inflamasi epitel nasal karena virus, dan kondisi stres hiperglikemia. Gejala yang dialami penderita dengan KCS antara lain adanya sekret jernih mengalir di salah satu sisi hidung, dan bila posisi tidur tertentu selama beberapa menit maka *posterior nasal drip* akan meningkat, penderita mengeluh rasa asin di mulutnya, nyeri kepala kadang dijumpai pada beberapa kasus dengan peningkatan tekanan intra kranial.¹

^{3,6,10}Pada kasus ini dilakukan *CT scan* dengan *bone window setting* untuk melihat lokasi kebocoran dan kerusakan dasar tengkorak. Pada hasil *CT scan* didapatkan defek tulang di sinus sfenoid kanan. Tes konfirmasi dengan beta-2 transferin tidak dilakukan karena secara klinis penderita mengalami rinore bening dan rasa asin terus-menerus.

Selama beberapa dekade yang lalu manajemen bedah KCS dilakukan dengan kraniotomi. Tetapi akhir-akhir ini teknik bedah endoskopik lebih disukai karena memiliki tingkat keberhasilan yang lebih tinggi dan morbiditas yang lebih rendah. Di tangan ahli bedah yang berpengalaman tingkat keberhasilan operasi melalui pendekatan bedah endoskopik ini lebih dari 90%. Hal ini jauh lebih besar dibanding menggunakan pendekatan intrakranial. Pemilihan perbaikan kebocoran melalui teknik bedah endoskopik harus selektif dan hati-hati. Beberapa kontraindikasi tindakan endoskopik antara lain lesi intrakranial,

fraktur kominutiv adasar tengkorak, fraktur dinding posterior sinus frontalis, ekstensi fraktur sinus frontalis ke lateral. Jika terdapat kesulitan untuk mendeteksi lokasi kebocoran diperlukan *intrathecal fluorescein*.^{2,4} Kasus ini kebocoran terjadi di sinus sfenoid yang dapat diakses melalui endoskopi. Selain itu tidak didapatkan kontra indikasi penanganan kebocoran dengan nasoendoskopik. Hal ini memungkinkan untuk dilakukan penutupan melalui pendekatan transnasal secara endoskopik dengan penggunaan HNF.

Pemeriksaan endoskopik adalah satu dari beberapa pemeriksaan yang bisa dilakukan untuk mendeteksi CS, kavum nasi diberi dekongestan kapas yang dibasahi lidokain-efedrin 2% selama 15 menit. Digunakan endoskop kaku 0 dan 30 derajat, lokasi kebocoran dapat lebih mudah dilihat pada posisi pasien Trendelenburg.^{2,3} Lokasi kebocoran yang paling sering adalah lamina kribrosa (33%), kemudian sinus sfenoid (26%), sinus etmoid anterior (18%), sinus frontalis (10%), dan sinus etmoid posterior. Hasil pemeriksaan nasoendoskopi pada penderita ini didapatkan kesan aliran CS berasal dari ostium sinus sfenoid. Hal ini ditunjang juga dari hasil *CT scan* menunjukkan defek tulang di sinus sfenoid.

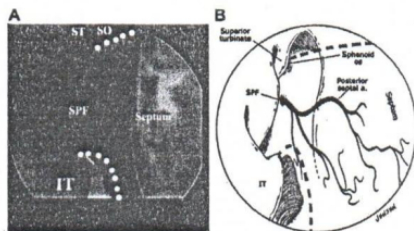
Pemberian antibiotik profilaksis sebelum tindakan penutupan KCS masih diperdebatkan. Pada literatur, Brodie menyatakan bahwa tidak ada perbedaan signifikan terhadap angka kejadian meningitis pada pasien KCS.

dengan atau tanpa profilaksis antibiotik.¹

Penggunaan antibiotik sebagai terapi KCS masih kontroversial. Brodie *et al.* memaparkan dari hasil meta analisis 324 pasien dengan KCS pada tahun 1997. Meningitis dilaporkan terjadi sebesar 2,5% penderita yang diberikan antibiotik (6 dari 237 pasien) dan 10% penderita tanpa antibiotik (9/87). Penggunaan antibiotik yang sesuai adalah yang memiliki kemampuan penetrasi ke serebrospinal antara lain seftriakson.^{3,6} Penderita ini diberikan antibiotik seftriakson 2 x 1 gram meneruskan terapi pasca operasi eksisi meningioma dan pemasangan VP shunt dari Badan Saraf. Pada hari kedua antibiotik diganti levofloksasin 1 x 750 mg sesuai hasil kultur.

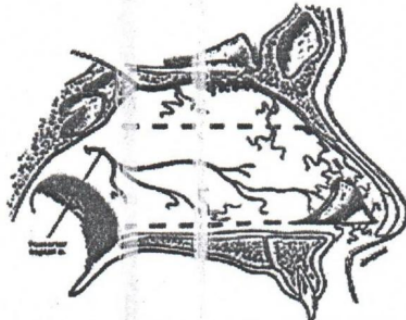
Peri operatif

Penerapan metode operasi HNF menjadi pemilihan utama dalam rekonstruksi KCS. Pembuatan flap dan batasan insisi dapat dilihat pada Gambar 7. Dasar dan bagian terpenting dari flap adalah pedikled yang berisi arteri posterior septal (Gambar 8).⁶



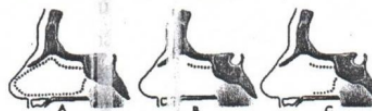Gambar 7. (A) Gambaran endoskopi kavumnasi posterior. (B) Arteri cabang septal posterior pada pedikled sebagai vaskularisasi HNF. IT (*inferior*

turbinate), SO (*sphenoid*), SPF (*sphenopalatine fossa*), ST (*superior turbinate*). Garis biru putus-putus menunjukkan letak insisi.⁶



Gambar 8. Penampang sagittal septum nasal memperlihatkan arteri septal posterior yang merupakan percabangan arteri sfenopalatina. Garis biru putus-putus menunjukkan letak insisi.⁶

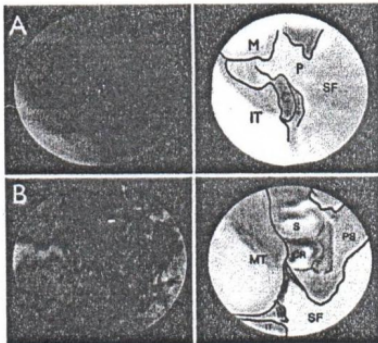
Kavum nasi diberi dekonjestan, konka media dan inferior dilakukan *outfraksi*. Terdapat dua insisi horizontal. Insisi pertama (*inferior*) dimulai setinggi koana posterior diperlebar membentuk bingkai pada sisi posterior septum nasal dilanjutkan ke anterior sepanjang *maxillary crest*. Insisi kedua dimulai dari sisi sedikit dibawah ostium sfenoid, diperlebar ke medial melewati rostrum sfenoid dan kedepan sepanjang septum nasal (Gambar 9).⁷



Gambar 9. Potongan sagittal insisi HNF. (A) lokasi insisi untuk membuat pedikled nasoseptal flap. (B) insisi septal sisi superior. (C) insisi septal sisi inferior dan superior diperpanjang mendekati midportion setinggi konka media.⁷

Prosedur HNF penderita pada kasus ini dilakukan sesuai prosedur operasi, yaitu dengan membuat dua insisi dasar. Insisi awal di atas koana diperpanjang sepanjang septum nasi sisi inferior. Insisi berikutnya di bawah ostium sinus sfenoid diperpanjang sepanjang septum nasi sisi superior. Pedikel dipertahankan karena didalamnya berisi vaskularisasi *flap* sehingga *flap* yang akan dibuat dapat tetap hidup dan tidak nekrosis.

Pedicled nasoseptal flap yang dibuat ketika operasi lebih baik diarahkan di sisi inferior menggunakan ujung *suction* atau endoskop. Hal ini bertujuan agar ketika membuka sinus sfenoid tidak merusak pedikled tersebut (Gambar 10).⁷ Pada operasi penderita ini selama membuka dan membersihkan mukosa sinus sfenoid, *flap* untuk sementara diletakkan di nasofaring agar tidak cedera oleh tindakan operasi.



Gambar 10. (A) pedikel (P) dan proximal *septal flap* (SF) setelah diseksi. *Pedicled septal flap* dibuat dan sinus sfenoid dibuka tanpa mencederai pedikled *septal flap*. Bila diperlukan *flap* yang dibuat diletakkan di sisi

inferior agar tidak rusak ketika membuka sinus sfenoid. (B) Pedikled diusahakan diletakkan di sisi inferior. Sinus sfenoid dibuka sampai terlihat *sella* (S), *clival recess* (CR) posterior septum (PS) dan dasar sinus sfenoid. Insisi superior dan inferior *flap* terletak di bidang tengah middle turbinate (MT).⁷

Ada banyak pilihan tandur pada kasus kebocoran cairan serebrospinal. Paling populer menggunakan tandur fascia lata, fascia temporalis, konka media, lemak, kartilago atau tulang, *vascular nasoseptal flap*, dan tandur kulit aselular juga dapat dikerjakan.² Pada kasus ini digunakan tandur lemak yang diambil dari abdomen penderita karena lemak mudah dikerjakan dan didapatkan. Selain itu lemak juga dapat digunakan untuk obliterasi sinus sfenoid dengan baik sehingga kemungkinan CS bocor kembali pasca operasi dapat dihindarkan.

Pada lubang kebocoran yang lebih besar (lebih dari 1 mm) lapisan kedua dapat diberikan diikuti dengan pemberian *fibrin glue*. Lapisan kedua dapat berupa konka media, *septal flap*, lemak atau pericosteum. Rekonstruksi ini juga disupport dengan pemasangan *absorbable* (Surgicel®, Ethicon, Neuchatel, Switzerland) dan *non absorbable* (tampon). Penggunaan *surgicel* diatas *flap* akan membantu menstabilkan posisi *flap*. Ketika *surgicel* terkena darah akan menjadi lengket sehingga *flap* tidak mudah lepas. Selain itu *fibrin glue* juga berguna agar *flap* lebih melekat. *Gelfoam* digunakan

untuk mencegah kontak langsung antara *fibrin glue* dengan kateter, hal ini berguna agar saat kateter dilepas tidak menempel pada *flap*.^{2,10} Pada kasus ini menggunakan lapisan lemak yang diambil dari abdomen penderita kemudian dilapisi oleh *flap* nasoseptal yang diberi *fibrin glue*. Setelah itu diberikan *surgicel* dan *gel foam* sebagai pelapis dan pembatas tampon kateter Foley nomor 12 agar tidak melekat sewaktu tampon diambil.

Pasca operatif


Persentase keberhasilan HNF pada operasi pertama sebesar 83% dan 91% pada tindakan operasi yang kedua.² Pada kasus ini operasi HNF hanya dilakukan satu kali.

Pemasangan drain intrakranial selama 24 sampai 120 jam pasca operasi dianjurkan oleh beberapa ahli untuk menurunkan tekanan intra kranial dan menurunkan aliran CS melalui fistula. Beberapa kasus dijumpai peningkatan tekanan intrakranial sehingga diperlukan asetazolamid sebagai diuretik.^{2,3}

Penderita diharuskan *bed rest* selama tujuh sampai sepuluh hari, posisi kepala elevasi 15 - 30 derajat. Tampon anterior dilepas hari ketiga sampai empat. Diberikan obat pencahar, antihistamin, dan anti emetik bila diperlukan selama dua minggu untuk menurunkan tekanan intra abdominal, penderita dilarang bersin dan batuk selama perawatan satu bulan, bersin mulut dibuka.^{2,3,11} Penderita pada kasus ini kepala diposisikan elevasi 15 derajat,

diberikan pencahar malam hari untuk mengurangi mencejan saat buang air besar, antibiotik oral ciprofloxacin, cairan irigasi nasal.

Endoskopi intra nasal serial diperlukan untuk evaluasi pasca operasi, membersihkan krusta, melihat apakah masih ada kebocoran CS. Pasien dilarang mengejan, batuk, bersin selama satu bulan setelah operasi.⁶ Evaluasi nasoendoskopi satu bulan pasca operasi yang dilakukan di poli THT-KL kavum nasi tampak lapang, tidak didapatkan CS, flap terlapisi mukosa licin, dan tidak didapatkan krusta (Gambar 11).



Gambar 11. Pemeriksaan endoskopi intranasal pasca operasi. A. Tampak *flap* telah dilapisi mukosa licin, tidak didapatkan krusta. B. tidak didapatkan KCS.

KESIMPULAN

Kebocoran cairan serebrospinal (KCS) harus segera ditangani karena rentan terjadi meningitis. Pada kasus ini didapatkan KCS yang berasal dari sinus sfenoidalis sisi kanan, dilakukan penutupan defek dengan pendekatan endoskopik melalui teknik *Hadadna:osepta flap*, *flap* dilapisi dengan *surgicel*, *fibrin glue*, *gel foam*, dan tampon kateter Foley berhasil baik.

DAFTAR PUSTAKA

1. Abuabara A. Cerebrospinal fluid rhinorrhoea: diagnosis and management. *J Med Oral Patol Oral Cir Bucal* 2007;12:397-400.
2. Gilat H, Rappaport Z, Yaniv E. Endoscopic Transnasal Cerebrospinal Fluid Leak Repair: A 10 Year Experience. *J IMAJ* 2011;13: 597-99.
3. Gleinser D. CSF Rhinorrhea. *J University of Texas Medical Branch* 2009;20:1-8.
4. Lloyd KM, DelGaudio JM, Hudgins PA. Imaging of Skull Base Cerebrospinal Fluid Leaks in Adults. *J Radiology* 2008;248:725-36.
5. Aygun N, Uzuner O, Zinreich SJ. Imaging Sinusitis. In : Itzhak Brook, eds. *Sinusitis from microbiology to management*. 15th ed. Maryland: Taylor and Francis; 2006. p. 55-94.
6. Prosser JD, Vender JR, Solares CA. Traumatic Cerebrospinal Fluid Leaks. *J Otolaryngol Clin N Am* 2011;44:857-73.
7. Bradley MD, Sarah MD, Ricardo MD FACS, Daniel MD, Leo MD, Danielle MD. Transsphenoidal Approach With Nasoseptal Flap Pedicle Transposition: Modified Rescue Flap Technique. *J Laryngoscope* 2013;123:2976-79.
8. Metson RB. Making the decision to have sinus surgery. In : Itzhak Brook, eds. *The sinuses in health and disease*. 1st ed. New York: The McGraw-Hill Companies, Inc; 2006. p. 124-30.
9. Jalessi M, Sharifi G, Amintehran MR, Yazdani fard P, Mirghaed O *et al*. Sellar reconstruction algorithm in endoscopic transsphenoidal pituitary surgery: experience with 240 cases. *MJIRI* 2013;27:186-94.
10. Mattox DE, Lounsbury M. Endoscopic management of cerebrospinal fluid leaks and cephaloceles. In : David W Kennedy eds. *Disease of the sinuses diagnosis and management*. 1st ed. London: Decker Inc 2004. p.33-40.
11. Simmen D, Jones N. Management of skull base lesions with a CSF leak. In : Simmen D eds. 1st ed. Stuttgart: Thieme 2005. p.240-51.

21. Penggunaan Hadad

ORIGINALITY REPORT

1 %

SIMILARITY INDEX

1 %

INTERNET SOURCES

0 %

PUBLICATIONS

0 %

STUDENT PAPERS

PRIMARY SOURCES

1

www.aktivshow.com

Internet Source

1 %

2

summer-absolutely.icu

Internet Source

<1 %

3

sinta3.ristekdikti.go.id

Internet Source

<1 %

Exclude quotes On

Exclude matches Off

Exclude bibliography On

21. Penggunaan Hadad

GRADEMARK REPORT

FINAL GRADE

/100

GENERAL COMMENTS

Instructor

PAGE 1

PAGE 2

PAGE 3

PAGE 4

PAGE 5

PAGE 6

PAGE 7

PAGE 8

PAGE 9

PAGE 10