


**Vol. 1 No. 2 (2021): JULY 2021****Current Issue**

Vol. 1 No. 2 (2021): JULY 2021

Published: 2021-11-09

**Original Article****Pengaruh Usia dan Jenis Kelamin pada Skala Nyeri Pasien Trigeminal Neuralgia**

☑ Hanik Badriyah Hidayati , Elena Ghentilis Fitri Amelia , Agus Turchan , Nancy Margarita Rehatta , Atika , Muhammad Hamdan



53-56

📈 Abstract : 782



PDF : 834



PDF



DOI : 10.20473/aksona.v1i2.149

**Hubungan Antara Rasio H/M pada Stroke Akut dengan Derajat Spastisitas Pascastroke**

☑ Achmad Firdaus Sani , Yudhi Adrianto , Fadil , Mudjiani Basuki , Fidiana



57-61

📈 Abstract : 277



PDF : 198



PDF



DOI : 10.20473/aksona.v1i2.150

**Case Report****Hemichorea Onset Lambat pada Stroke Perdarahan Thalamus Kanan**

☑ Diayanti Tenti Lestari , Priya Nugraha , Muhammad Hamdan



62-69

📈 Abstract : 828



PDF : 295




PDF



DOI : 10.20473/aksona.v1i2

**Abses Otak Multipel pada Pasien Dewasa dengan Sindrom Eisenmenger: Laporan Kasus**


 Rio Tasti Surpa , Paulus Sugianto , Deby Wahyuning Hadi

 70-76

 Abstract : 353


 PDF : 198


 PDF

 DOI : 10.20473/aksona.v1i2.141

### Injeksi Cairan Dekstrosa Hipertonik (Proloterapi) pada Osteoarthritis Lutut Kronis


 Muhammad Reza Fathoni , Devi Ariani Sudibyo

 77-80

 Abstract : 522


 PDF : 954


 PDF

 DOI : 10.20473/aksona.v1i2.143

### Sindrom Guillain-Barre dengan Komplikasi ( Gagal Nafas, Henti Jantung dan Sepsis)


 Evita Jodjana , Yuliana Monika Imelda Wea Ora Adja

 81-91


 Abstract : 1801


 PDF : 1730


 PDF

 DOI : 10.20473/aksona.v1i2.147

### Nocturnal Epilepsy dan Dislokasi Sendi Bahu Anterior Bilateral Berulang


 Wardah Rahmatul Islamiyah , Ersifa Fatimah , Kurnia Kusumastuti

 92-94

 Abstract : 640


 PDF : 369

 PDF

 DOI : 10.20473/aksona.v1i2.151

## Review

### Penyakit Parkinson: Tinjauan Tentang Salah Satu Penyakit Neurodegeneratif yang Paling Umum


 Safia Alia , Hanik Badriyah Hidayati , Muhammad Hamdan , Priya Nugraha , Achmad Fahmi , Agus Turchan , Yudha Haryono

 95-99

 Abstract : 821

 PDF : 2731

 PDF

 DOI : 10.20473/aksona.v1i2.145

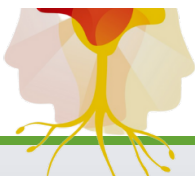## Login

Username \*


Password \*

[Forgot your password?](#)





## Editorial Team



**Dr. Paulus, dr., Sp.N(K), FAAN**

**Editor in Chief**

Universitas Airlangga, Surabaya, Indonesia

 [0000-0002-6450-7586](#)
 [Google Scholar](#)
 [57215854756](#)
 [6058363](#)



**Joseph Ekowahono Rahardjo, dr., Sp.N, M.Kes**

**Editor**

Universitas Airlangga, Surabaya, Indonesia


 =
  =
  [57216705582](#)
 =



**Dr. Mohammed Ateequr Rahman, MBBS., MD., DNB(Neuro), FINS., FINR**

**International Editor**

Virinchi Hospital, India

 =
  =
  =
  =



**Dr. Sharif Uddin Khan, MD**

**International Editor**

National Institute of Neurosciences & Hospital, Dhaka, Bangladesh

=

=

**Scopus\*** 36113907500

=



**Dr. Wan Asyraf Wan Zaidi**

**International Editor**

Universiti Kebangsaan Malaysia, Malaysia

0000-0002-0880-3591

=

**Scopus\*** 56472785600

=



**Dr. Surasak Komonchan**

**International Editor**

Bumrungrad International Hospital, Thailand

0000-0002-8885-5016

=

**Scopus\*** 56902651800

=



**Priya Nugraha, dr., Sp.N(K)**

**Associate Editor**

Universitas Airlangga Surabaya, Indonesia

0000-0002-6970-0713

=

**Scopus\*** 57220091590





6810782



**A Firdaus Sani, dr., Sp.N(K), FINS**

**Associate Editor**

Universitas Airlangga Surabaya, Indonesia





 [0000-0001-8623-5975](#)
 [Google Scholar](#)
 [36017479800](#)
 [6058212](#)



**Wardah Rahmatul Islamiyah, dr., Sp.N(K)**

**Associate Editor**

Universitas Airlangga Surabaya, Indonesia


 [0000-0002-7442-2009](#)
 [Google Scholar](#)
 [57202687749](#)
 [6057996](#)



**Fadil, dr., Sp.N(K)**

**Associate Editor**

Universitas Airlangga Surabaya, Indonesia

 = 
  = 
  = 
  =



**Ersifa Fatimah, dr., Sp.N**

**Associate Editor**

Universitas Airlangga Surabaya, Indonesia

 = 
  = 
  = 
  =





Volume 1 Nomor 2, Juli 2021

## Hemichorea Onset Lambat pada Stroke Perdarahan Thalamus Kanan

Diayanti Tenti Lestari<sup>ID\*</sup>, Priya Nugraha<sup>ID\*</sup>, Muh. Hamdan<sup>ID\*</sup>

\* Departemen Neurologi, Fakultas Kedokteran, Universitas Airlangga; RSUD Dr. Soetomo, Surabaya, Indonesia

### ABSTRAK

**Pendahuluan:** Chorea merupakan gangguan gerak involunter hiperkinetik. Chorea dapat disebabkan lesi vaskular serebral iskemik atau perdarahan. Gejala klinis melibatkan satu sisi tubuh dan lesi terletak di hemisfer otak kontralateral. Gangguan gerak pascastroke paling sering dikaitkan dengan lesi di basal ganglia (44%) dan thalamus (37%). Laporan ini bertujuan untuk menyampaikan kasus hemichorea, gangguan gerak pascastroke perdarahan yang meliputi diagnosis, terapi dan prognosis. **Kasus:** Seorang laki-laki 59 tahun menderita tekanan darah tinggi, dislipidemia dan mengalami stroke perdarahan dengan kelemahan tubuh di sisi kiri. 5 bulan paca stroke pasien datang ke poliklinik rawat jalan saraf dengan keluhan lengan bawah kiri bergerak seperti menghentak. Pasien mengaku gerakan mulai muncul pada jari tangan, terasa tertarik tarik otomatis menyentak, gerakannya tidak dapat dikendalikan. Pemeriksaan fisik dalam batas normal, pemeriksaan neurologis menunjukkan hemiparese sisi kiri dan gerakan otot berlangsung cepat, tanpa ritme, melibatkan satu anggota badan yaitu lengan kiri dan tes laboratorium menunjukkan dislipidemia. Pencitraan otak menunjukkan area hipointens pada thalamus kanan. Gejala dapat terkontrol dengan pemberian obat antidopaminergik (haloperidol) dan agonis GABA (klonazepam). **Kesimpulan:** Gangguan gerak dapat terjadi pascastroke sehingga penting untuk mengetahui dan mempertimbangkan terapi serta prognosis untuk kualitas hidup pasien pascastroke. Pemberian haloperidol dan klonazepam pada kasus hemichorea mengurangi klinis gerakan involunter.

**Kata kunci :** Chorea, Kualitas hidup pascastroke, Stroke perdarahan, Thalamus, Basal ganglia

### ABSTRACT

**Introduction:** Chorea is an involuntary hyperkinetic movement disorder. Chorea can be caused by ischemic or hemorrhagic cerebral vascular lesions. Clinical symptoms involve one side of the body and the lesion is located in the contralateral hemisphere of the brain. Movement disorders after stroke was most commonly associated with lesions in the basal ganglia (44%) and thalamus (37%). This research aims to present hemichorea cases, post-hemorrhagic stroke movement disorders, including diagnosis, therapy, and prognosis. **Case:** A 59 years old male suffered from high blood pressure, dyslipidemia and had a hemorrhagic stroke with weakness on the left side of the body. The patient came to the neurological outpatient polyclinic complaining that his left forearm was stomping after 5 months of hemorrhage stroke attack. The patient admitted that movements began to appear on the fingers, felt pulled and tugging automatically, the movements were uncontrolled. Physical examination was within normal limits, neurological examination showed left-sided hemiparesis and muscle movements were rapid, without rhythm, involving the left arm and laboratory tests showed dyslipidemia. Brain imaging shows a hypointense area of the right thalamus. Symptoms can be controlled by administering antidopaminergic drugs (haloperidol) and GABA agonists (klonazepam). **Conclusion:** Post stroke movement disorders frequently occur, therefore it is an essential step to provide an accurate therapy that can create a better quality of life for the patient. In this case, administration of haloperidol and clonazepam demonstrate a reduction of involuntary movement

**Keyword :** Chorea, Quality of life post stroke, Haemorrhagic stroke, Thalamus, Basal ganglia

---

### Penulis Korespondensi

Diayanti Tenti Lestari

Departemen Neurologi, Fakultas Kedokteran, Universitas Airlangga; RSUD Dr. Soetomo, Surabaya, Indonesia

Email: diayanti.tenti.lestari-2017@fk.unair.ac.id

---

## PENDAHULUAN

Stroke pada sirkuit thalamus-basal ganglia dapat menyebabkan gerakan hiperkinetik termasuk distonia, hemiballismus, chorea dan asteriksis, serta tremor, dan dijelaskan dapat remisi spontan (sembuh secara spontan).<sup>1</sup> Hemichorea hemibalismus pascastroke memiliki persentase prevalensi rendah. Tampilan klinis untuk gangguan gerak chorea, etiologi, dan prinsip terapeutik sangat penting untuk dibahas dalam pendekatan diagnostik umum untuk chorea.<sup>1</sup> Stroke dan gangguan gerakan menuntut perhatian dokter spesialis neurologi dan dokter layanan primer.

### 1) Definisi

Chorea berasal dari bahasa Yunani yang berarti menari. Manifestasi klinis chorea berupa gerak otot berlangsung cepat, aritmik, dan kasar yang dapat melibatkan satu ekstremitas, separuh badan atau seluruh badan.<sup>2</sup> Hal ini khas terlihat pada anggota gerak atas (lengan dan tangan) terutama bagian distal. Pada gangguan gerakan ini tidak didapatkan gerakan yang harmonis antara otot-otot pergerakan, baik antara otot yang sinergis maupun antagonis.<sup>2</sup> Chorea juga merupakan gerakan tak terkendali berupa sentakan berskala besar dan berulang, seperti menari yang dimulai pada salah satu bagian tubuh dan menjalar ke bagian tubuh yang lainnya secara tiba-tiba dan tak terduga. Gerakan chorea dapat terlihat jika pasien melakukan dua macam gerakan secara bersamaan, seperti menaikkan lengan ke atas sambil menjulurkan lidah. Gerakan chorea bisa terjadi dalam keadaan istirahat dan diperberat dengan aktivitas serta ketegangan pada penderita. Chorea akan menghilang pada kondisi pasien tidur.<sup>3</sup>

### 2) Klasifikasi Chorea

1. Chorea primer bersifat idiopatik atau genetik
2. Chorea sekunder terkait dengan infeksi, imunologi, obat-obatan, lesi struktural dan hormonal.<sup>2</sup>

### 3) Epidemiologi

Gangguan gerak pascastroke melibatkan <4% dari semua stroke, perbandingan angka kejadian pada pria dan wanita tidak jauh berbeda, dan puncak insiden terjadi pada dekade ke-6 dan ke-7 kehidupan.<sup>3</sup> Di Asia, 35 dari 93 pasien pascastroke area thalamus mengalami gangguan gerakan involunter onset lambat, meskipun tidak terdeteksi adanya korelasi antara jenis kelamin, usia, faktor risiko vaskular, sisi lesi dan perkembangan gerakan abnormal.<sup>3</sup>

Gangguan gerakan lebih sering dikaitkan dengan stroke perdarahan daripada iskemik.<sup>4</sup> Dapat diasumsikan bahwa prevalensi gangguan gerak pascastroke sering tidak diperhitungkan dan bersifat unilateral dalam sebagian besar kasus. Gangguan hiperkinetik, terutama hemichorea dan hemidistonia, cenderung lebih sering

daripada sindrom hipokinetik. Jika gangguan gerak terjadi pada onset akut, maka diprediksi dapat membaik dalam waktu 6 bulan.<sup>4</sup> Gangguan gerak pascastroke paling sering dikaitkan dengan lesi di basal ganglia (44%) dan thalamus (37%). Kemungkinan terjadinya gangguan gerakan pada infark subkorteks, seperti pada basal ganglia dan thalamus 3 kali lebih besar dibandingkan dengan infark area korteks.<sup>5</sup>

### 3) Etiologi

Penyebab chorea sekunder adalah lesi struktural, gangguan metabolik atau endokrin, infeksi, obat-obatan, dan proses autoimun.<sup>1,2</sup> Chorea yang disebabkan lesi kontralateral otak maka akan menyebabkan hemichorea. Etiologi struktural berupa lesi vaskular seperti stroke iskemik dan perdarahan, malformasi vaskular, tumor dan lesi demielinasi. Etiologi metabolik berupa hiperglikemia, hipoglikemia, uremia, hipertiroid, dan hiponatremia. Chorea juga dapat disebabkan oleh obat-obatan dan penyakit yang menyebabkan peningkatan kadar neurotransmiter dopamin atau merubah kemampuan otak untuk mengenal dopamin.<sup>6</sup>

### 4) Patofisiologi

Gerakan otot tubuh dikendalikan oleh neuron di daerah korteks motorik. Jalur utamanya adalah sistem piramidal yang kerjanya dipengaruhi oleh sistem ekstrapiramidal pada basal ganglia. Tugas basal ganglia adalah memperhalus gerakan-gerakan. Gangguan gerak terjadi akibat lesi pada basal ganglia ataupun jaras aferen eferennya. Fungsi basal ganglia yaitu membentuk impuls yang bersifat dopaminergik dan *Gamma aminobutyric acid* (GABA) agonis dari substansia nigra dan korteks motoris menuju globus pallidus. Impuls ini diatur dalam korpus striatum melalui 2 segmen yang paralel, jalur langsung dan tidak langsung melalui globus pallidus dan nukleus subthalamik. Aktivasi jalur langsung akan memfasilitasi gerakan, sedangkan jalur tidak langsung akan menghambat gerakan.<sup>2</sup>

Patogenesis hemichorea yang disebabkan oleh lesi kontralateral neuron striatal jalur striato-thalamo kortikal yang merupakan jalur tidak langsung melalui mekanisme gangguan GABA dari striatum ke globus Pallidus Eksternal (GPE). Gangguan ini akan meningkatkan aktivitas dopaminergik yang dapat meningkatkan aktivitas neuron GPE dan menghambat nukleus subthalamik. Hambatan tersebut akan menyebabkan hilangnya kontrol neuron Globus Pallidus Internal (GPI) yang pada akhirnya dapat menyebabkan hilangnya penghambatan motorik oleh thalamus. Lesi nukleus subthalamik juga dapat menyebabkan disfungsi yang sama dengan penurunan inhibisi motorik thalamus.<sup>2,5</sup>

Dalam kasus hemichorea-hemibalismus yang disebabkan oleh lesi kortikal, sirkuit eksitatori dari bagian korteks frontal atau parietal terganggu (korteks somatosensori memproyeksikan ke nukleus kaudatus

dan putamen) dan menghasilkan gerakan involunter. Gerakan involunter mungkin disebabkan oleh hipoperfusi di sirkuit basal ganglia.<sup>5</sup> Hemichorea disebabkan oleh lesi pada inti subthalamik kontralateral. Namun, lesi tidak terbatas pada nukleus subthalamik dan dapat terletak di lokasi anatomi lainnya, seperti ganglia basal kontralateral atau korona radiata. Gangguan sistemik, seperti hiperglikemia nonketotik dan polisitemia vera juga dapat menyebabkan hemichorea atau keterlibatan yang asimetris. Lesi struktural diharapkan dapat ditemukan melalui pemeriksaan pencitraan pada otak dan menyingkirkan diagnosis banding etiologi sistemik lain.<sup>4</sup>

### 5) Gambaran Klinis

Diagnosis chorea ditegakkan berdasarkan gejala klinis. Chorea ditandai dengan gerakan yang terjadi pada jari dan tangan, kemudian secara bertahap menyebar ke lengan, menuju ke muka dan lidah, disartria, selain itu disfagia dan aspirasi yang menyebabkan pneumonia (jika otot faring terlibat).<sup>1</sup>

Gerakan-gerakan ini tidak terkontrol dan muncul seketika, intensitas gerakan bertambah pada saat penderita beraktivitas dan berkurang saat penderita beristirahat.<sup>1</sup> Pasien yang menderita chorea tidak sadar akan pergerakan yang tidak normal. Ketidakmampuan untuk mengendalikan gerakan volunter akan terlihat pada gerakan seperti menggenggam atau mengeluarkan lidah dan pada beberapa pasien juga menunjukkan gerakan berjalan seperti gerakan menari.<sup>3</sup>

Pada stadium awal dapat terjadi gerakan menyentak cepat pada jari jemari atau otot disekitar mulut ataupun kaki. Pada jari menyerupai gerakan menjentikkan abu rokok, sedangkan gerakan pada wajah berupa kedipan mata yang cepat dengan gerakan wajah seperti senyum.<sup>2</sup> Pasien dengan chorea sering menutupi atau menganggap chorea seolah gerakan normal bagi mereka. Fenomena ini disebut parakinesia. Kecepatan gerakan chorea bervariasi dan biasanya lebih cepat dari gerakan distonia namun tidak secepat komponen menyentak dari mioklonus. Namun, ketika kecepatan gerakan chorea meningkat disertai amplitudo rendah bisa tampak seperti gerakan mioklonus. Chorea memiliki variasi keparahan yang luas, pasien dengan tingkat ringan dapat muncul seperti kondisi gelisah dan dapat terjadi gerakan chorea yang ringan pada kaki atau ibu jari saat posisi kaki menggantung.<sup>1</sup>

### 6) Diagnosis

Untuk mendiagnosis chorea memerlukan evaluasi riwayat penyakit, klinis neurologis, laboratorium, dan pencitraan otak. Riwayat penyakit difokuskan pada usia, onset, riwayat keluarga, perjalanan penyakit, dan riwayat penggunaan obat yang potensial menyebabkan paparan. Pemeriksaan

neurologis meliputi distribusi chorea dan ada atau tidaknya sindrom lain terkait seperti ataksia, demensia serta neuropati perifer. Pemeriksaan laboratorium meliputi pemeriksaan kimia darah, hematologi, skrining antibodi, dan pemeriksaan genetik molekular sedangkan pencitraan otak dengan *Computed Tomography* (CT) atau *Magnetic Resonance Imaging* (MRI) dan *Positron Emission Tomography* (PET) atau *Single Photon Emission Computed Tomography* (SPECT) sebagai penunjang penegakan diagnosis.<sup>2,7</sup>

### 7) Pemeriksaan Fisik

Chorea secara umum ditandai dengan gerakan menyentak pada jari-jari dan gerakan otomatis yang sifatnya berulang pada wajah. Seiring berjalannya waktu, amplitudo akan meningkat, pergerakan seperti menari mengganggu pergerakan volunter dari ekstremitas, berbicara menjadi tidak teratur, hipotonus, gerakan refleks dan adanya gerakan seperti klonus.<sup>1</sup> Chorea dapat diawali gangguan gerakan dan dapat disertai gangguan psikiatri seperti perubahan kepribadian, apatis, penarikan sosial, impulsif, depresi, mania, paranoia, delusi, halusinasi, atau psikosis. Klinis ataksia dan demensia dapat juga terjadi pada pasien chorea.<sup>1</sup>

### 8) Laboratorium

Penegakan diagnosis penyakit ini didasarkan pada anamnesa dan klinis. Namun untuk membedakan chorea primer dan sekunder, pemeriksaan laboratorium menjadi hal yang penting.<sup>8</sup> Hasil pemeriksaan laboratorium juga digunakan untuk menyingkirkan diagnosis banding Choreia. *Huntington Disease* yang menggunakan pemeriksaan laboratorium bertujuan untuk mengkonfirmasi penyakit secara genetik.

*Huntington Disease* ditandai dengan abnormalitas yang terjadi pada kromosom ke-4 dimana lengan dari trinukleotida CAG memanjang karena adanya pengulangan yang tidak normal.<sup>8</sup> Pada Choreia *Sydenham* yang terjadi setelah infeksi streptokokus membutuhkan pemeriksaan titer antibodi anti streptokokus dan riwayat adanya infeksi streptokokus yang mendahului. *Neuroacanthocytosis* yang ditegakkan oleh adanya gambaran acanthosit pada darah perifer dan peningkatan kadar kreatinin kinase serum.<sup>1,8</sup> Pemeriksaan laboratorium lain yang digunakan untuk diagnosis banding dari pada chorea adalah pemeriksaan kadar komplemen, titer *antinuclear antibody* (ANA), titer antibodi antifosfolipid, asam amino dalam serum dan urin, *Thyroid Stimulating Hormone* (TSH), *Thyroxine* (T4) dan *Parathyroid* (PTH).<sup>3</sup>

### 9) Penunjang Pencitraan Otak

#### a. *Magnetic Resonance Imaging* (MRI)

*Magnetic Resonance Imaging* (MRI) otak adalah modalitas pilihan untuk menilai kemungkinan hemichorea hiperglikemia non ketosis dan umumnya



akan menunjukkan perubahan sinyal terutama pada putamen dan atau kaudatus. Pasien dengan *Huntington Disease* dan *choreoacanthocytosis* menunjukkan adanya penurunan sinyal pada neostriatum, nukleus kaudatus, dan putamen. Penurunan signal neostriatal dihubungkan dengan adanya peningkatan zat besi. Perubahan sinyal terjadi pada sisi kontralateral otak yang menunjukkan klinis. Gambaran hipointens pada sekuens T1 dan tampak hiperintense pada sekuens T2 *Fluid Attenuated Inversion Recovery* (FLAIR) dan *Diffusion Weighted Imaging* (DWI) sinyal difusi tinggi. Secara keseluruhan, hipointens T1 adalah temuan penyakit yang paling konsisten. MRI otak pada pasien chorea senilis menunjukkan adanya penurunan intensitas sinyal pada seluruh striatum (diakibatkan deposit besi) dan pada batas kaudatus dan putamen tetapi tidak ada atrofi pada struktur tersebut.<sup>7,9</sup>

#### **b. Positron Emission Tomography (PET)**

Pada pemeriksaan *Positron Emission Tomography* (PET) *Uptake fluorodopa* (F-dopa) normal atau sedikit berkurang pada pasien dengan chorea serta terjadi penurunan metabolisme glukosa korteks frontal, temporal dan parietal. Pada pasien chorea herediter dapat terjadi penurunan metabolisme glukosa dan juga ditemukan hipometabolisme pada nukleus kaudatus dan putamen kontralateral.<sup>7,9</sup>

### **10) Penatalaksanaan**

#### **a. Medikamentosa**

Medikamentosa bersifat simptomatis, yaitu pengobatan diberikan sesuai dengan gejala yang terjadi. Penderita chorea membutuhkan perawatan ketika gejala yang terjadi mulai mengganggu kualitas hidup, fungsi dan keselamatan pasien.<sup>10</sup> Medikamentosa yang digunakan adalah golongan antagonis dopamin diantaranya reserpin dan tetrabenazin, deutetabenazin, dan valbenazin sebagai menghambat presinap *vesicular monoamine transporter type 2* (VMAT2). Tetrabenazin sebagai antagonis dopamin dengan mekanisme kerja menurunkan dopamin neuron presinap dan menghambat reseptor dopamin pascasinap. Salah satu manfaat penting dari tetrabenazin yang berbeda dengan antagonis reseptor dopamin lain, agen ini tidak menyebabkan *tardive dyskinesia* (TD).<sup>10</sup>

Golongan selanjutnya pada terapi chorea menggunakan antagonis dopamin disebut sebagai antipsikotik atau neuroleptik, terutama jika terkait psikosis. Antipsikotik memiliki berbagai afinitas dan disosiasi dari reseptor D2. Antipsikotik atipikal memiliki profil keamanan yang lebih baik daripada neuroleptik klasik terkait dengan berbagai macam efek samping termasuk parkinsonisme, TD, gangguan kognitif, hipotensi dan sedasi. Pilihan untuk golongan ini yaitu haloperidol yang digunakan untuk mengobati pergerakan iregular pada otot-otot muka.

*Fluphenazine* sebagai inhibitor D1 dopaminergik mesolimbik dan D2 yang sensitif di dalam otak dan mengakibatkan perangsangan yang kuat terhadap *alpha-adrenergic* dan antikolinergik. Clozapine sebagai neuroleptik atipikal dengan mekanisme inhibitor norepinefrin, serotonin, kolin, histamin, dan reseptor dopamin.<sup>11</sup>

*Gamma aminobutyric acid* (GABA) agonis seperti klonazepam adalah golongan benzodiazepin yang dapat meningkatkan transmisi GABA agonis dan gabapentin dapat digunakan sebagai terapi tambahan. *Anti glutamatergic* seperti amantadin juga dapat diberikan melalui mekanisme eksitotoksitas yang dimediasi melalui glutamat berperan seperti halnya dalam model hewan kondisi neurodegeneratif. Oleh karena itu, obat-obatan ini mungkin tidak hanya memberikan efek modifikasi terhadap penyakit, tetapi juga dapat memperbaiki chorea.<sup>10</sup>

Pengobatan yang bisa diberikan untuk mengurangi keluhan pada chorea *Sydenham* adalah plasmaferesis dan immunoglobulin intra vena. Steroid juga merupakan pengobatan yang dapat diberikan pada Chorea yang terjadi di penderita yang memiliki kelainan jantung.<sup>10,11</sup>

#### **b. Terapi pembedahan**

Apabila gangguan gerak pascastroke tidak membaik dengan bantuan obat, maka intervensi bedah dapat dipertimbangkan untuk dilakukan. Tindakan pembedahan untuk revaskularisasi pada gangguan gerakan sekunder oleh hipoperfusi vaskular arteri karotid atau vertebrobasilar akan memperbaiki gejala klinis.<sup>12</sup> Prosedur ablatif secara bertahap digantikan oleh *deep brain stimulation* (DBS) thalamik dan palidal selama dua dekade terakhir. Efektivitas DBS diakui dengan baik dalam gangguan gerak seperti penyakit parkinson, tremor esensial, distonia, dan gangguan gerakan hiperkinetik lainnya termasuk chorea. Operasi jarang diperlukan untuk mengobati chorea, tetapi dapat dipertimbangkan pada kondisi chorea refrakter dan persisten, terkait penyebab genetik ataupun penyebab sekunder.<sup>10</sup>

#### **c. Terapi Fisik dan Rehabilitasi**

Rehabilitasi yang tepat diperlukan untuk sebagian besar pasien pascastroke. Terapi fisik dan okupasi telah menjadi pilihan terapi penyerta yang penting untuk gangguan gerak sekunder. Terapi fisik membantu gangguan gerakan hipokinetik dan hiperkinetik, seperti *vascular parkinsonism* dan distonia yang terkait dengan deformitas postural dan masalah keseimbangan. Selain terapi fisik, pendampingan *brace devices* dapat diterapkan pada gangguan gerak pascastroke.<sup>12</sup>

### **11) Prognosis**

Banyak gangguan gerak pascastroke berkembang selama fase akut, terutama dalam beberapa hari onset serangan stroke. Prognosis jangka panjang sebagian

besar gangguan gerak pascastroke biasanya memiliki durasi pendek dan membaik seiring berjalannya waktu. Gangguan gerak pascastroke seperti chorea, mioklonus serta asterixis tidak akan berlangsung lama dan umumnya dapat remisi spontan (sembuh secara spontan). *Vascular parkinsonism* cenderung bertahan dan semakin memburuk. Distonia juga memiliki prognosis yang buruk dengan kegiatan kehidupan sehari-hari dan kualitas hidup yang memburuk secara signifikan. Tremor, terutama tremor simtomatis dengan frekuensi rendah akan bertahan lebih lama, umumnya memburuk serta tidak menunjukkan perbaikan dalam perawatan.<sup>12</sup>

## KASUS

Laki-laki berusia 59 tahun datang dengan keluhan utama lengan kiri bawah bergerak seperti menghentak sejak 1 bulan terakhir. Pasien mengaku gerakan muncul pada jari tangan kiri kemudian terasa tertarik-tarik seperti menyentak, namun gerakannya tidak dapat dikendalikan. Gerakan tersebut mengakibatkan kesulitan memegang sesuatu dengan tepat sehingga mengganggu aktivitas, keluhan mereda saat kondisi diam dan tidak muncul saat pasien tidur.

Pasien merasa nyeri pada bahu kiri karena sering berusaha menahan gerakan pada lengan bawah. Tidak ada gerakan serupa pada kepala atau lidah pasien. Berdasarkan riwayat penyakit, pasien memiliki riwayat stroke perdarahan 5 bulan dan hipertensi selama 5-10 tahun dengan berobat tidak teratur. Pasien tidak memiliki riwayat *Diabetes Mellitus*, tidak mengalami trauma kepala-leher, tidak memiliki epilepsi dan tidak ada demam. Tidak didapatkan riwayat nyeri kepala maupun keluhan pandangan ganda. Sebelumnya pasien juga tidak pernah mengonsumsi obat-obat psikiatrik dan obat untuk mual. Pasien rutin kontrol setelah menjalani operasi karena stroke perdarahan dan keluhan mulai didapatkan saat kontrol ke poliklinik rawat jalan.

Dilakukan CT scan kepala tanpa kontras saat pasien dirawat inap, didapatkan tampak perdarahan intracerebral akut volume 5 cc pada thalamus kanan dengan perifokal edema. Pada pemeriksaan umum didapatkan tekanan darah 140/100 mmHg, nadi 88 x/menit, laju napas 18-24 x/menit dan suhu 36,2°C. Pada pemeriksaan neurologis dijumpai gerakan chorea lengan dan tangan kiri, tanpa ada gangguan sensoris dan defisit neurologis berupa *facial palsy* sinistra tipe sentral dan motorik hemiparesis sinistra tipe *Upper Motor Neuron* (UMN) dengan peningkatan refleks fisiologis di sisi kiri dengan refleks patologis Babinski positif di sisi kiri. Dari pemeriksaan laboratorium didapatkan kadar glukosa puasa 101 mg/dl, gula darah prandial 125 mg/dl; urea 18 mg/dl; Serum Kreatinin 0,82

U/L; Albumin 3,86 g/L; SGOT 35 U/L; SGPT 18 U/L; CRP 2,5; WBC 7.500/μl; Hb 13,8 g/dl; trombosit 253.000/μl. Kadar elektrolit natrium 147 mmol/L, kalium 4,2 mmol/L, klorida 105 mmol/L, kadar HbA1C 5,8%, profil lipid: kolesterol 207 mg/dl, trigliserida 142 mg/dl, HDL 46 mg/dl, LDL 171 mg/dl.

Pada pemeriksaan penunjang MRI kepala tanpa kontras didapatkan bacaan area hipointens pada thalamus kanan tampak lesi batas tegas hipointens di T1, Hiperintens, hipointens T2 FLAIR dan hipointens pada *Diffusion-weighted Imaging* (DWI). Pada awal datang pasien diberikan terapi Haloperidol 2x0,5 mg, 2 minggu kemudian pasien datang untuk kontrol dengan perbaikan klinis namun masih ada gerakan tersebut terutama saat pasien dalam kondisi cemas atau membutuhkan konsentrasi. Kemudian pasien diberikan tambahan Klonazepam 1x1 mg dan mengalami perbaikan. Dalam pemantauan pasien tidak ada gejala ekstrapiramidal sehingga terapi diteruskan dengan Haloperidol dan Klonazepam. Terapi lain yang diberikan pasien adalah terapi Hipertensi dengan Amlodipin 1x10 mg dan Simvastatin 1x20 mg untuk dislipidemia serta melanjutkan latihan fisik ke bagian rehabilitasi medik.

## PEMBAHASAN

Pasien dalam laporan kasus ini berjenis kelamin laki-laki dengan usia 59 tahun, memiliki riwayat hipertensi, dislipidemia dan serangan stroke perdarahan 5 bulan sebelum ada keluhan. Pasien datang dengan keluhan utama lengan kiri bawah bergerak seperti menghentak sejak 1 bulan lalu. Pasien mengaku gerakan muncul pada jari tangan terasa tertarik-tarik seperti menyentak dan tidak dapat dikendalikan. Gerakan tersebut mengakibatkan kesulitan memegang sesuatu dengan tepat sehingga mengganggu aktivitas, keluhan gerakan akan mereda saat kondisi diam dan tidak muncul saat pasien tidur. Dari hasil CT Scan dan MRI kepala ada lesi di thalamus kanan.

Kasus ini merupakan pasien dengan hemichorea kanan pascastroke perdarahan dengan gejala klinis berupa gerakan menghentak pada tangan. Penelitian S Caproni dan C Colosimo (2017), menjelaskan hemichorea secara umum berhubungan dengan lesi vaskular pada nukleus lentiformis atau thalamus kontralateral. Bentuk hemichorea berupa gerakan menghentak atau seperti gemetar pada anggota badan yang bersifat sementara.<sup>4</sup> Hemichorea hemibalismus vaskular disebabkan oleh lesi inti subthalamik: basal ganglia, thalamus, dan korteks temporal atau parietal.<sup>4</sup> Gangguan gerakan lebih sering pada stroke perdarahan dibandingkan dengan stroke iskemik.<sup>4</sup>

Menurut penelitian Wagner *et al* (2020), prevalensi kejadian gangguan gerak pascastroke

menunjukkan prevalensi sekitar 1-4%, dan perkiraan insiden 0,08% per tahun.<sup>3</sup>(13) Gerakan *choreiform unilateral* disebut hemichorea, yang menyumbang sekitar 0,7% dari semua gangguan gerakan.<sup>14</sup>

Onset keluhan gerakan tidak dapat dikendalikan pada tangan kiri pasien, keluhan terjadi 5 bulan pascastroke perdarahan yang dialaminya, hal ini tidak sesuai dengan penelitian S Caproni dan C Colosimo (2017) yang menyebutkan 90 % onset gangguan gerak pasca lesi terjadi akut dan dapat hilang dalam waktu 6 bulan.<sup>4</sup> Gangguan gerak hiperkinetik terutama hemichorea dan hemidistonia cenderung lebih sering terjadi daripada sindrom hipokinetik.<sup>4</sup> Namun laporan kasus lain sejalan dengan kasus ini, Bhoi *et al* (2019) menjelaskan gangguan gerak dengan onset lambat pasclesi struktural otak dan Sanjeev Kumar *et al* (2019) yang menyebutkan timbulnya hemichorea setelah 7 bulan perdarahan thalamus.<sup>14</sup>

Penelitian Wagner *et al* (2020), menyebutkan bahwa gangguan gerakan pasca lesi struktural otak memiliki onset pada awal stroke akut tetapi dapat terjadi juga onset lambat. Sebagian besar kasus dapat sembuh secara spontan dan pemberian terapi medikamentosa dianjurkan untuk mengurangi morbiditas.<sup>13</sup> Hemichorea dan hemibalismus memiliki patofisiologi yang sama dan dapat diobati dengan terapi anti dopaminergik. Namun untuk pemakaian jangka panjang harus memperhatikan efek samping obat anti dopaminergik seperti parkinsonisme dan TD.<sup>13</sup>

Topis pada pasien di laporan kasus ini lesi pada thalamus, dijelaskan pula secara patofisiologis pada penelitian Sanjev Kumar *et al* (2019), pada hemichorea proses patofisiologi pasti dalam pascastroke belum sepenuhnya dijelaskan, gangguan dalam *crossstalk* antara sirkuit inhibitor dan eksitatorik yang dihasilkan dari gangguan vaskular diduga menjadi penyebab yang mendasarinya. Lesi thalamus dan lesi subthalamik mengganggu berbagai jaras penghubung thalamus dari *subthalamic nucleus* (STN), globus pallidus, kapsula interna krus posterior, dan serebelum yang mengarah ke gangguan susunan penting di sirkuit kortikal basal ganglia.

Hasil pencitraan SPECT mengungkapkan hipoperfusi thalamus kontralateral dan hiperperfusi striatal. Hiperperfusi striatal menyebabkan peningkatan aktivitas penghambatan neuronal striatal pada globus pallidus internus (GPi), sehingga menyebabkan disinhibisi neuron thalamus.<sup>14</sup> Pasien dengan lesi kortikal memiliki hasil fungsional yang lebih baik daripada mereka dengan lesi subthalamik karena hemichorea dalam lesi kortikal dapat disebabkan oleh hipoperfusi sementara (*transient hypoperfusion*) pada sirkuit basal ganglia thalamokortikal.<sup>14</sup> Penelitian Shiraiwa *et al* (2020) menyebutkan hemichorea berkaitan dengan lesi globus pallidus atau putamen kontralateral, mekanisme patogenesis untuk hemichorea hemibalismus melibatkan sirkuit motorik basal ganglia, meskipun belum pasti

lokasi anatomi spesifik sebagai predileksi.<sup>15</sup>

Pendekatan untuk pengobatan chorea selalu dimulai dengan penilaian klinis terperinci untuk mengidentifikasi penyebabnya. Jika penyebab reversibel, maka terapi simtomatik dapat dipertimbangkan berdasarkan keparahan. Derajat chorea dapat memberat dan menyebabkan disabilitas. Oleh karena itu, terapi dimulai dari edukasi dan terapi intervensi farmakologis serta terapi pembedahan. Chorea biasanya membutuhkan perawatan ketika mulai dikeluhkan mengganggu kualitas hidup, fungsi atau keselamatan pasien.<sup>10</sup>

Pada laporan kasus ini, terapi utama yang diberikan kepada pasien adalah golongan antipsikotik tipikal berupa haloperidol dengan dosis titrasi naik bertahap. Literatur menyebutkan bahwa lini pertama adalah Tetrabenazin dengan efek samping *drowsiness*, insomnia, depress, parkinsonisme.<sup>2</sup> Tetrabenazin sebagai antagonis dopamin serta bentuk aktif lainnya seperti deutetrabenazine dan valbenazine bertindak dengan menghambat presinap *vesicular monoamine transporter type 2* (VMAT2).<sup>10</sup> Golongan tetrabenazine belum tersedia di Indonesia sehingga pada kasus ini diberikan golongan medikamentosa lain berupa antidopaminergik (haloperidol). Tatalaksana medikamentosa pada kasus ini menunjukkan perbaikan. Kondisi pasien dalam laporan kasus kami sejalan dengan penelitian Shiraiwa *et al* (2020), yang menyebutkan berhasil mengendalikan gejala menggunakan farmakoterapi dengan agonis GABA (klonazepam) atau antidopaminergik (haloperidol).<sup>15</sup> Namun, karena efek samping, seperti sedasi, TD, dan parkinsonisme maka diperlukan penyesuaian dosis terapi dalam observasi lanjutan.

Selanjutnya dilakukan observasi apakah gejala hemichorea dapat remisi total dengan terapi. Sesuai penelitian Chung (2004), yang menjelaskan bahwa meskipun prognosis umum baik, prognosis fungsional mungkin terganggu secara permanen dalam sejumlah besar pasien dengan hemichorea pascastroke. Prognosis fungsional secara signifikan lebih baik pada pasien dengan stroke kortikal dibanding dengan lesi subthalamik. Hemichorea pada stroke kortikal disebabkan oleh hipoperfusi yang bersifat sementara, sedangkan hemichorea subthalamik disebabkan lesi perdarahan daerah subthalamik akan menyebabkan destruksi dari sirkuit basal ganglia-thalamokortikal.<sup>9</sup>

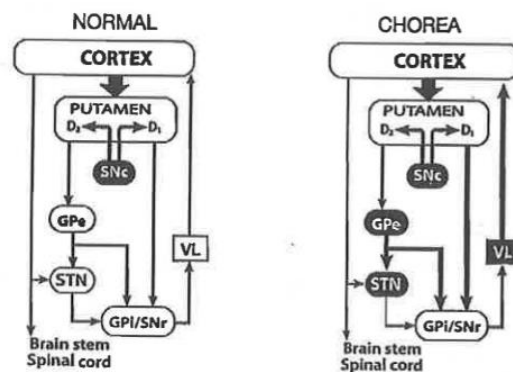
## KESIMPULAN

Gangguan gerak berupa chorea dapat terjadi pascastroke sehingga penting untuk mengetahui dan mempertimbangkan terapi serta prognosis untuk kualitas hidup pasien pascastroke. Chorea karena lesi struktural pascastroke perdarahan thalamus dapat terjadi onset lambat dengan klinis pada sisi kontraletaral lesi. Pemberian haloperidol dan klonazepam pada kasus chorea dapat membantu mengurangi gejala klinis.

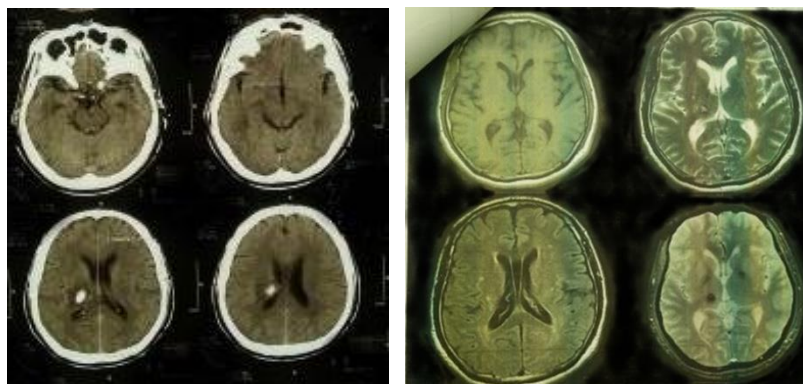
## DAFTAR PUSTAKA

1. Termsarasab P. Chorea. *Continuum (Minneapolis)*. 2019;25(4):1001–35. doi: 10.1212/CON.0000000000000763
2. PERDOSSI (Kelompok Studi Gangguan Gerak). Chorea Atethosis-Ballism. Buku Panduan Tatalaksana Penyakit Parkinson dan Gangguan Gerak Lainnya. 2015;141-7.
3. Feinstein E, Walker R. An Update on the Treatment of Chorea. *Curr Treat Options Neurol*. 2018;20(10):44. doi:10.1007/s11940-018-0529-y
4. Caproni S, Colosimo C. Movement disorders and cerebrovascular diseases: from pathophysiology to treatment. *Expert Rev Neurother*. 2017;17(5):509–19. doi:10.1080/1473715.2017.1267566
5. Park J. Movement Disorders Following Cerebrovascular Lesion in the Basal Ganglia Circuit. *J Mov Disord*. 2016;9(2):71–9. doi:10.14802/jmd.16005
6. Defebvre L, Krystkowiak P. Movement disorders and stroke. *Rev Neurol (Paris)*. 2016;172(8–9):483–7. doi:10.1016/j.neurol.2016.07.006
7. Laganier S, Boes AD, Fox MD. Network localization of hemichorea - hemiballismus. *Neurology*. 2016;86(23):2187–95.
8. Mink JW. The Basal Ganglia and Involuntary Movements. *Arch Neurol*. 2003;60(10):1365-8.
9. Chung SJ, Im JH, Lee MC, Kim JS. Hemichorea after stroke: Clinical-radiological correlation. *J Neurol*. 2004;251(6):725-9. doi: 10.1007/s00415-004-0412
10. Bashir H, Jankovic J. Treatment options for chorea. *Expert Rev Neurother*. 2018;18(1):51–63.
11. Frank S, Stamler D, Kayson E, Claassen DO, Colcher A, Davis C, et al. Safety of converting from tetrabenazine to deutetabenazine for the treatment of Chorea. *JAMA Neurol*. 2017;74(8):977–82. doi: 10/1001/jamaneurol.2017.1352
12. Kwon DY. Movement disorders following cerebrovascular lesions: Etiology, treatment options and prognosis. *J Mov Disord*. 2016;9(2):63–70. doi: 10.14802/jmd.16008
13. Wagner B, Fuhr P, de Marchis GM. Hemichorea-hemiballism after acute ischemic stroke. *Academia Journal of Stroke*. 2019;15–6.
14. Bhoi SK, Naik S, Jha M, Sahu L. Delayed onset dancing hand syndrome following thalamic hemorrhage. *Neurol Sci*. 2019;40(1):189–91. doi: 10.1007/s10072-018-3549-1
15. Shiraiwa N, Hoshino S, Saito G, Tamaoka A, Ohkoshi N. Clinical features of hemichorea-hemiballismus: A stroke-related movement disorder. *Neurol Int*. 2020;12(1):6–8. doi: 10.4081/ni.2020.8328

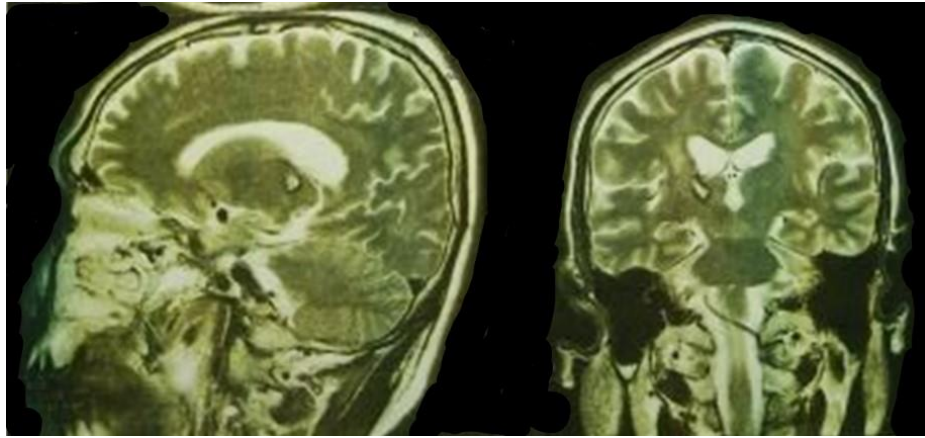
## LAMPIRAN



**Gambar 1.** Lintasan langsung dan tidak langsung di basal ganglia<sup>2</sup>



**Gambar 2.** CT Scan kepala potongan Axial dengan Lesi Hiperdens Thalamus Kanan



**Gambar 3.** MRI Kepala Hipointens pada Sekuens T1, Hiperintens pada sekuens T2 Thalamus Kanan