

47. Anestesi dan Aspek Lain pada Pembedahan Kembar Siam

by Arie Utariani

Submission date: 04-Oct-2023 12:44PM (UTC+0800)

Submission ID: 2185148429

File name: 47._Anestesi_dan_Aspek_Lain_pada_Pembedahan_Kembar_Siam.pdf (4.58M)

Word count: 15626

Character count: 100334



ANESTESI & ASPEK LAIN PADA PEMBEDAHAN KEMBAR SIAM

Arie Utariani

**ANESTESI &
ASPEK LAIN**
PADA PEMBEDAHAN
KEMBAR SIAM

Copyright @ Airlangga University Press

Pasal 113 Undang-undang Nomor 28 Tahun 2014 tentang Hak Cipta:

- (1) Setiap Orang yang dengan tanpa hak melakukan pelanggaran hak ekonomi sebagaimana dimaksud dalam Pasal 9 ayat (1) huruf i untuk Penggunaan Secara Komersial dipidana dengan pidana penjara paling lama 1 (satu) tahun dan/atau pidana denda paling banyak Rp100.000.000 (seratus juta rupiah).
- (2) Setiap Orang yang dengan tanpa hak dan/atau tanpa izin Pencipta atau pemegang Hak Cipta melakukan pelanggaran hak ekonomi Pencipta sebagaimana dimaksud dalam Pasal 9 ayat (1) huruf c, huruf d, huruf f, dan/atau huruf h untuk Penggunaan Secara Komersial dipidana dengan pidana penjara paling lama 3 (tiga) tahun dan/atau pidana denda paling banyak Rp500.000.000,00 (lima ratus juta rupiah).
- (3) Setiap Orang yang dengan tanpa hak dan/atau tanpa izin Pencipta atau pemegang Hak Cipta melakukan pelanggaran hak ekonomi Pencipta sebagaimana dimaksud dalam Pasal 9 ayat (1) huruf a, huruf b, huruf e, dan/atau huruf g untuk Penggunaan Secara Komersial dipidana dengan pidana penjara paling lama 4 (empat) tahun dan/atau pidana denda paling banyak Rp1.000.000.000,00 (satu miliar rupiah).
- (4) Setiap Orang yang memenuhi unsur sebagaimana dimaksud pada ayat (3) yang dilakukan dalam bentuk pembajakan, dipidana dengan pidana penjara paling lama 10 (sepuluh) tahun dan/atau pidana denda paling banyak Rp4.000.000.000,00 (empat miliar rupiah).

ANESTESI & ASPEK LAIN PADA PEMBEDAHAN KEMBAR SIAM

Dr. ARIE UTARIANI, dr., Sp.An., KAP

Konsultan Anestesi Pediatri

Departemen Anestesiologi dan Reanimasi

Fakultas Kedokteran Universitas Airlangga

Rumah Sakit Umum Daerah Dr. Soetomo

Surabaya



Airlangga
University
Press

■ Pusat Penerbitan dan Percetakan
Universitas Airlangga

ANESTESI DAN ASPEK LAIN PADA PEMBEDAHAN KEMBAR SIAM

Arie Utariani

1

ISBN 978-602-473-554-8

e-ISBN 978-602-473-572-2

© Penerbit **Airlangga University Press** 2020

Anggota IKAPI dan APPTI Jawa Timur

Kampus C Unair, Mulyorejo Surabaya 60115

Telp. (031) 5992246, 5992247 Fax. (031) 5992248

E-mail: adm@aup.unair.ac.id

Layout (Tohir)

Cover (Erie Febrianto)

Digitalisasi (Tim Ebook AUP)

Dicetak oleh:

Pusat Penerbitan dan Percetakan UNAIR

AUP 951/07.20 - RK104/02.20/A3

Hak Cipta dilindungi oleh undang-undang.
Dilarang mengutip dan/atau memperbanyak tanpa izin tertulis
dari Penerbit sebagian atau seluruhnya dalam bentuk apa pun.

dedicated

To our God, to my husband, to my daughter and my son, our family,
our teacher, our students, our parents, and our communities.



Prakata

Buku ini dibuat dengan niat ikhlas penulis untuk berbagi ilmu dari berbagai pengalamannya dalam menangani kasus pembedahan pemisahan kembar siam. Penulis menyadari bahwa buku ini jauh dari kesempurnaan, namun penulis berharap agar buku ini dapat bermanfaat bagi pembaca supaya pengelolaan anestesi dan bedah dalam operasi pemisahan kembar siam di Indonesia dapat lebih dikembangkan dan disempurnakan.

Bayi Kembar Siam (BKS) merupakan kasus langka (kejadian 1 dari 50.000–200.000 kelahiran hidup) dan unik karena anatomi organ yang menyatu bisa sangat bervariasi dan menarik dari aspek medis, psikologis, dan etika sehingga BKS merupakan salah satu aset kita semua khususnya dari segi medis merupakan tantangan yang tiada henti pada tiap kelahirannya.

Kemunculan bayi kembar siam selalu menarik perhatian baik dari masyarakat umum maupun kalangan medis. Media massa sering kali ingin menjadikan penanganan bayi kembar siam sebagai tajuk utama berita sehingga komunikasi yang baik harus tetap terjaga agar informasi yang diberikan akurat dan tetap menghormati hak-hak pasien. Sementara itu, kompleksitas dalam proses pemisahan kembar siam merupakan tantangan tersendiri bagi tim medis baik dalam pemecahan masalah moral dan etik hingga tata laksana pra, durante, dan pascapembedahan yang tentunya jauh lebih rumit dari penanganan bayi normal. Moral dan etik dapat berupa pertimbangan menyangkut bayi mana saja yang dapat diselamatkan. Tentu

diusahakan untuk keduanya, namun apakah mungkin dan kapan harus merelakan salah satu untuk menyelamatkan yang lain?

Pengelolaan pembedahan pemisahan kembar siam pun melibatkan tim multidisiplin yang harus selalu bekerja sama dengan baik dan melakukan latihan bersama untuk menghadapi setiap masalah yang mungkin ditemukan. Rumah Sakit Umum Daerah dr. Soetomo bersama Fakultas Kedokteran Universitas Airlangga telah membentuk tim untuk menangani BKS yang disebut Tim Kembar Siam RSUD dr. Soetomo-FK UNAIR (TKSRSDS-FK UNAIR). Tim tersebut sudah bekerja berdasarkan pengalamannya untuk menangani BKS dari seluruh tanah air.

Pengelolaan anestesi dalam pembedahan pemisahan kembar siam berbeda dengan bedah lainnya. Ada dua bayi yang harus diperhatikan dan satu dokter anestesi untuk masing-masing bayi. Teknik-teknik anestesi yang dilakukan juga tentunya perlu penyesuaian karena penyatuan anatomi kembar siam. Komplikasi-komplikasi pascabedah dapat bervariasi dan individualistis tergantung jenis klasifikasi kembar siam yang ditangani. Buku ini membahas topik-topik menarik tersebut berdasarkan informasi terbaru yang juga didukung oleh pengalaman pribadi penulis.

Surabaya, 26 April 2019

Penulis,

Arie Utariani



22

Ucapan Terima Kasih

Puji syukur pertama-tama saya ucapkan kepada Tuhan Yang Maha Esa karena berkat dan rahmat-Nya penyusunan buku ini dapat selesai tepat waktu. Ucapan terima kasih saya ucapkan kepada Dekan Fakultas Kedokteran Universitas Airlangga, Prof. Dr. dr. Soetojo, Sp.U(K), dan Direktur RSUD dr. Soetomo Surabaya, Dr. Joni Wahyuhadi, Sp.BS(K), atas kesempatan yang diberikan untuk dapat berkarya di lingkungan pendidikan Fakultas Kedokteran Universitas Airlangga dan RSUD dr. Soetomo Surabaya. Ucapan terima kasih juga saya ucapkan kepada rekan-rekan sejawat dari Departemen Bedah Anak RSUD dr. Soetomo Surabaya, terkhusus dr. Poerwadi Sp.B., Sp.BA., dkk., dari Departemen Ilmu Kesehatan Anak, dr. Agus Harianto, Sp.A(K), dkk. atas bantuan dan kerja samanya sebagai tim medis dan bedah bayi kembar siam di RSUD dr. Soetomo Surabaya serta masukan yang diberikan kepada penulis dalam menyusun buku ini. Ucapan terima kasih juga saya sampaikan terkhusus Almh. Prof. Herlien H. Megawe yang telah menginspirasi saya membuat buku ini dan rekan-rekan sejawat Divisi Anestesi Pediatrik, Dr. dr. Elizeus Hanindito, Sp. An., KIC., KAP., Dr. dr. Kohar Hari Santoso, Sp.An., KIC., KAP., serta dr. Lucky Andriyanto, Sp.An., KAP., dan rekan-rekan sejawat Divisi Perawatan Intensif Dr. dr. Philia Setiawan, Sp.An., KIC., KAKV., dan dr. Bambang Pujo Semedi, Sp.An., KIC. untuk bantuan serta masukannya dalam hal pengelolaan dan manajemen anestesi bayi kembar siam serta perawatan postoperatif. Pada akhirnya tidak lupa saya ucapkan terima

kasih kepada seluruh rekan sejawat di Departemen Anestesiologi dan Reanimasi RSUD dr. Soetomo Surabaya atas dukungan dan semangat yang tak henti-hentinya diberikan kepada saya selama tahap penyusunan buku ini.



Daftar Isi

Prakata	vii
Ucapan Terima Kasih.....	ix
Daftar Singkatan.....	xv
BAB 1 PENDAHULUAN	1
BAB 2 PERTIMBANGAN ETIS DAN MORAL	5
A. Komunikasi	5
B. Etik dan Kepercayaan	6
BAB 3 KLASIFIKASI KEMBAR SIAM	9
A. <i>Ventral Union</i>	9
B. <i>Lateral Union</i>	13
C. <i>Dorsal Union</i>	13
BAB 4 PENATALAKSANAAN PERIOPERATIF	19
A. Kategori Pembedahan Pemisahan Bayi Kembar Siam	20
B. Tahapan Perioperatif	21

BAB 5 LAPORAN KASUS PENATALAKSANAAN ANESTESI PADA OPERASI KEMBAR SIAM	41
A. Operasi Pemisahan Kembar Siam <i>Craniopagus</i>	41
B. Operasi Pemisahan Kembar Siam Thoraco-Omphalopagus	43
C. Operasi Pemisahan Kembar Siam Parasitik	48
D. Operasi Kolostomi <i>Omphalopagus</i> dengan Atresia Ani.....	49
BAB 6 PELATIHAN TENAGA MEDIS DALAM TRANSPORTASI KEMBAR SIAM	51
A. Latar Belakang	51
B. Teknis Transportasi Pasien	53
C. Manfaat dan Umpan Balik	56
BAB 7 KESIMPULAN	57
Daftar Pustaka	59
Glosarium.....	63



Daftar Gambar

Gambar 2.1	Komunikasi tim medis multidisiplin.....	6
Gambar 2.2	Komunikasi dengan media massa.....	7
Gambar 2.3	Komunikasi dengan keluarga.....	7
Gambar 3.1	Chephalopagus.....	10
Gambar 3.2	Thoracopagus.....	11
Gambar 3.3	Omphalopagus.....	12
Gambar 3.4	<i>Ischiopagus</i>	12
Gambar 3.5	Parapagus.....	13
Gambar 3.6	Klasifikasi kembar siam.....	14
Gambar 3.7	Kembar siam parasitik Craniopagus.....	16
Gambar 3.8	Kembar Siam Parasitik Epigastrik.....	16
Gambar 3.9	Kembar Siam Parasitik.....	17
Gambar 4.1	Latihan dan kerja sama tim medis.....	26
Gambar 4.2	Penandatanganan informed consent oleh orang tua, tim medis, dan media.....	27
Gambar 4.3	Orientasi anestesi bayi kembar siam thoracopagus pada operasi pemisahan.....	29
Gambar 4.4	Persiapan ruang operasi pada pemisahan bayi kembar siam.....	30
Gambar 4.5	Pemasangan alat monitor dan akses vaskular.....	31

Gambar 4.6	Tahap induksi pemisahan bayi kembar siam	32
Gambar 4.7	Intraoperatif pemisahan bayi kembar siam	34
Gambar 4.8	Intraoperatif pemisahan bayi kembar siam	35
Gambar 4.9	Pascaoperatif pemisahan bayi kembar siam	36
Gambar 5.1	Kembar siam anak Z dan anak K.....	43
Gambar 5.2	Pascaoperatif pemisahan kembar siam anak Z dan anak K.....	44
Gambar 6.1	Tansportasi BKS menggunakan pesawat umum	52



Daftar Singkatan

BKS	:	Bayi Kembar Siam
°C	:	Derajat celsius
CO ₂	:	Karbon dioksida
CT scan	:	<i>Computed Tomography Scan</i>
EKG	:	Elektrokardiografi
ETT	:	<i>Endotracheal Tube</i>
IBP/NIBP	:	<i>Invasive/Noninvasive Blood Pressure</i>
ICU	:	<i>Intensive Care Unit</i>
IV	:	<i>Intravenous</i>
kg	:	kilogram
mcg	:	mikrogram
mg	:	miligram
ml	:	mililiter
MRI	:	<i>Magnetic Resonance Imaging</i>
NG tube	:	<i>Nasogastric tube</i>
NMBA	:	<i>Neuromuscular Blocking Agents</i>
PRBC	:	<i>Packed Red Blood Cells</i>
RSUD	:	Rumah Sakit Umum Daerah
SaO ₂	:	Saturasi oksigen
TKSRSDS-FKUA	:	Tim Kembar Siam Rumah Sakit Dokter Soetomo- Fakultas Kedokteran Universitas Airlangga

BAB

1

Pendahuluan

Peran tim anestesi pada penanganan Bayi Kembar Siam (BKS) dimulai sejak tahap diagnostik sampai dengan pascaoperasi. Operasi pemisahan kembar siam merupakan tantangan besar bagi seorang ahli anestesi pediatrik karena harus melakukan anestesi pada dua pasien anak secara bersamaan, namun dengan kompleksitas permasalahan yang berbeda pada masing-masing bayi. Beberapa hal yang perlu dipahami saat melakukan anestesi untuk operasi pemisahan BKS adalah: 1) pada BKS secara fisiologi sering didapatkan sirkulasi silang, bahkan beberapa pembuluh darah dapat saling berhubungan, 2) BKS secara anatomi ada beberapa organ yang menyatu sehingga dapat menyebabkan terjadinya pergeseran distribusi volume cairan dalam jumlah yang besar dengan disertai kehilangan darah pada saat dilakukan tindakan anestesi dan pembedahan, 3) proses anestesi dan pembedahan dapat berlangsung lama sehingga akan memengaruhi keseimbangan fisiologi bayi (Utariani dan Alvin, 2019).

Keterlibatan multidisiplin ilmu dan kerja sama tim yang baik mutlak diperlukan. Perencanaan dan pengelolaan yang terorganisir baik dari sisi anestesi maupun pembedahan juga tidak kalah penting supaya tercapai *outcome* yang baik. Selain aspek medis, pertimbangan etis dan moral yang matang dan melibatkan keluarga, psikolog, tokoh agama, serta ahli hukum perlu diperhatikan. Media seharusnya ditangani dengan hati-hati dan cermat sehingga menjadi potensi yang konstruktif untuk menambah pemahaman pada masyarakat, menggalang peran masyarakat, serta menambah semangat tim bukan malah menimbulkan beban.

Jumlah kelahiran bayi kembar siam secara global belumlah terdata, namun diduga angka kejadiannya berkisar antara 1:50.000 hingga 1:200.000 per kelahiran hidup (Edmonds dan Layde, 1982; Kingston dkk., 2013; Ehman dkk., 2017). Insiden kelahiran kembar siam tertinggi berasal dari Afrika, yaitu 1:14.000 dan Asia sebesar 1:25.000 per kelahiran hidup (Zhong dkk., 2013). Kembar siam merupakan kembar identik (*monozygotic* dan monokorion) yang berkembang dari satu ovum tunggal yang telah dibuahi, berkembang dari satu plasenta, serta memiliki jenis kelamin dan ras yang sama. Sebagian bayi kembar siam memiliki jenis kelamin perempuan (75%) dengan total rasio jenis kelamin antara bayi laki-laki dan perempuan sebesar 1:3 (Edmonds dan Layde, 1982). Bayi kembar siam umumnya memiliki angka kematian yang tinggi 40% dari seluruh kelahiran dan dari 60% bayi yang dilahirkan hidup hanya 25% dari mereka yang dapat bertahan hingga dilakukan operasi separasi (Harianto dkk., 2013; Ehman dkk., 2017). Jumlah prevalensi bayi kembar siam yang sudah ditangani di RSUD dr. Soetomo Surabaya sejak tahun 1975 hingga 2017 berjumlah 85 kasus di mana 62 kasus (72,9%) di antaranya berjenis kelamin perempuan dan 23 kasus (27,1%) berjenis kelamin laki-laki. Dari total 85 kasus kelahiran bayi kembar siam di RSUD dr. Soetomo, pada 37 kasus (43,5%) bayi dapat bertahan hidup hingga keluar dari rumah sakit, sedangkan 48 kasus (56,5%) di antaranya meninggal dunia. Pada kasus kematian bayi kembar siam di RSUD dr. Soetomo, 12 kasus di antaranya diterminasi lebih awal, sedangkan 36 kasus sisanya meninggal dalam perawatan di RSUD dr. Soetomo (Harianto dkk., 2017).

Bayi kembar siam jenis survival dan bisa dipisahkan merupakan penentu indikasi operasi. Tujuan pembedahan dan pemisahan BKS secara umum ada dua, yaitu:

1. agar kedua bayi dapat hidup dan diharapkan berkembang seperti bayi-bayi normal lain dan;
2. untuk menyelamatkan salah satu bayi bila bayi yang lain memburuk dan memengaruhi bayi lainnya.

Kelainan bawaan pada BKS sering kali bersifat kompleks dan tidak jarang kelainan bawaan satu diikuti kelainan bawaan lain terlebih pada BKS. Kelainan bawaan yang kompleks ini akan memengaruhi sistem tubuh baik secara fisiologis, farmakologi, maupun psikologi. Organ tubuh yang menyatu seperti jantung, lever, maupun organ tubuh yang lain juga mengharuskan seorang ahli anestesi untuk berpikir secara bijak dalam memilih teknik anestesi ataupun obat anestesi yang tepat. Seorang ahli anestesi seharusnya selalu ikut terlibat sejak awal dalam setiap tahapan prosedur perawatan maupun dalam hal pengambilan keputusan medis yang direncanakan untuk BKS. Dalam tahap diagnostik, keterlibatan seorang ahli anestesi secara aktif sangat diperlukan baik dalam hal pembiusan atau sedasi sehingga prosedur diagnostik bisa berjalan lancar. Ahli Anestesi juga harus siap mengantisipasi apabila sewaktu-waktu bayi-bayi tersebut mengalami kegawatan sehingga tindakan resusitasi bisa dilakukan saat itu juga.

Copyright @ Airlangga University Press

Pertimbangan Etis dan Moral

Bayi kembar siam yang kemunculannya langka akan mengundang keingintahuan masyarakat. Dampak keingintahuan masyarakat awam dan kalangan medis tentang kelahiran dan perkembangan kembar siam telah membawa konsekuensi beban mental bagi tim yang menangani. Dengan demikian, tim medis yang terlibat harus bekerja lebih hati-hati dan selalu mempersiapkan suatu hal secara matang. Masalah etik dalam menangani kasus kembar siam yang harus diperhatikan antara lain masalah komunikasi, etik, dan kepercayaan.

A. KOMUNIKASI

Komunikasi merupakan salah satu poin penting dalam pembentukan sebuah tim yang solid. Tim medis harus segera dibentuk dengan pembagian tugas dan jadwal tugas yang jelas sejak saat pasien masuk rumah sakit. Komunikasi antaranggota tim medis yang efektif dan efisien sebaiknya dibangun sehingga komunikasi dapat tetap terjaga. Komunikasi dengan media massa sebaiknya diatur dengan hati-hati agar tidak terjadi pemberitaan yang berlebihan dan tidak terkendali sehingga menyebabkan kebingungan dan frustrasi pada orang tua dan tim medis yang terlibat (Utariani, 2016; Harianto dkk., 2017).

Tim penanganan BKS dibentuk secara multidisipliner, yaitu terdiri dari beberapa disiplin ilmu. Akibat dari banyaknya tenaga medis dan paramedis yang terlibat maka setiap personel dituntut untuk mematuhi tata kerja yang telah



Gambar 2.1 Komunikasi tim medis multidisiplin (Sumber: koleksi Tim Kembar Siam Rumah Sakit Dokter Soetomo-Fakultas Kedokteran Universitas Airlangga, 2005-2018).

disusun bersama. Masing-masing anggota tim harus menghayati sepenuhnya peran masing-masing sesuai disiplin keilmuannya demi keberhasilan penanganan bayi kembar siam. Setiap pengambilan keputusan medis sebaiknya dikomunikasikan pada setiap disiplin ilmu yang terlibat.

B. ETIK DAN KEPERCAYAAN

Etik dan kepercayaan dalam arti luas menyangkut seperangkat standar perilaku profesional. Setiap kali akan merencanakan pemisahan BKS harus selalu diingat kemungkinan komplikasi yang bisa terjadi sehingga dalam menyusun prosedur, argumen moral, etika, dan hukum harus selalu dipertimbangkan secara proporsional (Utariani, 2016). Banyak dari masalah ini telah dibahas dalam literatur. Salah satu bahasannya adalah maraknya pemberitaan mengenai medikolegal yang terjadi pada kasus BKS. Hal ini tentunya menjadi topik berita yang menarik sehingga akan menjadi incaran media massa. Kejadian seperti ini tentu bisa menjadi beban mental bagi tim yang menanganinya.

Pertimbangan etis harus dipikirkan dalam setiap pengambilan keputusan dan sebaiknya selalu melibatkan peran orang tua dan keluarga sehingga terjalin komunikasi yang baik antara tim medis dan keluarga. Surat izin keluarga harus dibuat baik yang terkait dengan pemberitaan maupun untuk tindakan-tindakan yang akan dilakukan. Agar tim bisa bekerja dengan tenang maka risiko-risiko yang bisa terjadi seharusnya dijelaskan secara detail kepada keluarga dan tertuang atau

tertulis dalam suatu kertas perjanjian guna menghindari tuntutan di kemudian hari. Keluarga sebaiknya juga didampingi oleh rohaniwan atau psikiater sehingga siap secara mental untuk menghadapi apapun yang terjadi. Daftar anggota tim yang terlibat sesuai dengan disiplin ilmu masing-masing penting untuk dibuat. Setiap disiplin ilmu yang tergabung dalam tim harus membuat rencana kerja yang jelas dan membuat rencana kerja yang sesuai dengan standar dan kompetensinya.

Problem etik yang paling sering dilontarkan adalah apakah dibenarkan untuk mengorbankan satu kehidupan demi menyelamatkan yang lain atau lebih baik dibiarkan keduanya meninggal secara alami saja daripada mengorbankan



Gambar 2.2 Komunikasi dengan media massa (Sumber: koleksi Tim Kembar Siam Rumah Sakit Dokter Soetomo-Fakultas Kedokteran Universitas Airlangga, 2011).



Gambar 2.3 Komunikasi dengan keluarga (Sumber: koleksi Tim Kembar Siam Rumah Sakit Dokter Soetomo-Fakultas Kedokteran Universitas Airlangga, 2005).

yang lainnya? Jawaban terhadap pertanyaan seperti itu sering kali tidak sederhana karena setiap kasus kembar siam tidak selalu sama. Dalam keadaan seperti ini seharusnya keputusan selalu mempertimbangkan kondisi bayi dan kemampuan tim serta rumah sakit itu sendiri. Keputusan medis diambil berdasarkan jenis BKS, kompleksitas kelainan yang ada, hukum negara yang berlaku, budaya dan agama, serta kepercayaan dari orang tua. Berdasarkan pertimbangan semua tersebut, apabila dirasa sangat diperlukan melakukan tindakan penyelamatan, di mana kemungkinan salah satu bayi yang terancam nyawanya tidak tertolong, tetapi demi menyelamatkan bayi yang kemungkinan masih bisa dipertahankan hidup maka tindakan tersebut akan kita tempuh secara cepat dan bertanggung jawab. Hal ini penting untuk disampaikan dan diketahui oleh semua pihak bahwa keputusan pemisahan tersebut dilakukan agar keduanya tidak meninggal. Tim berupaya agar tindakan pemisahan tersebut merupakan upaya penyelamatan nyawa BKS (Harianto dkk., 2005, 2017; Utariani, 2016).

Klasifikasi Kembar Siam

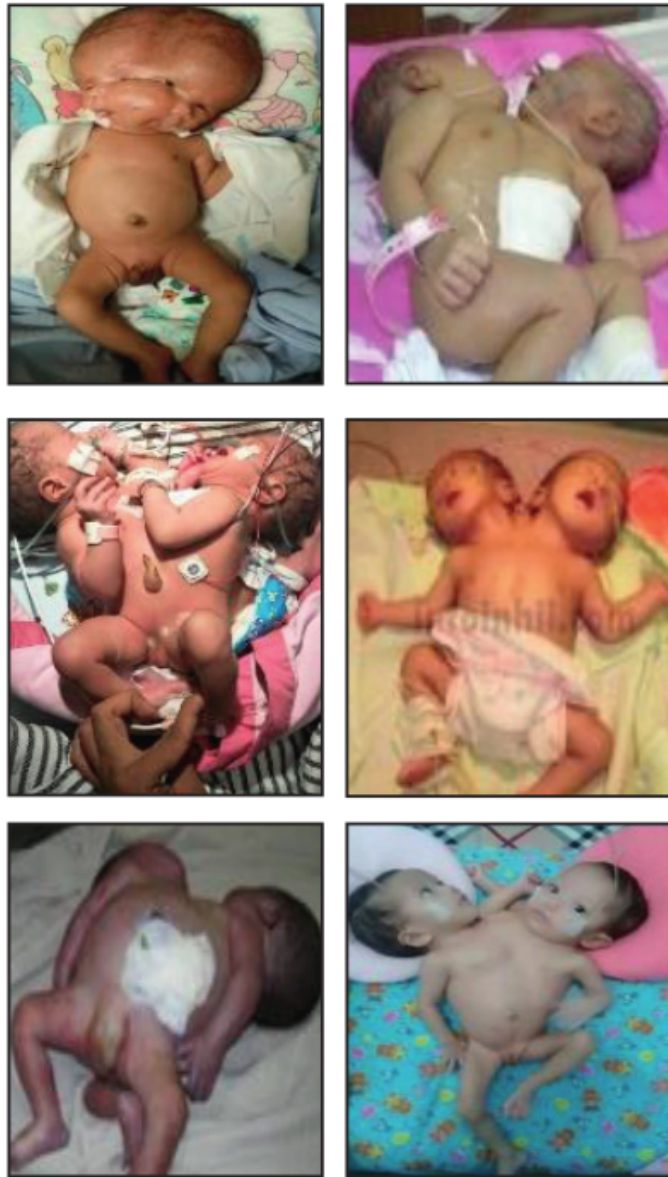
Kembar siam secara anatomis umumnya diklasifikasikan berdasarkan bagian tubuh yang menyatu. Spencer membuat klasifikasi BKS sebagai berikut (Spencer, Orleans, dan Union, 1996).

A. VENTRAL UNION

Kembar siam menyatu pada sisi ventral dan melibatkan penyatuan umbilikus walaupun sering kali kembar menyatu lebih ke arah ventrolateral. Kelompok ini terdiri dari berikut.

1. Cephalopagus

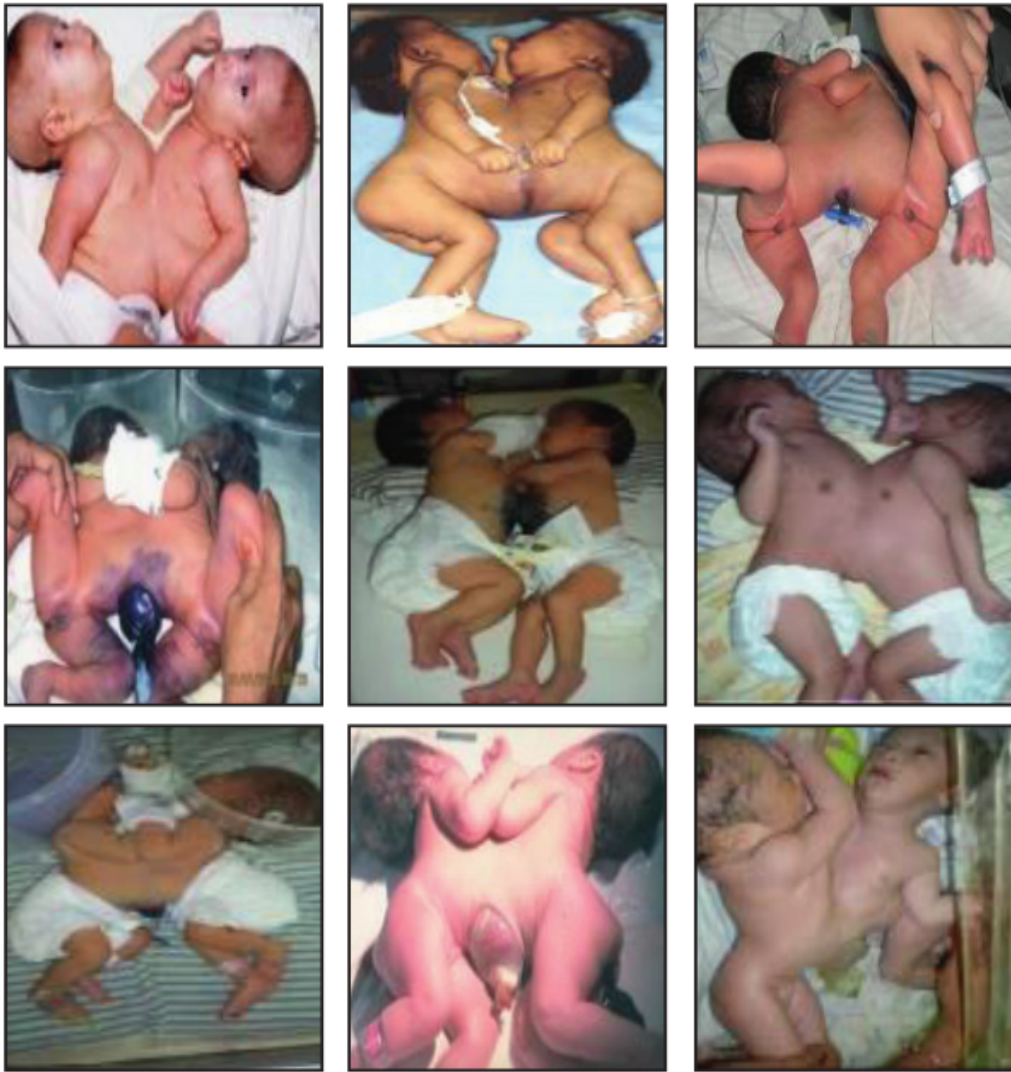Kembar siam menyatu dari kepala hingga umbilikus. Terdapat dua wajah pada masing-masing sisi kepala, namun ada juga yang ditemukan hanya memiliki satu wajah yang tidak sempurna. Kembar siam memiliki empat tangan dan empat kaki, sedangkan abdomen bagian bawah dan pelvis tidak menyatu.



Gambar 3.1 Chephalopagus (Sumber: koleksi Tim Kembar Siam Rumah Sakit Dokter Soetomo-
Fakultas Kedokteran Universitas Airlangga, 2001-2018)

2. *Thoracopagus*

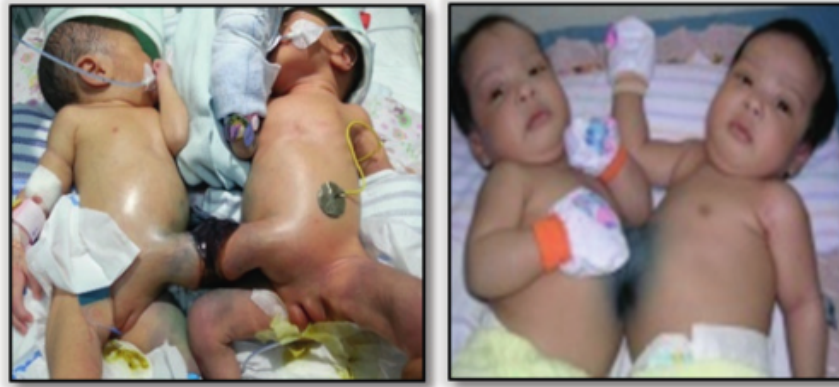Kembar siam menyatu pada toraks atas hingga umbilikus dengan posisi kembar saling berhadapan. Pada tipe ini selalu ada penyatuan jantung meskipun hanya berupa penyatuan satu pembuluh darah intra arterial. Kembar siam memiliki empat tangan dan empat kaki, sedangkan pelvis tidak menyatu.



Gambar 3.2 Thoracophagus (Sumber: koleksi Tim Kembar Siam Rumah Sakit Dokter Soetomo-Fakultas Kedokteran Universitas Airlangga, 2005-2018).

3. Omphalopagus

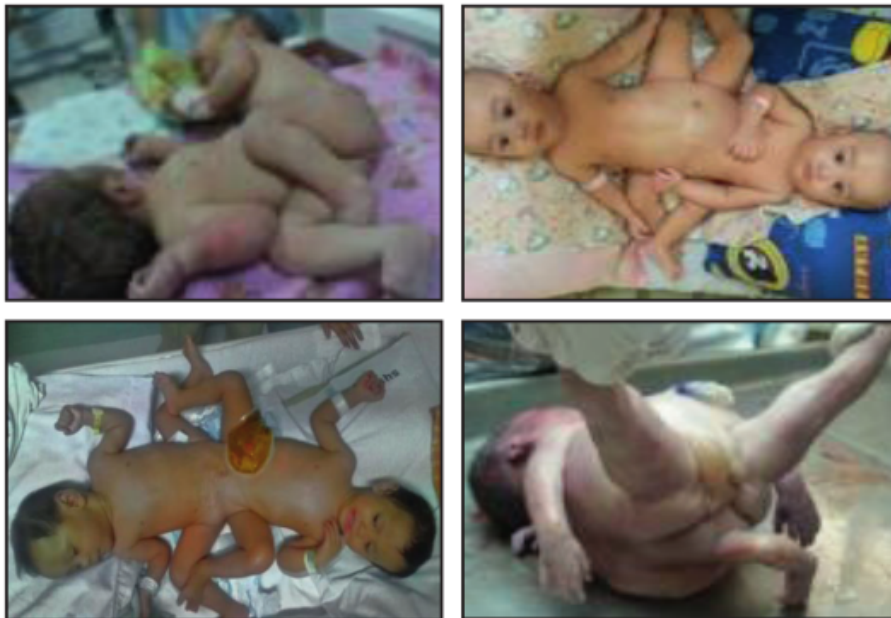Kembar siam menyatu pada umbilikus dengan posisi kembar saling berhadapan tanpa adanya penyatuan jantung ataupun pembuluh darah intrakardiak. Kembar siam memiliki empat tangan dan empat kaki, sedangkan pelvis tidak menyatu.



Gambar 3.3 Omphalopagus (Sumber: koleksi Tim Kembar Siam Rumah Sakit Dokter Soetomo-Fakultas Kedokteran Universitas Airlangga, 2016).

4. *Ischiopagus*

Kembar siam menyatu pada umbilikus hingga pelvis dengan dua sakrum dan dua simfisis pubis. Penyatuan juga selalu melibatkan genitalia eksterna dan anus. Kembar dapat menyatu pada kolum vertebra, namun juga dapat menyatu dengan posisi berhadapan dengan penyatuan seluruh abdomen.



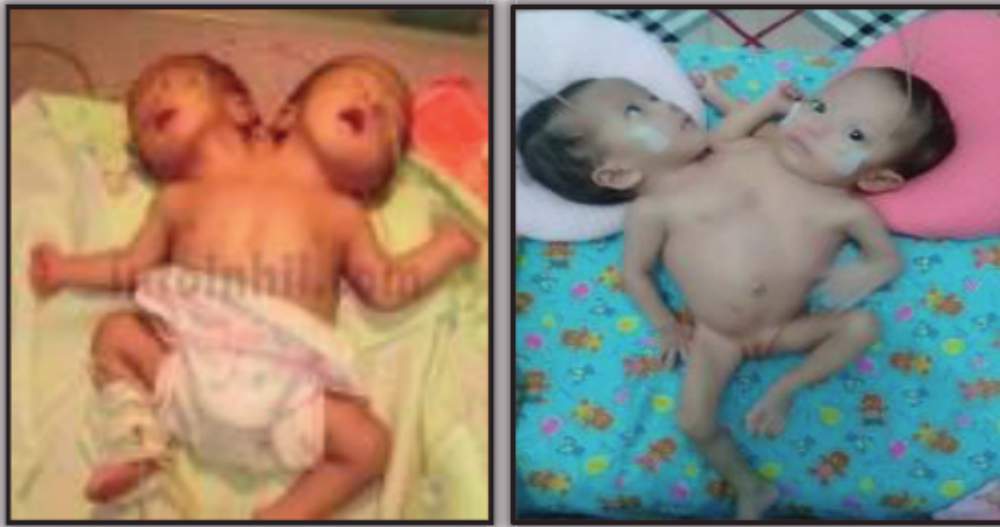Gambar 3.4 *Ischiopagus* (Sumber: koleksi Tim Kembar Siam Rumah Sakit Dokter Soetomo-Fakultas Kedokteran Universitas Airlangga, 2009).

B. LATERAL UNION

Kembar siam menyatu pada ventrolateral dengan selalu melibatkan penyatuan umbilikus, abdomen, dan pelvis.

1. Parapagus

Kembar siam menyatu pada sisi lateral melibatkan pelvis dengan satu simfisis pubis dan satu atau dua sakrum. Kembar memiliki 2, 3, atau 4 tangan dan 2 atau 3 kaki.



Gambar 3.5 Parapagus (Sumber: koleksi Tim Kembar Siam Rumah Sakit Dokter Soetomo-Fakultas Kedokteran Universitas Airlangga, 2006).

C. DORSAL UNION

Kembar menyatu pada bagian dorsal dari diskus embrionik primitif. Penyatuan pada bagian dorsolateral tidak melibatkan toraks atau abdominal.

1. Craniopagus

Kembar siam menyatu pada bagian mana pun dari kepala, kecuali wajah dan foramen magnum. Bagian dada dan abdomen tidak menyatu, namun kembar

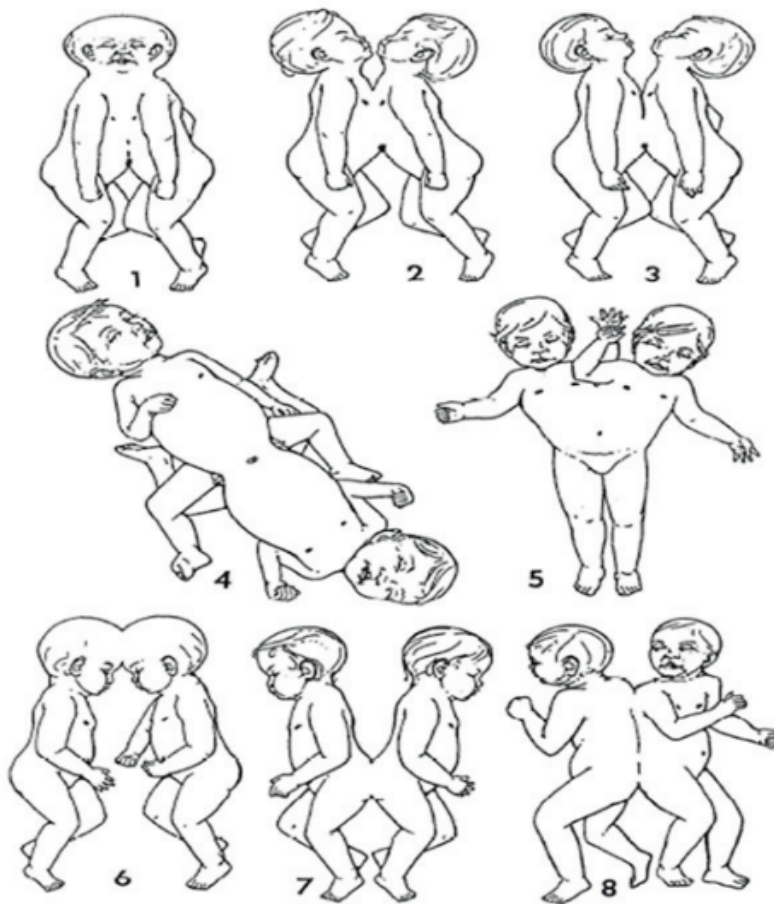
berbagi kranium, meninges, dan terkadang permukaan otak. Kembar memiliki empat tangan dan empat kaki.

2. *Pygopagus*

Kembar siam menyatu pada dorsal, berbagi sakrokoksigeal dan perianal, terkadang hingga korda spinalis. Biasanya mereka memiliki satu anus dan dua rektum, empat tangan, dan empat kaki.

3. *Rachipagus*

Kembar siam menyatu pada bagian dorsal di atas sakrum mungkin melibatkan oksiput dan bagian-bagian kolum vertebra yang berbeda.



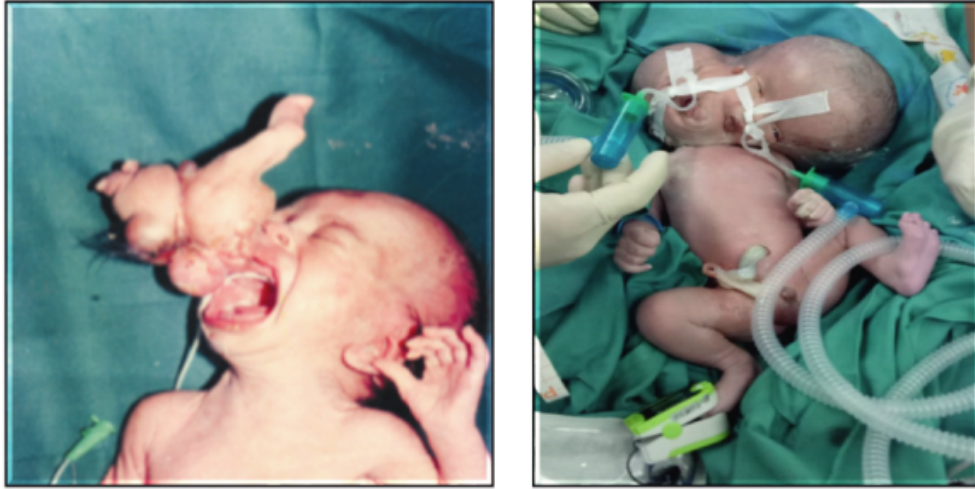Gambar 3.6 Klasifikasi kembar siam (Sumber: Spencer, 1996).

Kembar siam sering kali tidak bisa dikategorikan sesuai dengan kategori yang sudah ada sehingga BKS tersebut disebut sebagai atipikal, termasuk di sini adalah kembar siam parasitik (*heteropagus*) dan *intermediate* (Spencer, Orleans, dan Union, 1996). Kembar siam parasitik akibat kondisi di mana didapatkan salah satu dari kembarnya berhenti berkembang saat gestasi dan bergantung pada kembaran yang dominan sehingga bayi yang dominan mempunyai organ komplet, sedangkan bayi yang berhenti tumbuh tergantung bagian mana yang tetap tumbuh. Maka secara fisik terlihat bayi dengan kelebihan organ tubuh (Spencer, Orleans, dan Union, 1996). Bayi yang dominan disebut autositik, sedangkan yang tidak berkembang disebut parasitik karena sama sekali tidak fungsional (Spencer, Orleans, dan Union, 1996). BKS parasitik yang sering muncul adalah kembar siam parasitik vestigial, di mana terdapat satu individu dengan tambahan organ atau ekstremitas terkadang membuat peneliti ragu apakah itu merupakan suatu mutasi atau sebenarnya berasal dari individu lain (Spencer, Orleans, dan Union, 1996).

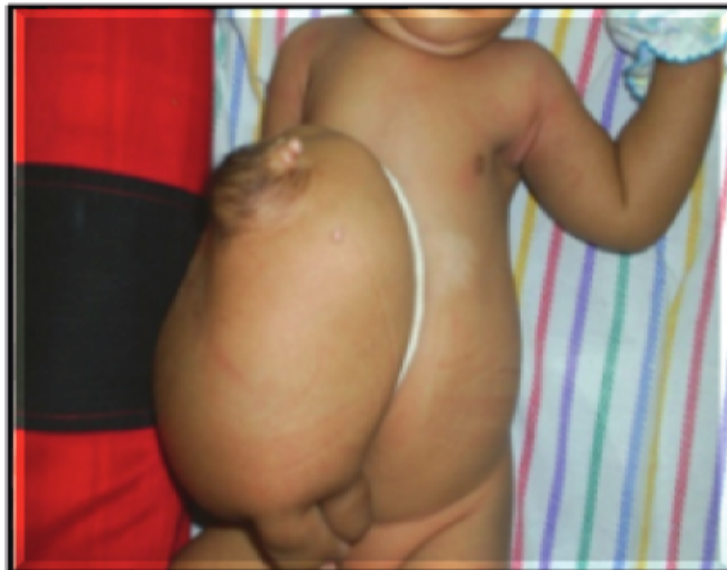Jenis lain yang umum dijumpai adalah parasitik epigastrik di mana terdapat terdapat bagian tubuh tidak lengkap dari kembar parasitik menempel ke abdomen kembar autositik, biasanya hanya berupa batang tubuh, kaki, atau kepala yang tidak sempurna (Spencer, Orleans, dan Union, 1996). *Craniopagus parasiticus* digunakan untuk menjelaskan kondisi di mana terdapat bayi autositik yang memiliki kepala parasitik menempel di kepalanya (Spencer, Orleans, dan Union, 1996). Kepala parasitik bisa juga memiliki tubuh namun tanpa organ yang fungsional (Spencer, Orleans, dan Union, 1996). *Fetus in fetu* merupakan jenis BKS parasitik di mana pada bayi autositik memiliki bayi parasitik di dalam tubuhnya, biasanya di abdomen (Spencer, Orleans, dan Union, 1996).

Di RSUD dr. Soetomo sejak tahun 1975 sampai Agustus 2019 sudah menangani 101 kasus BKS dengan beragam jenis/tipe dan rujukan dari hampir seluruh daerah di tanah air dengan faktor prognostik yang berbeda. Kasus-kasus tersebut kami tangani sesuai dengan prosedur yang telah kami tetapkan. Jenis/tipe kasus terbanyak yang ditangani di RSUD dr. Soetomo di antaranya ialah *thoracoabdominopagus* sebanyak 57 kasus (64,7%) diikuti dengan *parapagus* sebanyak 8 kasus (9,4%), *heteropagus* 6 kasus (7,1%), *abdominopagus* 5 kasus (5,9%), *pygopagus* 4 kasus (4,7%), *ischopagus* 4 kasus (4,7%), dan terakhir *omphalopagus* 3 kasus (3,5%) (Utariani, 2016; Harianto dkk., 2017). Dari keseluruhan kasus di atas,

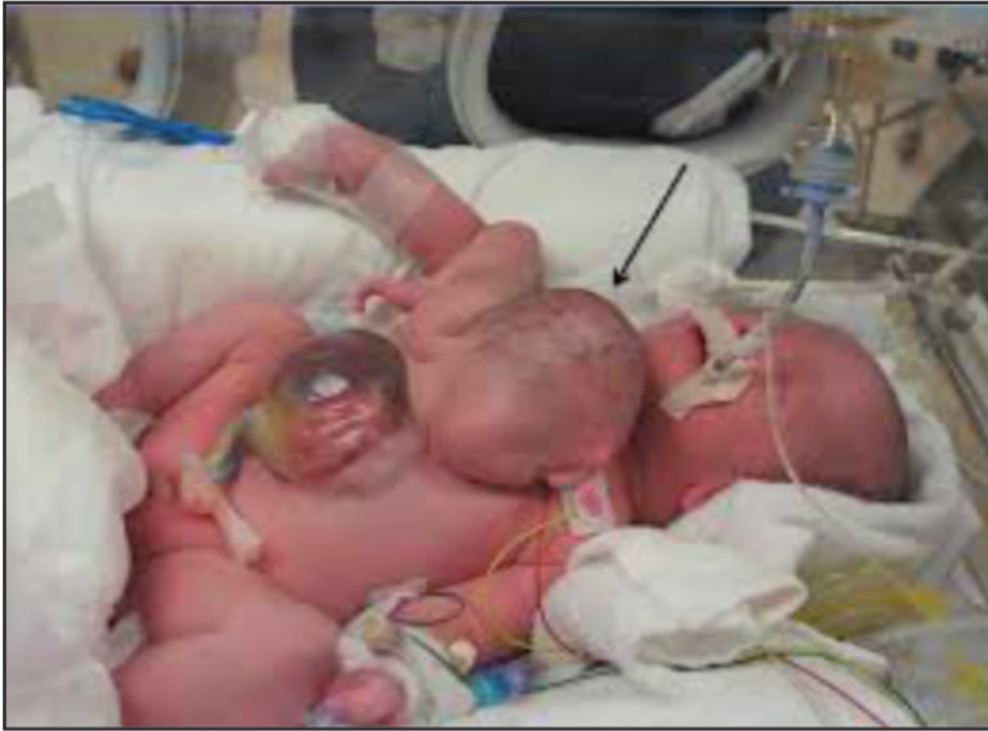thoracoabdominopagus memiliki angka survivalitas yang paling rendah, yaitu hanya 19 (34,5%) dari 55 kasus saja. Hal ini disebabkan karena kompleksitas kelainan jantung dan pembuluh darah yang dialami oleh bayi kembar siam *thoracoabdominopagus* tersebut (Harianto dkk., 2005, 2017).



Gambar 3.7 Kembar siam parasitik Craniopagus (Sumber: koleksi Tim Kembar Siam Rumah Sakit Dokter Soetomo-Fakultas Kedokteran Universitas Airlangga, 2005).



Gambar 3.8 Kembar Siam Parasitik Epigastrik (Sumber: koleksi Tim Kembar Siam Rumah Sakit Dokter Soetomo-Fakultas Kedokteran Universitas Airlangga, 2007).



Gambar 3.9 Kembar Siam Parasitik (Sumber: koleksi Tim Kembar Siam Rumah Sakit Dokter Soetomo-Fakultas Kedokteran Universitas Airlangga, 2005).

Penatalaksanaan Perioperatif

Penatalaksanaan perioperatif dimulai sejak dideteksi adanya BKS baik saat *in utero*, proses kelahiran, periode *neonatus*, stabilisasi, optimalisasi, diagnostik, separasi, pascaseparasi, sampai rehabilitasi. Profesi anestesi secara umum sudah terlibat pada semua tahapan tersebut secara khusus sejak saat preoperatif dan postoperatif. Kemajuan dalam bidang anestesi pediatrik dan perawatan intensif yang terus berkembang menyebabkan perkembangan dalam pengelolaan malformasi kongenital berat pada *neonatus* dan bayi menjadi hal yang memungkinkan. Salah satunya ialah penanganan kasus BKS. Dalam pengelolaannya, BKS haruslah diperlakukan sebagai dua individu yang berbeda sekalipun ada bagian organ tubuhnya yang menempel (Kobylarz, 2014b).

Orang tua BKS sudah mulai disiapkan secara psikologis dalam perencanaan proses persalinan. BKS hendaknya dimonitor serta dideteksi secara dini kemungkinan adanya gangguan perkembangan pada janin selama periode antenatal. BKS yang dimonitor sejak *in utero* dan dinyatakan bisa bertahan hidup serta dapat dipisahkan maka proses persalinannya harus dilakukan di rumah sakit tipe A atau B sehingga penanganan dini bisa dilaksanakan dengan baik. *Neonatus* yang dilahirkan dapat dilakukan proses diagnostik sejak awal untuk deteksi dini adanya kelainan bawaan berat, organ tubuh yang menyatu, dan hendaknya dilakukan pemeriksaan secara sederhana dan *noninvasive* sesuai dengan indikasi saat itu. Hal penting yang harus selalu diingat bahwa kembar siam merupakan gangguan perkembangan yang bersifat kompleks, sukar untuk didiagnosis secara akurat sekalipun menggunakan

alat diagnostik terbaru dan hanya dapat diverifikasi pada saat operasi telah dilakukan (Chelliah dkk., 2012).

A. KATEGORI PEMBEDAHAN PEMISAHAN BAYI KEMBAR SIAM

1. Elektif (Terencana)

Bayi kembar siam yang diindikasikan dilakukan operasi pemisahan secara elektif adalah apabila kedua bayi tidak mempunyai masalah medis yang serius atau bila salah satu bayi mempunyai kelainan yang kompleks atau potensial mengancam jiwa namun masih bisa dipertahankan, tindakan pembedahan akan dilaksanakan secara terencana sesuai kriteria pemisahan yang sudah disepakati atau distandardisasi oleh tim pada waktu yang sudah ditentukan (Greenberg, Frankville, dan Hilfiker, 2001; Constant, 2004; Chalam, 2009).

2. Urgent

Bayi kembar siam yang diindikasikan dilakukan operasi pemisahan secara *urgent* adalah apabila dalam perjalanannya salah satu bayi memburuk, namun masih dapat dipertahankan hidup dan tidak terlalu memengaruhi keadaan bayi lainnya di mana tindakan pembedahannya masih bisa ditunda sampai beberapa saat. Maka dalam hitungan hari tim BKS seperti yang dilakukan oleh TKSRSDS-FK UA akan berusaha mengoptimalkan kondisi bayi agar laik operasi serta mempersiapkan tim dan penunjang lainnya yang dibutuhkan untuk melakukan operasi secara *urgent* (Utariani, 2016; Utariani dan Alvin, 2019).-

3. Emergency

Bila salah satu kembar siam tidak dapat (tidak bisa) bertahan hidup maka prosedur pemisahan harus dilakukan secara darurat saat itu juga untuk menyelamatkan bayi yang lain. Pada beberapa kasus, seperti adanya kerusakan pada *shared organ* (tersering lever), adanya gangguan sirkulasi, dan sepsis maka manajemen anestesi dibutuhkan untuk operasi *emergency* (Kobylarz, 2014b).

Kelangsungan hidup bayi kembar siam sangat ditentukan oleh kondisi *premorbid*, kemungkinan untuk bisa dilakukan pemisahan atau tidak, serta keinginan orang tua untuk menerima atau menolak prosedur pemisahan (Yaxiong dkk., 1985; Constant, 2004).

B. TAHAPAN PERIOPERATIF

Bayi kembar siam dalam tahapan perioperatif diusahakan kondisinya tetap optimal. Kondisi kesehatan bayi kembar siam (tanpa cedera perioperatif dan *defect* tambahan lainnya) pada fase awal kehidupan pada umumnya cenderung stabil dan baik. Oleh karena itu, fokus terapi pada fase awal hanyalah mencukupi kebutuhan nutrisi dan perawatan standar untuk *neonatus*. BKS yang direncanakan untuk dilakukan operasi pemisahan membutuhkan berbagai prosedur persiapan operasi yang dilakukan secara berulang kali, seperti anestesi umum atau sedasi untuk keperluan pemeriksaan diagnostik, terapi komplikasi pada sistem gastrointestinal dan urogenital, atau insersi dari kateter intravena, serta pemberian volume cairan *expander*.

1. Praoperatif

38

Pada penatalaksanaan operasi pemisahan BKS ada beberapa tahapan yang harus dilalui antara lain tahap resusitasi, stabilisasi, diagnostik, dan definitif (Utariani, 2009, 2016; Utariani dan Alvin, 2019).

a. Tahap resusitasi

Bayi kembar siam memiliki risiko tinggi dalam setiap tahapan penanganannya mulai saat kelahiran, fase *neonatus*, resusitasi, stabilisasi, optimalisasi, sampai operasi dan pascaoperasinya. Terlebih BKS yang lahir di luar dan akan dirujuk ke pusat rujukan akan membutuhkan transportasi yang memadai. Sebelum transportasi dilakukan BKS harus mendapatkan resusitasi dan stabilisasi terlebih dahulu dari daerah asalnya.

Tahap resusitasi biasanya dilakukan di tempat pelayanan kesehatan di mana BKS dilahirkan. Staf medis setempat berkonsultasi ke TKSRSDS-FK UA dan berdasarkan data medis yang ada tim akan membuat penilaian awal mengenai jenis kembar dempetnya, kemampuan BKS untuk *survive*, adakah kelainan yang mengancam nyawa, serta memberikan nasihat mengenai teknik resusitasi dan *monitoring*-nya. Tahap ini biasanya dimulai saat ada laporan BKS yang baru lahir dari suatu tempat pelayanan kesehatan atau RS dengan fasilitas pelayanannya kurang. Tim BKS di RS pusat rujukan sebaiknya memberikan arahan tentang langkah-langkah yang harus dilakukan saat merujuk bila BKS telah stabil dan

transportable, antara lain meliputi: 1) menjaga suhu tubuh bayi tetap hangat, 2) memberikan bantuan oksigen sampai memasang pipa trakea bila bayi mengalami depresi pernapasan berat, 3) optimalisasi sistem sirkulasi terlebih dahulu, dan 4) memastikan akses IV berjalan lancar sebelum dirujuk.

Transportasi medis bayi kembar siam dapat dilakukan melalui jalan darat menggunakan ambulans gawat darurat atau transportasi medik udara dengan pesawat komersial. Pada transportasi menggunakan pesawat komersial harus diperhatikan faktor keselamatan penerbangan. Koordinasi dengan maskapai terkait kebutuhan oksigen, penyiapan inkubator transpor di dalam pesawat, manajemen *monitoring vital sign*, dan rencana resusitasi yang mungkin harus dilakukan selama penerbangan. Pengaruh perbedaan tekanan udara juga harus mendapatkan perhatian khusus selama transportasi medik udara. Bayi dengan komorbid infeksi paru atau kelainan jantung dapat mengalami hipoksia berat selama penerbangan akibat perbedaan tekanan oksigen di ketinggian jelajah pesawat.

Tindakan resusitasi kardiopulmonar merupakan bagian penting dan berisiko dalam penanganan awal BKS. Hal ini terjadi terutama apabila lokasi perlekatan BKS berada pada regio toraks dan abdomen. Oleh karena adanya kelainan struktur anatomi pada dinding dada, menyebabkan kompresi dada menjadi sulit untuk dilakukan dan berisiko tinggi menyebabkan kerusakan pada usus dan lever (Kobylarz, 2014b).

b. Tahap Stabilisasi

Tahap stabilisasi dilakukan setelah tahap resusitasi berakhir dilanjutkan dengan pemeriksaan fisik dan penunjang noninvasif untuk identifikasi dan mencari organ internal yang terlibat. Setelah semua informasi terkumpul, barulah disusun langkah dan strategi perawatan baik jangka pendek dan menengah yang rasional. Jika kondisi bayi tetap stabil maka disarankan untuk dilakukan perujukan bayi ke fasilitas yang lebih lengkap atau apabila fasilitas rumah sakit mampu melakukan operasi pemisahan maka disarankan untuk segera membentuk tim medis yang berisikan anggota dari berbagai disiplin ilmu yang diperlukan dalam tiap tahap pemisahan bayi (Utariani, 2009).

c. Tahap Diagnostik

Tahap diagnostik bertujuan mencari lebih detail masalah-masalah yang terkait dengan kelainan anatomi dan fisiologi. Pada tahap ini dilakukan pemeriksaan penunjang yang lebih detail dan akurat untuk memperjelas adanya kelainan struktur anatomis dengan sarana *imaging* meliputi radiologis, *ultrasound*, *CT scan*, MRI, ekokardiografi, arteriografi, dan metode *imaging* lainnya sesuai kelainan anatomi yang dicurigai. Gambaran radiologis yang akurat sangat menunjang penentuan tindakan selanjutnya. Dengan informasi yang dikumpulkan dari hasil *imaging* yang akurat akan mempermudah pengambilan keputusan tim bedah dan anestesi dalam menentukan langkah dan persiapan pre dan perioperatifnya sehingga dapat menghasilkan *outcome* operasi yang lebih baik (Kingston dkk., 2013). Pemeriksaan laboratorium dilakukan untuk mengetahui fungsi organ dan kemungkinan kelainan metabolisme yang terjadi. Untuk pemeriksaan kromosom dilakukan sesuai dengan indikasi.

1) Teknik Sedasi

Teknik anestesi meliputi sedasi untuk kepentingan diagnostik hingga tindakan anestesi umum. Tindakan anestesi ini sudah dimulai sejak proses diagnostik hingga prosedur preseparasi, separasi, sampai pascaseparasi. Tindakan anestesi yang dikerjakan tergantung dengan kebutuhannya. Untuk proses pemeriksaan diagnostik dan prosedur preseparasi, teknik *monitoring* noninvasif yang menjadi pilihan. Dalam melakukan pemilihan metode anestesi sangat disarankan menggunakan obat yang waktu paruhnya singkat sehingga pasien dapat segera dibangunkan pascaproses diagnostik.

Sedasi dan anestesi sering kali diperlukan pada saat dilakukan tes diagnostik untuk mengevaluasi struktur anatomi bayi kembar siam secara komprehensif. Pemilihan teknik sedasi atau anestesi sebaiknya mempertimbangkan pada faktor-faktor berikut (Utariani, 2009, 2016).

1. Usia dan ukuran kembar siam.
2. Tempat dan kompleksitas hubungannya kembar siam.
3. Anatomi jalan napas kembar siam.
4. Area dilakukannya prosedur.
5. Aksesibilitas untuk *monitoring* kembar siam.
6. Tingkat rasa sakit yang disebabkan oleh prosedur.

7. Panjang waktu yang dibutuhkan untuk prosedur.
8. Ketersediaan dan kesulitan dari tindakan pemasangan kateter intravena.

Pada tindakan sedasi atau anestesi pasien harus dipuasakan, premedikasi berupa sukrosa pada dot, *swaddling*, *chloral hydrate*, *trimeprazine* (dengan atau tanpa droperidol), dan midazolam (Thomas dan Lopez, 2004). Obat-obatan anestesi dan sedatif yang umumnya digunakan ialah propofol, ketamine, fentanyl, *dexmedetomidine*, selain itu obat-obatan anestesi inhalasi juga dapat menjadi pilihan. Harus diantisipasi bahwa pada pemberian obat sedasi pada salah satu bayi akan memberikan efek sedasi pada bayi yang lain. Bayi yang memiliki komorbid lebih berat dapat mengalami depresi meskipun obat sedasi diberikan pada bayi kembarannya yang tidak memiliki komorbid. Selama prosedur sedasi dan anestesi berlangsung dibutuhkan minimal dua ahli anestesi pediatrik untuk investigasi awal dan *me-monitoring* serta telah siap bila situasi berubah menjadi darurat. Anestesi umum dengan intubasi pipa trakea menjadi metode paling aman dan pilihan pada bayi kembar siam untuk memastikan kontrol jalan napas selama prosedur MRI berlangsung. Penggunaan sungkup laring atau *Laryngeal Mask Airway* (LMA) bukan merupakan metode pilihan untuk mengamankan jalan napas pada pasien BKS. Hal ini disebabkan tingginya angka komplikasi yang mungkin terjadi saat prosedur diagnostik dilakukan sehingga tindakan penyelamatan yang lebih akan dibutuhkan (Shank, Manohar, dan Schmidt, 2005).

Pada bayi kembar siam yang direncanakan untuk dilakukan operasi pemisahan sering kali membutuhkan berbagai prosedur persiapan operasi yang dilakukan secara berulang kali, seperti anestesi umum atau sedasi untuk keperluan pemeriksaan diagnostik, terapi komplikasi pada sistem gastrointestinal dan urogenital, atau insersi dari kateter intravena, serta pemberian volume cairan *expander*. Pada beberapa kasus BKS, seperti adanya kerusakan pada *shared organ* (tersering lever), adanya gangguan sirkulasi, apabila mengalami gangguan fungsi organ dan sepsis maka tindakan anestesi dibutuhkan untuk operasi *emergency* (Kobylarz, 2014b).

d. Tahap Definitif

Tahap definitif, yaitu operasi pemisahan merupakan langkah paling menentukan dan biasanya dilakukan setelah melalui tahap diagnostik. Keputusan

mengenai apakah BKS ini bisa dipisahkan atau tetap dipertahankan bersatu harus sudah ditentukan dalam tahap ini. Tim sering dihadapkan pada keputusan yang dilematis pada tahap ini. Pemisahan kembar siam merupakan salah satu hal yang sangat rumit dan keputusan untuk pemisahan hanya dilakukan setelah mempertimbangkan dari segala aspek baik fisik, etika, dan dampak psikologis akibat pemisahan. Keputusan ini memerlukan pendekatan tim secara multidisiplin dengan melibatkan semua anggota tim medis. Proses pengambilan keputusan sering kali memerlukan beberapa pertemuan sampai didapatkan keputusan bulat dan menjadi tanggung jawab bersama.

Orang tua pasien juga sangat diperlukan dan dilibatkan dalam pengambilan keputusan di tahap ini. Konseling psikososial orang tua perlu dilakukan terutama bila ada kemungkinan menunda atau tidak melakukan separasi karena ternyata ditemukan bahwa jantung BKS tunggal, hati menyatu secara luas, atau adanya anomali lain sehingga proses pemisahan bisa berdampak buruk bagi satu bayi maupun kedua bayi. Pada kasus BKS yang berisiko tinggi ini pilihan medis yang diambil adalah berdasarkan keputusan yang dibuat sendiri oleh orang tua.

Beberapa ahli berdasarkan pengalamannya merekomendasikan untuk pelaksanaan operasi pemisahan pada BKS sebaiknya tidak dilakukan selama periode *neonatus*, kecuali dalam situasi *urgent-emergency*. TKRSDS-FKUA dengan pengalaman yang ada menunjukkan bahwa penundaan operasi pemisahan pada bayi kembar siam hingga beberapa bulan memiliki peningkatan peluang angka keberhasilan operasi yang lebih baik, namun hal yang perlu diperhatikan ialah penundaan operasi pemisahan yang terlalu lama berisiko meningkatkan masalah baik secara fisiologi dan psikologi (Ibinaiye dkk., 2013) serta peningkatan komplikasi dan biaya yang dapat terjadi.

Bayi kembar siam yang akan menjalani pemisahan harus sudah diperhitungkan di mana pembagian organ dilakukan secara proporsional sehingga kedua bayi memiliki peluang untuk dapat hidup secara mandiri. Pemisahan BKS yang mengalami kelainan dengan organ menyatu yang tidak memungkinkan untuk dibagi di mana organ tersebut hanya bisa diterima oleh salah satu bayi, sedangkan bayi satunya tidak mendapatkan bagian organ tersebut dan mengalami disabilitas harus diputuskan oleh orang tua dengan disaksikan oleh ahli hukum dengan berita acara sesuai hukum yang berlaku. Segala keputusan yang berkaitan dengan operasi

bayi kembar siam harus selalu dipertimbangkan berdasarkan fakta bahwa operasi tersebut berkaitan dengan nyawa dua individu yang sama-sama berharga (Kobylarz, 2014b) dan dibuat berita acara sesuai dengan pertimbangan hukum.

Bayi kembar siam yang tidak terdiagnosis lebih awal saat intrauterin dan dilahirkan lewat persalinan spontan berpotensi mengalami cedera yang berat pada salah satu bayi. Cedera yang terjadi pada fase perinatal sering kali menimbulkan kondisi yang mengancam nyawa untuk ibu dan bayinya serta membutuhkan dilakukannya operasi pemisahan *emergency* dengan risiko kegagalan yang tinggi (Kobylarz, 2014b).

2. Perencanaan dan Latihan ⁴⁷

Perencanaan dan latihan sangat membutuhkan kerja sama tim dan komunikasi yang baik. Pemisahan BKS membutuhkan dua tim anestesi. Satu tim untuk satu anak, masing-masing anak diberi label warna berbeda. Setiap anak memerlukan tim yang terdiri dari seorang dokter anestesi, peralatan anestesi, *monitoring*, obat-obatan, maupun tim perawat anestesi. *Monitoring* yang cermat dan detail serta kewaspadaan yang tinggi saat operasi pemisahan sangat diperlukan sehingga daftar perencanaan semua komponen yang diperlukan sebelum operasi dilaksanakan perlu dibuat.

Perencanaan yang dibuat harus meliputi proses penerimaan di ruangan saat serah terima hingga periode pascaoperasi di unit perawatan intensif (ICU).



Gambar 4.1 Latihan dan kerja sama tim medis (Sumber: koleksi Tim Kembar Siam Rumah Sakit Dokter Soetomo-Fakultas Kedokteran Universitas Airlangga, 2011-2015).

Pada tahap perencanaan, setiap anggota tim medis baik dokter bedah (terdiri dari beberapa disiplin ilmu bedah), tim anestesi, keperawatan, *intensivist*, staf pendukung ruang operasi, dan staf medis penunjang lainnya harus menyampaikan teknik/tindakan yang direncanakan. Tim inti yang terlibat langsung pada operasi pemisahan bisa sampai mencapai 40–50 personel.

Rencana pascabedah pun perlu ditentukan sebelumnya termasuk lokasi perawatan, *intensivists* yang bertanggung jawab, dan tim keperawatan di ruang ICU. Pada pemisahan BKS secara elektif dan *urgent*, tahap pelatihan dapat dilakukan dalam 2 tahap, yaitu gladi kotor dan gladi bersih (2 hari sebelum operasi). Pada tahap ini proses latihan bisa menggunakan model boneka. Satu hari sebelum operasi merupakan momen penting di mana tim medis harus memeriksa semua persiapan operasi dan mempersiapkan penandatanganan *informed consent*.

Perencanaan harus detail dan tinjauan operasi yang berulang oleh semua dokter spesialis yang terlibat merupakan langkah prosedur yang sangat penting untuk tim pembedahan dan anestesi. Manajemen anestesi sebelum operasi pemisahan bayi kembar siam direncanakan berdasarkan pada data yang didapat dari pemeriksaan diagnostik yang telah dilakukan. Pemeriksaan diagnostik sebelum operasi membantu dokter anestesi dalam menentukan urutan dalam induksi serta jenis obat anestesi apa yang akan digunakan untuk induksi dan *maintenance* anestesi umum.

Proses pemisahan bayi kembar siam yang dapat berlangsung dalam belasan jam membutuhkan *monitoring* yang detail dan akurat. Oleh karena itu, pemeriksaan laboratorium harus direncanakan dan harus dilakukan setiap 1–2 jam. Bayi kembar siam yang tidak dapat dilakukan prosedur pembedahan oleh karena kelainan struktur anatomi dan fisiologi yang berat haruslah mendapatkan perawatan dan



Gambar 4.2 Penandatanganan informed consent oleh orang tua, tim medis, dan media (Sumber: koleksi Tim Kembar Siam Rumah Sakit Dokter Soetomo-Fakultas Kedokteran Universitas Airlangga, 2011).

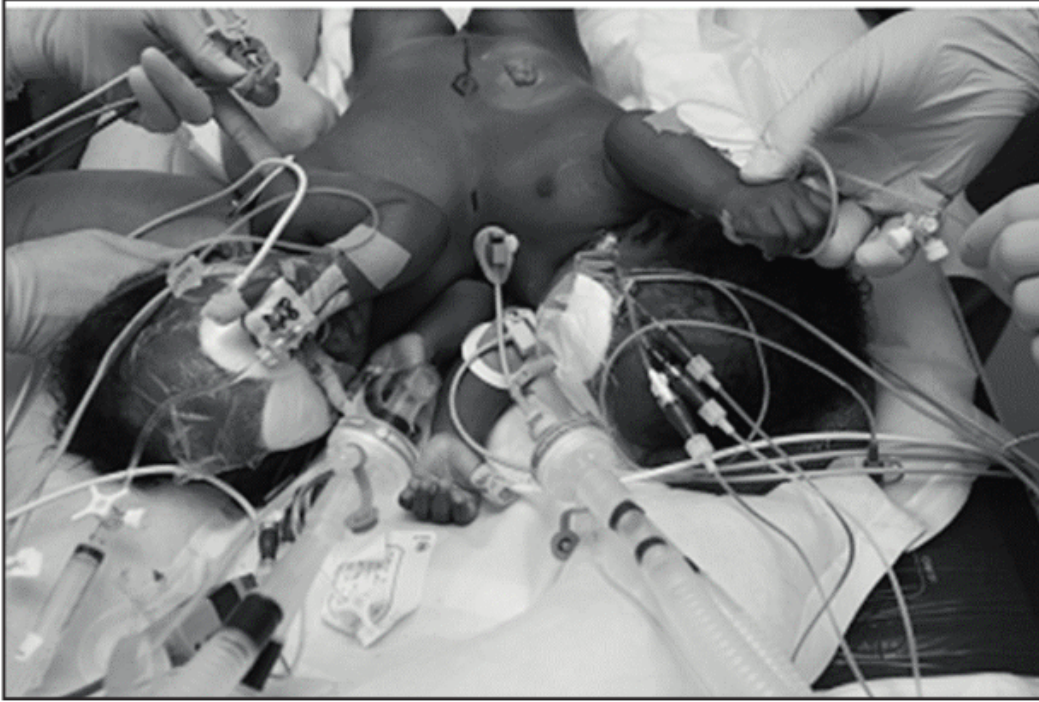
terapi di ICU terlebih dahulu sesuai dengan hukum dan aturan yang berlaku di rumah sakit tersebut.

3. Intraoperatif

Pada fase intraoperatif, beberapa masalah dapat timbul berhubungan dengan banyaknya jumlah personel yang ada di ruang operasi. Oleh karena itu, beberapa klinisi menyarankan untuk melakukan operasi tersebut pada hari libur sehingga dapat mengurangi jumlah yang ada pada ruang operasi. Gladi bersih sebelum operasi sebaiknya juga dilakukan di dalam ruang operasi. Hal ini bertujuan agar operator utama dapat menentukan peran masing-masing personel dan spesialis yang terlibat dalam operasi pemisahan. Hipotermia adalah masalah serius lain yang harus diperhatikan. Hipotermia yang terjadi selama operasi pemisahan memiliki korelasi yang kuat dengan luas luka operasi. Luas luka operasi berpotensi meningkatkan kehilangan panas tubuh melalui penguapan, radiasi, dan konveksi. Oleh karena itu, harus dilakukan tindakan pencegahan dengan mengatur suhu semua benda yang menempel pada tubuh, cairan yang masuk, selimut, dan lain sebagainya selalu dalam kondisi hangat. Selain itu, pengaturan suhu kamar operasi dipertahankan berada pada rentang suhu sekitar 25°C. Banyak klinisi yang menekankan pentingnya menjaga suhu tubuh anak tetap normotermia selama operasi pemisahan sebagai salah satu faktor penting penentu hasil akhir operasi.

Pada BKS *thoraco abdomino phagus*, di mana kedua bayi kembar siam berada pada posisi yang saling berhadapan maka patensi jalan napas atas selama induksi anestesi umum menggunakan masker wajah akan susah dilakukan. Visualisasi laring juga sulit sehingga untuk melakukan intubasi akan menjadi jauh lebih sukar. Upaya merotasi kepala anak dari posisi lateral mendekati posisi *sagittal* guna memfasilitasi intubasi juga akan berdampak pada perubahan bentuk dari jalan napas atas.

Beberapa klinisi juga berpendapat bahwa semakin besar usia bayi kembar siam tersebut maka akan menyebabkan terbentuknya *cervical lordosis* yang semakin berat dan gangguan pertumbuhan pada tulang mandibular di mana kedua hal ini akan mempersulit proses intubasi. Setelah dilakukan intubasi, fiksasi *endotracheal tube* harus kuat dan aman karena operasi lama dan sering kali membutuhkan banyak perubahan posisi pada kedua bayi yang akan berdampak pada meningkatnya risiko dislokasi dan terlepasnya *endotracheal tube*. *Endotracheal tube* yang terlepas saat



Gambar 4.3 Orientasi anestesi bayi kembar siam thoracophagus pada operasi pemisahan (Sumber: koleksi Tim Kembar Siam Rumah Sakit Dokter Soetomo-Fakultas Kedokteran Universitas Airlangga, 2010).

operasi merupakan suatu keadaan yang mengancam nyawa kedua bayi kembar tersebut. Langkah terbaik untuk mencegah terjadinya dislokasi atau terlepasnya *endotracheal tube* selama operasi ialah dengan melakukan intubasi melalui hidung disertai dengan fiksasi *tube* serta *monitoring* yang baik (Kobylarz, 2014b).

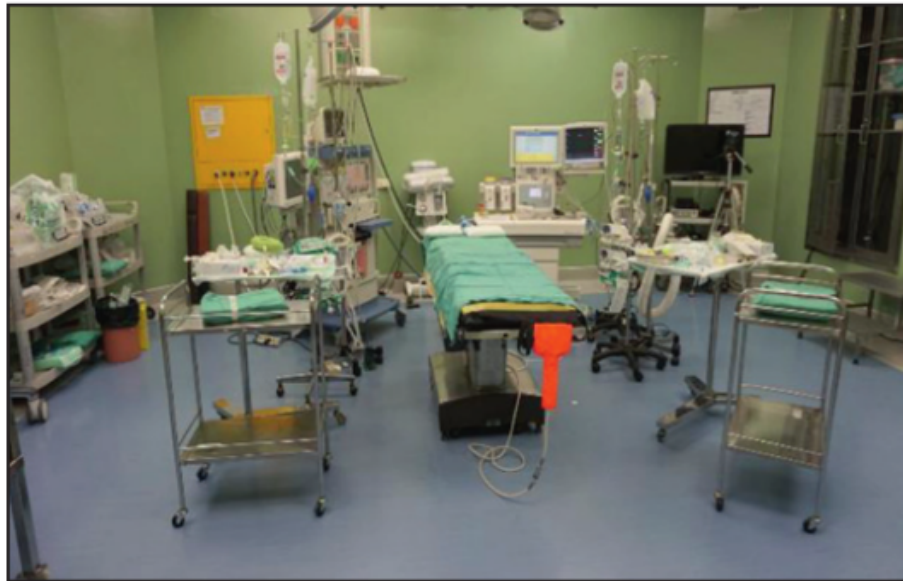Metode induksi yang disarankan ialah dengan menggunakan inhalasi sevofluran. BKS yang tidak didapatkan kesulitan dalam menjaga patensi jalan napas, metode induksi melalui anestesi intravena dapat menjadi pilihan. *Maintenance* anestesi selama operasi dapat dilakukan menggunakan kombinasi anestesi inhalasi dan pemberian dosis opioid secara fraksional ataupun dengan pemberian anestesi intravena. Pemilihan metode ini disesuaikan dengan pengalaman dan preferensi dari tiap dokter anestesi yang melakukan. Pemilihan obat untuk relaksan otot bergaris pada anestesi pediatrik umumnya menggunakan rokuronium, vekuronium, atau atrakurium. Pada sebagian besar kasus, operasi pemisahan membutuhkan waktu yang lama sehingga penggunaan pankuronium lebih disukai. Obat-

obatan perioperatif lain, seperti antibiotik profilaksis dipilih berdasarkan dengan rekomendasi dari rumah sakit setempat (Kobylarz, 2014b).

Pada kasus BKS *thoraco abdomino phagus*, seorang dokter anestesi harus mempertimbangkan kemungkinan adanya *shared circulation*. Hal ini menjadi penting terutama berkaitan dengan penggunaan obat induksi dan *maintenance* melalui jalur intravena. Selain itu, adanya *shared circulation* juga berhubungan dengan adanya perbedaan kecepatan perkembangan antara kedua janin setelah proses kelahiran oleh karena adanya perbedaan laju metabolisme (Ibinaie dkk., 2013).

a. Tahapan Anestesi

Tahapan anestesi serta manajemen anestesi selama operasi pemisahan memiliki tahapan yang lebih kompleks, yaitu meliputi tahap persiapan anestesi pada bayi kembar siam sebelum dilakukan operasi. Tahapan anestesi terdiri atas induksi anestesi umum, intubasi, pemasangan akses intravena perifer maupun sentral, pemasangan akses arteri, penempatan posisi pasien di meja operasi, dan langkah



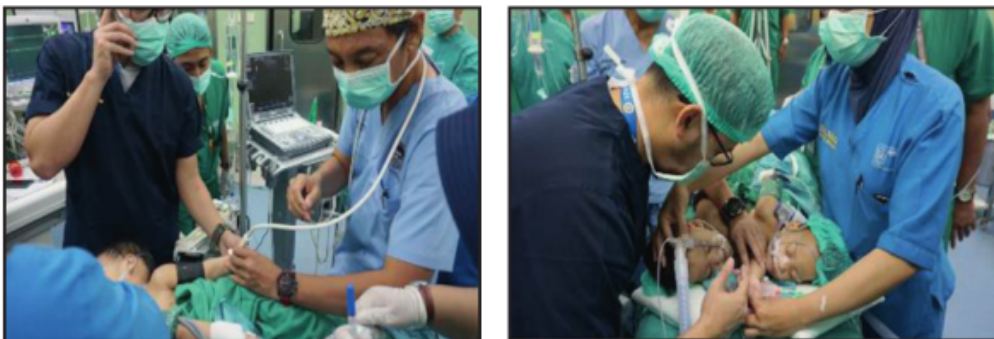
Gambar 4.4 Persiapan ruang operasi pada pemisahan bayi kembar siam (Sumber: koleksi Tim Kembar Siam Rumah Sakit Dokter Soetomo-Fakultas Kedokteran Universitas Airlangga, 2017).

perlindungan pasien dari hipotermia (Utariani, 2016). Persiapan tahap pertama ini membutuhkan waktu yang cukup panjang dan dapat menghabiskan beberapa jam (Kobylarz, 2014b).

Prosedur anestesi untuk diagnosis dan pemisahan selalu dilakukan oleh dua tim anestesi yang berbeda. Ruang operasi harus dilengkapi dengan dua alat bantu napas dan monitor. Sebelum dilakukan inisiasi dari anestesi dokter harus menentukan bayi mana yang akan dianestesi terlebih dahulu (berdasarkan posisi dan kondisi salah satu bayi) serta metode induksi anestesi dan intubasi apa yang akan digunakan. Berdasarkan pengalaman, induksi sebaiknya dilakukan pada bayi yang lebih mudah dan lebih sehat terlebih dahulu.

1) Tahap Pemasangan Monitor

Tahap pemasangan monitor berperan penting untuk meningkatkan keamanan pasien selama operasi pemisahan bayi kembar siam. Semua bentuk *monitoring* mulai cairan infus, sirkuit pernapasan, obat-obatan, elektrokardiografi (EKG), NIBP/IBP, CO₂, SaO₂, stetoskop *precordial* (bila memungkinkan), dan termometer sentral akan diberi kode warna yang berbeda untuk masing-masing bayi. Penggunaan kode warna ini akan mempermudah dalam membedakan kedua bayi kembar selama operasi dan mengurangi terjadinya kesalahan. Sebagian besar operasi pemisahan membutuhkan beberapa perubahan posisi selama di meja operasi. Oleh karena



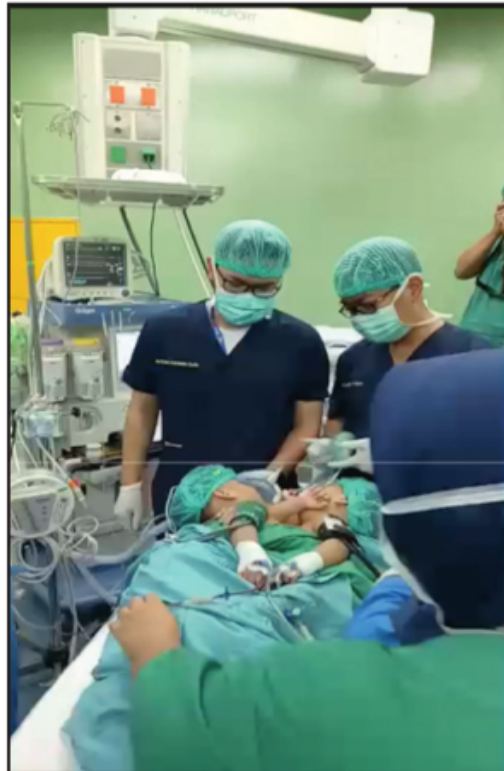Gambar 4.5 Pemasangan alat monitor dan akses vaskular (Sumber: koleksi Tim Kembar Siam Rumah Sakit Dokter Soetomo-Fakultas Kedokteran Universitas Airlangga, 2019).

itu, diperlukan kecermatan dan kehati-hatian yang ekstra dalam mempertahankan patensi jalan napas (Kobylarz, 2014b).

Identifikasi adanya “sirkulasi silang” antara bayi bisa dikonfirmasi pada saat prainduksi anestesi di mana saat diberikan *sulfate atropine* atau *muscle relaxant* pada satu bayi maka bisa dilihat pengaruhnya terhadap bayi yang lain. Untuk mencegah hipotermia, maka matras penghangat, infus hangat, selimut hangat, dilakukan pengaturan temperatur kamar operasi sekitar 25°C (Zhong dkk., 2013; Harianto dkk., 2017).

2) Tahap Induksi dan Intubasi

Pada tahap induksi dan intubasi, upaya untuk mempermudah intubasi pada bayi kembar dempet dada abdomen dengan cara memegang satu bayi di atas bayi yang lain bisa menjadi “kesalahan fatal” karena pada posisi ini bayi yang di posisi



Gambar 4.6 Tahap induksi pemisahan bayi kembar siam (Sumber: koleksi Tim Kembar Siam Rumah Sakit Dokter Soetomo-Fakultas Kedokteran Universitas Airlangga, 2019).

atas dapat menjadi pucat dan apnea, sedangkan kondisi bayi yang di bawah dapat memburuk dengan cepat akibat terjadinya perpindahan cairan yang berlebihan karena dampak gravitasi dari bayi yang di atasnya. Dari pengalaman kami, sebaiknya bayi dilakukan intubasi pada posisi agak miring dengan menggunakan bantuan bantal pada salah satu sisi bayi sehingga diperoleh posisi yang cukup ideal untuk melakukan intubasi pada bayi yang lainnya. *Laryngoscope* yang digunakan sebaiknya dengan gagang pendek.

Induksi dimulai dengan menggunakan insuflasi sevofluran pada kedua bayi. Setelah cukup dalam, selanjutnya dipasang kateter IV dengan kanula ukuran 20 G pada punggung tangan kanan di kembar A dan tangan kiri dari kembar B agar memudahkan pengambilan sampel darah untuk *cross match*. Pasang *microburet* (100 cc) atau gunakan *infusion pump* untuk rumatan dan gunakan saline normal yang sudah hangat.

50 Intubasi dilakukan secara bergantian. Diawali dengan pemberian *sulfas atropine* 0,02 mg/kg IV, fentanyl 0,1 mcg/kg, dengan atau tanpa *Neuromuscular Blocking Agents* (NMBA) sebelum intubasi. ETT difiksasi dengan plester dan NG tube dipasang. Selanjutnya, dilakukan pemasangan pemasangan *arterial line* untuk mengukur tekanan arterial dan kateter vena sentral untuk *monitoring* hemodinamik secara kontinu. *Monitoring* temperatur sentral dilakukan dengan memasang *probe* di nasofaring. Kateter urine dipasang secara aseptis setelah disinfeksi dan *drapping*.

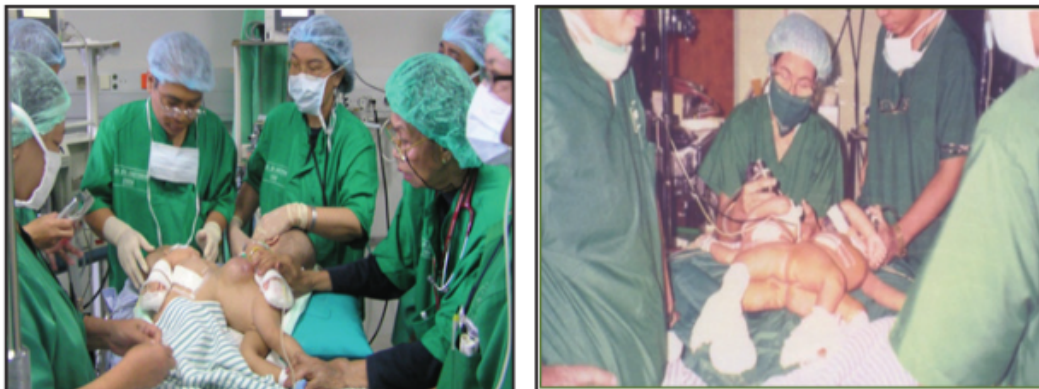Setelah induksi anestesi perlu diambil sampel darah untuk mendapatkan data awal kadar hemoglobin/hematokrit, analisis gas darah, dan laktat sebagai dasar terapi cairan dan transfusi selama periode intraoperatif.

3) Tahap Pemeliharaan

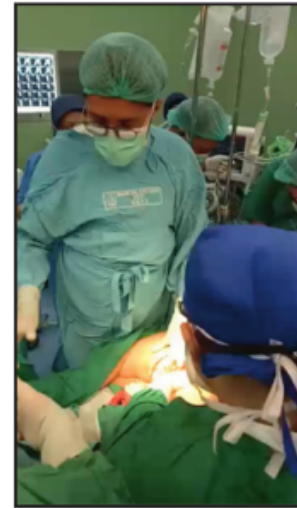
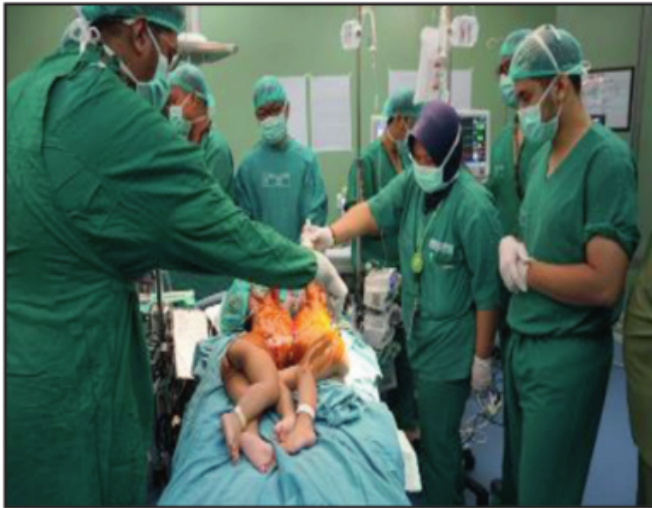Pada tahap Pemeliharaan anestesi pediatrik, pengukuran dan pemberian dosis obat harus dilakukan dengan hati-hati dan berpedoman pada berat badan akurat dari anak. Selama prosedur anestesi, masing-masing bayi kembar siam akan mendapatkan setengah dari dosis obat dan cairan yang dihitung berdasarkan pada gabungan berat badan mereka. Setelah bayi terpisah, pemberian dosis obat dan cairan juga berubah sesuai dengan perhitungan berat badan mereka masing-masing saat pengukuran sebelum masuk ICU (Kobylarz, 2014b).

Perkiraan jumlah kehilangan darah selama operasi pada kasus bayi kembar siam sangatlah sukar. Hal ini disebabkan karena saat masih Dempet, jumlah dan asal perdarahan tidak bisa diketahui sehingga cara termudah yang dapat dilakukan ialah dari darah yang keluar saat itu kemudian dibagi dua kemudian setelah terpisah barulah diukur kadar Hb dari masing-masing bayi (Utariani, 2016). Pengukuran kehilangan darah diperkirakan berdasarkan pada jumlah darah yang dihisap dari lokasi operasi, oleh mesin penghisap, jumlah dan berat dari kasa yang digunakan, serta nilai parameter hemodinamik, hematokrit, dan hemoglobin pada kedua bayi. Jumlah darah yang ditransfusikan pada tiap anak ialah setengah dari total perkiraan kehilangan darah yang terjadi selama operasi (Kobylarz, 2014b).

Pemeliharaan anestesi dilakukan dengan oksigen 33% dan *nitrous oxide* atau udara kamar. Pilihan lain dapat menggunakan isofluran 0,5–1,2% atau sevofluran dengan tambahan relaksan dan fentanyl dalam dosis 0,05 mcg/kg/jam untuk masing-masing BKS. Ventilasi mekanik dilakukan dengan mode kontrol tekanan dengan mengatur volume tidal dan frekuensi napas untuk mencapai target normokapnia. Cairan D5 (D2,5) 0,45% saline digunakan dengan memakai formula dari 4+2+1 ml per kg berat badan sebagai cairan pemeliharaan. Ringer laktat digunakan sebagai cairan pengganti defisit (*volume expander*). Kerugian larutan ringer adalah dalam keadaan inflamasi akibat proses operasi dengan cepat akan keluar menuju rongga interstisial. Oleh karena itu, sebagai alternatif *volume expander* bisa digunakan koloid sintesis (gelofusine) maupun *human albumin*



Gambar 4.7 Intraoperatif pemisahan bayi kembar siam (Sumber: koleksi Tim Kembar Siam Rumah Sakit Dokter Soetomo-Fakultas Kedokteran Universitas Airlangga, 2004-2006).



Gambar 4.8 Intraoperatif pemisahan bayi kembar siam (Sumber: koleksi Tim Kembar Siam Rumah Sakit Dokter Soetomo-Fakultas Kedokteran Universitas Airlangga, 2019).

4–5% atau produk darah (PRBC). Cairan dan darah selalu dihangatkan sebelum diberikan.

Setelah kedua bayi terpisah, salah satu bayi perlu dipindahkan ke meja operasi lain atau ke kamar operasi lain untuk dilakukan prosedur penutupan luka. Fase ini menjadi kompleks karena banyak instrumen *monitoring* dan jalur intravena yang harus dipindahkan sehingga memerlukan koordinasi yang baik dengan tim anestesi, perawat, maupun tim bedah. Bila salah satu bayi harus dipindahkan ke kamar operasi lain maka kamar operasi tersebut harus sudah siap terkait pengaturan suhu ruangan, penghangat, dan instrumen anestesi dan bedahnya.

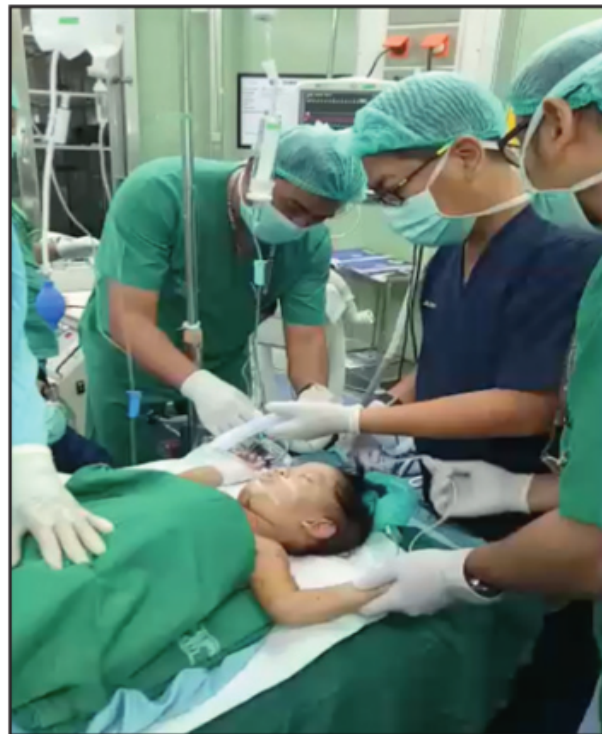Pada bayi kembar siam Dempet perut pada saat penutupan peritoneum dan kulit luka operasi harus diperhatikan perubahan tekanan intrathorakal. Peningkatan tekanan intrathorakal terjadi karena volume *cavum* abdomen pada bayi yang sudah terpisah tidak sebesar pada saat bayi tersebut belum dipisahkan. Akibatnya *compliance* paru akan menurun dan menyebabkan gangguan ventilasi.

4. Pascaoperasi

Pascaoperasi BKS, mayoritas akan memerlukan perawatan di *Intensive Care Unit* (ICU). Pada tahap postoperatif pun penanganan BKS masih membutuhkan

keterlibatan kerja sama tim. Tim akan memantau ketat melalui perawat ICU dan dokter jaga ICU. Selama dirawat di ICU, setiap bayi akan dimonitor oleh satu perawat yang selalu berkomunikasi dengan dokter jaga. Laporan pagi selalu dilakukan rutin dan dihadiri oleh semua anggota tim. Sebaliknya apabila didapatkan keadaan yang mengancam nyawa, setiap saat perawat bisa memanggil tim untuk memberikan pertolongan.

Kasus BKS merupakan suatu kasus yang sangat rumit terutama bagi orang tua dan keluarga pasien. Kasus ini merupakan suatu situasi yang berat, dramatis, dan menciptakan rasa takut terhadap masa depan mereka. Memastikan bahwa orang tua dan keluarga pasien mendapatkan informasi yang akurat mengenai pilihan tata laksana dan efek samping yang dapat terjadi termasuk disabilitas berat sangatlah penting. Orang tua juga sebaiknya diberikan waktu dan bantuan dalam membiasakan diri dengan lingkungan ICU yang pastinya terasa sangat aneh bagi kalangan nonmedis.



Gambar 4.9 Pascaoperatif pemisahan bayi kembar siam (Sumber: koleksi Tim Kembar Siam Rumah Sakit Dokter Soetomo-Fakultas Kedokteran Universitas Airlangga, 2019).

Bayi kembar siam selama perawatan di ICU harus tetap dimonitor untuk mendeteksi adanya perubahan pada tanda vital. Untuk mengembalikan dan menjaga homeostasis, bayi diobservasi selama beberapa jam setelah pemisahan dengan pemeriksaan biokimia dan hematologis yang dikontrol sesuai dengan standar (Kobylarz, 2014a). Intubasi direkomendasikan untuk tetap terpasang ke ventilator mekanik setidaknya untuk satu malam dan dapat diekstubasi keesokan harinya jika kondisi stabil.

a. Manajemen Nyeri Pascaoperasi

Manajemen nyeri pascaoperasi dapat diberikan morfin dengan dosis 5–10 mcg/kg/jam (bisa dinaikkan sampai 20 mcg/kg/jam), fentanyl dengan dosis 0,5–1 mcg/kg/jam, atau ketorolak dengan dosis 2x0,25 mg/kg intravena. Bila tidak didapatkan kontra indikasi, pemberian kombinasi anestesi lokal dan opioid melalui kateter epidural dapat menjadi pilihan untuk mengurangi depresi pernapasan dan hemodinamik akibat penggunaan opioid intravena. Pada kasus BKS di mana penutupan integumen tidak dapat dilakukan secara langsung atau memerlukan bahan buatan untuk menutupnya maka perlu diberikan analgesik dan sedasi secara kontinyu untuk mendukung ventilasi akibat otot dada yang tidak stabil tersebut. BKS yang baru dipisahkan memiliki risiko tinggi untuk mengalami gagal organ terutama pada hari pertama postoperasi sehingga perlu pengawasan ketat untuk mengenali kemungkinan gangguan ancaman nyawa sehingga dapat dilakukan tata laksana dengan cepat (Kobylarz, 2014a).

Bayi kembar siam yang belum bisa dilakukan operasi untuk penutupan integumen perlu diperhatikan bahwa bahan buatan yang digunakan untuk menutup defek dan kasa penutup dapat menyebabkan *overcooling* sehingga perlu diberikan radiator atau matras penghangat untuk mempertahankan suhu (Kobylarz, 2014a). Perlu diperhatikan juga bahwa pemasangan akses vena, kateter, atau *drain* merupakan sumber infeksi dan dapat berkembang menjadi sepsis yang merupakan penyebab utama kematian pada pembedahan pemisahan BKS (Kobylarz, 2014a). Sistem gastrointestinal bayi juga masih belum cukup efisien untuk mencukupi kebutuhan kalori pada beberapa hari pascabedah sehingga mungkin perlu diberikan tambahan nutrisi melalui jalur parenteral (Kobylarz, 2014a).

Perkembangan psikomotor dari bayi bergantung pada stimuli di sekitarnya. Tenaga medis ICU wajib memberikan stimuli yang cukup untuk memastikan perkembangan bayi (Kobylarz, 2014a). Bayi juga harus diganti posisi dan diberikan rehabilitasi untuk memperkuat otot. Secara umum perkembangan bahasa dan emosi bayi kembar siam normal jika komunikasi verbal dan visual baik (Kobylarz, 2014a).

b. Permasalahan Pascaoperasi

Permasalahan pascaoperasi BKS tidak kalah rumitnya dengan sebelum operasi (Greenberg, Frankville, dan Hilfiker, 2001; Constant, 2004; Chalam, 2009). Banyak sekali komplikasi yang harus diwaspadai dan ditangani postoperatif. Beberapa masalah yang umum ditemui pascabedah pemisahan bayi kembar siam sebagai berikut (Utariani, 2016).

- 1) Hipoventilasi akibat sisa pengaruh anestesi.
- 2) Hipotermia sebagai akibat operasi yang lama dan suhu kamar operasi yang relatif dingin. Walaupun proteksi hipotermia telah dilakukan, tetapi masih ada fase pemindahan dan pembersihan sisa desinfektan yang pada umumnya dilakukan pada saat pasien masih di kamar operasi.
- 3) Edema laring karena intubasi lama. Oleh karena itu, penggunaan ventilator sejak dini pascaoperasi dianjurkan. Ekstubasi dilakukan setelah melalui proses penyempihan dan 'tes kebocoran' yang positif.
- 4) Gangguan metabolisme dan sirkulasi yang mungkin terjadi sebagai akibat panjangnya waktu operasi dan hipotermia yang lama. Pasien bisa jatuh dalam keadaan asidosis metabolik atau laktat yang tinggi. Oleh karena itu, pemeriksaan analisis gas darah, serum elektrolit, dan laktat serial perlu dilakukan pascaoperasi sebagai tindak lanjut dari ruang operasi.
- 5) Respons inflamasi dan infeksi yang dapat berujung pada sepsis.
- 6) Luka operasi yang kadang membutuhkan waktu yang lama untuk penyembuhan. *Wound dehiscence* bisa terjadi kalau penutupan kulit terjadi gangguan 'take' dan ini bisa memicu infeksi yang berkepanjangan dan berakhir dengan sepsis.
- 7) Nutrisi diberikan melalui jalur enteral. Pada umumnya 6 jam (kecuali pada operasi anastomosis usus) setelah operasi diperkirakan gangguan oksigenasi dan perfusi jaringan telah teratasi sehingga nutrisi per sonde bisa dimulai

dengan cairan *dextrose* 1 cc/kg/BB tiap 3 jam yang secara perlahan ditingkatkan menjadi 2–3 kali apabila pasien mampu menoleransi gangguan saluran pencernaan sebagai akibat dari gangguan metabolisme dan oksigenasi selama prosedur operasi atau pascaoperasi oleh karena perfusi organ yang belum baik. Manajemen cairan dan nutrisi sangat penting untuk hasil akhir dari operasi pemisahan kembar siam ini. Cairan rumatan diperlukan pascaoperasi. Pemberian cairan mengikuti prinsip ‘secukupnya’ dan tidak terlalu liberal. Prinsip pemberian nutrisi juga secepatnya ditingkatkan dengan pemberian diet yang lebih pekat. Selanjutnya, jumlah dan kalori secara bertahap ditingkatkan sesuai dengan kemampuan toleransi pasien.

- 8) Gangguan psikis akibat isolasi dalam ruang perawatan.
- 9) Perlu diwaspadai efek pemisahan terhadap fungsi organ organ khusus yang tadinya bersatu. Perlakuan khusus perlu diberikan terhadap bayi-bayi yang sebelumnya telah diketahui memiliki kelainan kongenital lainnya, seperti kelainan jantung baik yang telah dikoreksi maupun belum. Pengawasan dan terapi disesuaikan dengan kelainan yang ada.
- 10) *Monitoring* ketat masalah respirasi, hemodinamik, dan suhu tubuh sangat diperlukan. Monitor-monitor invasif, seperti *Invasive Blood Pressure (IBP)*, dan *Central Venous Pressure (CVP)*.

Selain itu, karena kasus kembar siam merupakan kasus yang jarang dan sangat bervariasi, tim medis yang menangani harus siap untuk menghadapi masalah-masalah khusus sesuai dengan kasus yang dihadapi. Sebagai contoh, komplikasi pascabedah kembar siam *ischiopagus* dilaporkan oleh Sangari dkk. (2001). Kembar siam perempuan dilaporkan dilahirkan per vaginam dengan berat badan lahir 4,8 kg. Kedua bayi lahir hidup dengan bayi A tampak lebih kurus, rapuh, dan memiliki refleks yang lemah dibandingkan dengan bayi B yang tampak lebih berkembang dengan baik, aktif, dan berespons terhadap rangsangan nyeri pada seluruh tubuhnya, kecuali kanan. Kaki kanan bayi B dapat bergerak jika rangsangan diberikan pada bayi A dekat dengan lokasi penyatuan. Pada kasus ini, operasi dilakukan pada hari ke-5 kehidupan karena bayi A mulai menunjukkan tanda sepsis dan munculnya garis tegas pada lokasi penyatuan sehingga tim medis memutuskan untuk merelakan bayi A untuk menyelamatkan bayi B dengan melakukan pembedahan

emergency. Setelah pembedahan, bayi B awalnya menunjukkan respons baik, namun tiga hari kemudian bayi B menunjukkan tanda peritonitis dan meninggal. Penulis menyimpulkan bahwa kegagalan dalam kasus ini kemungkinan akibat operasi yang dilakukan pada usia yang sangat muda dan penyebaran infeksi dari bayi A. Setelah dilakukan diseksi anatomi postmortem ditemukan banyaknya kelainan sistem kardiorespiratori, genitourinari, gastrointestinal, dan skeletal.

Kasus pemisahan kembar siam *pyropagus* dilaporkan oleh Jain dkk. (2014). Kembar siam berbagi saluran anus, sistem genitourinari, dan korda spinalis yang menyatu dengan satu sakrum displastik. Pada kedua bayi tidak ditemukan gangguan kesehatan yang mengancam jiwa, namun masalah paling besar yang dihadapi tim medis adalah memisahkan kembar tanpa menimbulkan defisit neurologis serta mempertahankan fungsi buli dan usus yang normal.

Kasus lain dilaporkan oleh Patil dkk. (2016) mengenai kasus kembar siam *omphalopagus* yang berhasil menjalani pembedahan pemisahan pada hari ke-6 kehidupan (Patil dkk., 2016). Kembar siam *omphalopagus* memang memiliki prognosis hidup yang paling tinggi jika berhasil dipisahkan. Pada kasus ini, dilaporkan kembar siam lahir melalui operasi *caesar* dengan berat badan lahir 4,9 kg. Operasi pemisahan dilakukan pada hari ke-6 kehidupan, kedua bayi menunjukkan respons baik dan diekstubasi langsung setelah operasi, dipindahkan ke *pediatric surgery intensive care unit*, diberikan antibiotik hingga hari ke-10 pascapembedahan, dan mulai diberikan makan melalui jalur oral pada hari ke-4. Salah satu bayi mengalami infeksi pada lokasi luka operasi, namun dapat ditangani secara konservatif. Kedua bayi diberikan vaksinasi dan dapat dipulangkan pada hari ke-12 pascapembedahan.

Gambaran dari ketiga kasus tersebut dapat dicermati bahwa masalah yang ditemukan sangat individualistik tergantung tipe kembar siam yang dihadapi, namun masalah infeksi memang sering sekali ditemukan.

Laporan Kasus Penatalaksanaan Anestesi pada Operasi Kembar Siam

Sebagai gambaran uniknya kasus-kasus kembar siam, dikutip beberapa contoh kasus yang pernah dilaporkan agar membantu memberi gambaran penatalaksanaan anestesi pada operasi kembar siam.

A. OPERASI PEMISAHAN KEMBAR SIAM *CRANIOPAGUS*

Wong dkk. (2003) melaporkan penanganan anestesi dalam pemisahan kembar siam *craniopagus* yang berlangsung selama lima hari (Wong dkk., 2003). Bayi kembar siam berusia 5 bulan (dinamakan A dan B) dengan berat badan total 9,3 kg direncanakan untuk menjalani pemisahan. Hasil evaluasi menunjukkan bahwa kedua bayi terhubung pada verteks tengkorak dan bertolak belakang 180° satu sama lain sehingga diklasifikasikan sebagai *craniopagus* vertikal total. Bayi B juga didapati memiliki *orofacial cleft* sehingga memiliki status nutrisi di bawah normal. Untuk pemeriksaan CT scan, MRI, dan angiografi, kembar siam memperoleh anestesi dengan induksi sevofluran dan *Nitrous Oxide* (NO) 50%. Jalan napas dipertahankan menggunakan LMA ukuran 1 dan jalur IV dipasang.

Pemeliharaan anestesi menggunakan infusi propofol 36 µg/kg/menit dengan *intermittent bolus* dan oksigen 40% melalui *T-piece* modifikasi untuk masing-masing

bayi. Sebelum operasi pemisahan, kembar siam mendapatkan 6 kali anestesi dengan beberapa jenis obat dan cara patensi jalan napas. Dari keenam anestesi tersebut status kardiorespirasi kembar siam stabil dan mereka dapat bangun dari anestesi dengan mudah tanpa efek samping yang tidak diinginkan. Bayi B membutuhkan anestesi lebih sedikit daripada bayi A. Operasi pemisahan baru dijalankan saat kembar siam berusia 11 bulan dan memiliki berat badan 13,5 kg. Pada operasi pemisahan, kembar siam masing-masing mendapat induksi menggunakan sevofluran dan NO, dipasang ETT berukuran 4 mm melalui nasal, dua jalur IV perifer, kateter arteri radialis, kateter sentral melalui jugular interna.

Monitoring meliputi *monitoring neuromuscular blockade* dan *end-tidal* obat, *pulse oximetry*, EKG, kapnografi, suhu esofagus dan rektal, dan produksi urine. Pemeliharaan anestesi menggunakan isofluran dan *intermittent bolus*, fentanyl, dan morfin. Relaksasi otot menggunakan infusi atrakurium 5 µg/kg/menit. Suhu tubuh dijaga menggunakan selimut hangat, matras yang dihangatkan, dan pengaturan suhu lingkungan. Fenobarbital diberikan sebagai profilaksis kejang, sedangkan profilaksis antibiotik menggunakan *vancomycin* dan *ceftazidime*. Pemberian cairan, elektrolit, dan produk darah disesuaikan dengan analisis gas darah, CVP, produksi urine, elektrolit, dan hematokrit. Setiap hari pemeriksaan darah lengkap, PT/aPTT, dan elektrolit dilakukan.

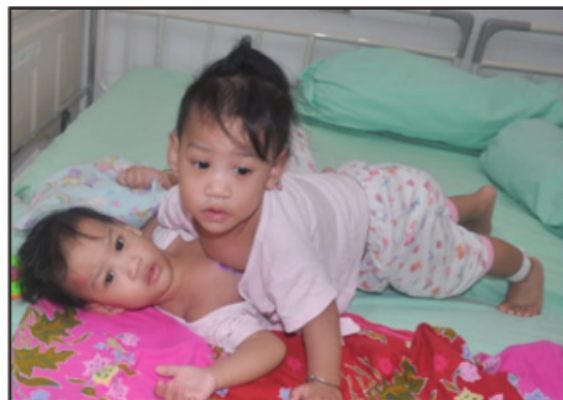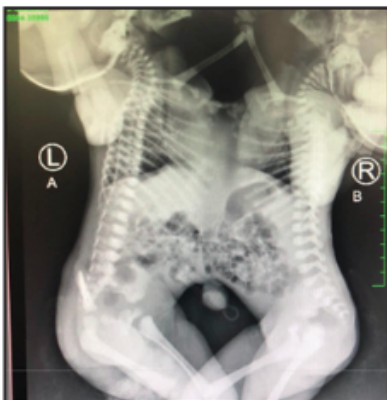Pada hari keempat, setelah arteri mayor yang berkomunikasi diputuskan, bayi B mengalami penurunan CVP dari 5 mmHg menjadi 0 mmHg dan membutuhkan banyak cairan dan darah, sedangkan bayi A mengalami kelebihan cairan serta peningkatan CVP dari 8 mmHg menjadi 12 mmHg. Untuk mengatasi masalah ini, sebanyak 240 ml darah diambil dari bayi A, sedangkan bayi B terus mendapatkan transfusi. Bayi A juga memperoleh infusi nitroglicerol dan amrinon ditambahkan dengan *bolus furosemide*. Setelah tiga jam, hemodinamik kembali stabil dan infus amrinon dihentikan.

Pada hari kelima, setelah pemisahan, bayi A membutuhkan fisioterapi dada ekstensif dan bantuan kardiorespirasi karena paru-paru penuh dengan sekresi dan *overloaded*, sedangkan bayi B setelah pemisahan mengalami hipertensi dan bradikardia yang menandakan peningkatan tekanan intrakranial sehingga diberikan tiopental 3 mg/kg bolus dan atropin 10 µg/kg tanpa komplikasi lanjutan. Pada usia 18 bulan, saat akan dipulangkan, bayi A memiliki hemiparesis ringan. Usia

perkembangan setara dengan anak usia 12 bulan, namun memiliki kemampuan sosial dan komunikasi aktif, sedangkan bayi B pada usia 18 bulan memiliki kontrol kepala buruk (karena berat kepala); memiliki peningkatan tonus pada keempat ekstremitas, namun dengan kekuatan cukup; memiliki gangguan visual yang cukup signifikan, namun dapat berespons kepada suara; serta memiliki usia perkembangan setara dengan anak berusia 6 bulan.

B. OPERASI PEMISAHAN KEMBAR SIAM THORACO-OMPHALOPAGUS

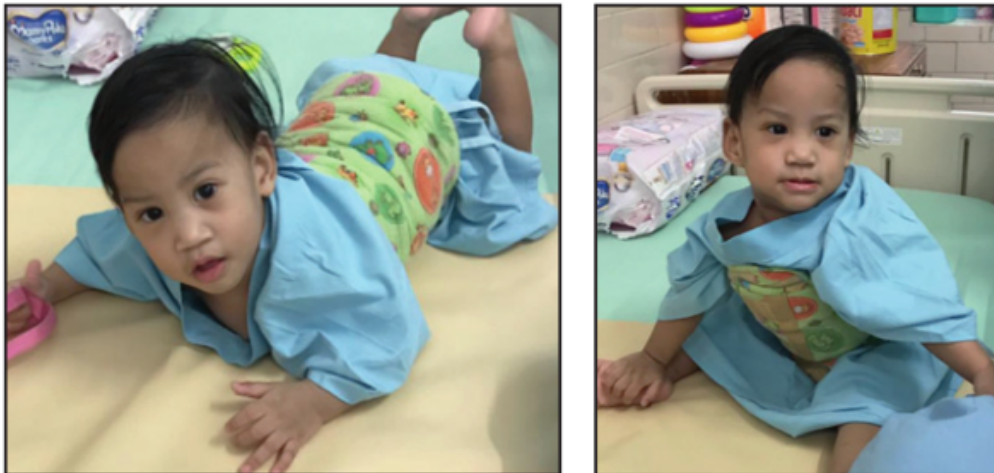Pada bulan Agustus 2019, Tim Kembar Siam Rumah Sakit dr. Soetomo-Fakultas Kedokteran Universitas Airlangga melakukan operasi pemisahan kembar siam *thoraco-omphalopagus* perempuan usia 17 bulan dengan berat total 21,5 kg (dinamakan K dan Z) (Utariani, 2009; Utariani, dan Alvin, 2019). Pada pemeriksaan ekokardiografi ditemukan bahwa bayi K memiliki *Ventricular Septal Defect* (VSD) dengan perimembran kecil. Pemeriksaan hematologis dan neurologis pada kedua bayi dalam batas normal sehingga bayi K didiagnosis dengan PS ASA 3 dengan penyakit jantung bawaan dan *difficult to intubate*, sedangkan bayi Z didiagnosis dengan PS ASA 2 dengan *difficult to intubate*. Pada masing-masing bayi diberikan antibiotik profilaksis cefazolin 500 mg/5 ml normal salin. Bayi K dan bayi Z masing-masing diinduksi menggunakan fentanyl 10 mcg, rokuronium 10 mg, sevofluran 2,5%, dan berhasil diintubasi menggunakan ETT *non-cuff* ukuran



Gambar 5.1 Kembar siam anak Z dan anak K (Sumber: koleksi Tim Kembar Siam Rumah Sakit Dokter Soetomo-Fakultas Kedokteran Universitas Airlangga, 2019).

4,5. Pemeliharaan anestesi menggunakan remifentanil 3 ml/jam dititrasi. Bayi K memperoleh tambahan cairan berupa RL sebanyak 360 ml, NaCl 0,9% 20 ml, PRC 25 ml, dan albumin 75 ml (total 470 ml) di mana diperkirakan terjadi kehilangan cairan sebanyak ± 320 ml (darah ± 120 ml dan urine ± 200 ml). Sedangkan bayi Z memperoleh tambahan cairan berupa D5 $\frac{1}{2}$ NS sebanyak 40 ml, RL sebanyak 270 ml, NaCl 0,9% 30 ml, PRC 90 ml, dan albumin 75 ml (total 525 ml) di mana diperkirakan keluaran cairan sebanyak ± 450 ml (darah ± 150 ml dan urine ± 300 ml). Operasi berlangsung selama 10 jam.

Anak Z mengalami penurunan nafsu makan, rewel, buang air besar tidak lancar, perut kembung (*slightly distended*), namun bising usus masih baik pada perawatan pascaoperasi 40 hari, kemudian dilakukan *lavement* dengan NaCl 0,9% 25 ml, dan gliserin 25 ml, buang air besar berhasil dan kembung berkurang. Karena sering terjadi konstipasi maka dilakukan foto rontgen BOF, hasilnya tampak gambaran skibala (*faeces*) yang cukup banyak pada daerah kolon usus. Anak Z didiagnosis mengalami fungsional obstipasi akibat dari operasi luas di daerah abdomen dan anak Z tidak mempunyai otot *rectus abdominis* disertai otot diafragma yang tidak lengkap. Hal tersebut sering mengakibatkan anak Z mengalami kesulitan untuk mengejan. Untuk mengatasi kesulitan BAB maka dibantu dengan menggunakan *lavement* NaCl 0,9%, dan gliserin. Untuk melatih anak mengejan dilakukan



Gambar 5.2 Pascaoperatif pemisahan kembar siam anak Z dan anak K (Sumber: koleksi Tim Kembar Siam Rumah Sakit Dokter Soetomo-Fakultas Kedokteran Universitas Airlangga, 2019).

fisioterapi oleh bagian rehabilitasi medik rumah sakit. Anak Z sudah mulai dapat BAB sedikit-sedikit tanpa bantuan *lavement* setelah pascaoperasi 2,5 bulan, namun bila tampak perutnya kembung maka dilakukan *lavement* untuk mencegah terjadi gangguan pada organ gastrointestinal atau terjadi keadaan *megacolon*.

Deepak dkk. (2019) melaporkan pemisahan kembar siam *thoraco-omphalopagus* yang sukses. Pada kasus ini, kembar siam dibawa ke rumah sakit untuk operasi pemisahan pada usia 3 bulan. Kembar siam berjenis kelamin laki-laki dengan berat badan keseluruhan 6,2 kg. Kembar siam tergabung pada bagian ventral dari manubrium sterni hingga umbilikus. Pada pemeriksaan preanestesi dilakukan pemeriksaan komprehensif mencari abnormalitas yang ada termasuk pembagian organ dan sirkulasi. Pemeriksaan CT *scan* menunjukkan fusi dari parenkima hepar dan perikardium tanpa adanya *cross circulation*. Pemeriksaan darah rutin, gas darah arteri, *babygram*, EKG, dan pemeriksaan lainnya dilakukan. Semua pemeriksaan didapatkan normal, kecuali kadar hemoglobin, yaitu 9,6 g/dl dan 9,8 g/dl pada masing-masing bayi.

Terdapat dua tim anestesi dengan dua *workstation* dan duplikat alat dan obat-obatan, satu untuk masing-masing bayi. Satu hari sebelum operasi, latihan rencana anestesi dilakukan. Pemberian kode warna (*color coding*) diaplikasikan pada kembar siam dan peralatan bagi masing-masing bayi. Obat anestesi rutin dan injeksi darurat dengan dosis yang telah dihitung untuk masing-masing bayi juga disiapkan. Walaupun kedua bayi memiliki golongan darah yang sama, pada masing-masing bayi tetap dilakukan pemeriksaan *cross matching* untuk kompatibilitas. Darah dan produk darah juga disediakan dalam kamar operasi. Pada tiap bayi dipasangkan dua jalur IV, namun kateter vena sentral tidak bisa dipasangkan karena posisi kepala kembar siam yang rumit.

Kembar siam diberikan preoksigenasi dan premedikasi dengan ketamin dan deksametason, dilanjutkan dengan induksi inhalasi *sevoflurane* dan *succinylcholine* untuk intubasi sekuensial menggunakan *uncuffed endotracheal tube* (ETT) berukuran 3 mm. Pemeliharaan anestesi menggunakan sevofluran, fentanyl, dan atrakurium. Pemeliharaan cairan menggunakan dekstroza 5% dan *normal saline* 0,45%, sedangkan *isolyte P* digunakan untuk kehilangan *third-space*. Selain *monitoring* intraoperatif standar juga dilakukan *monitoring* IBP, ABG, elektrolit, gula darah, dan produksi urine tiap jam. Untuk mencegah hipotermia, cairan IV dialirkan melalui

hotline tubing dan suhu dalam kamar operasi dipertahankan. Pada saat pemisahan parenkima hati, terjadi kehilangan darah hebat yang menyebabkan hipotensi dan penurunan hemoglobin menjadi 4,2 dan 4,4 g/dl dan ditangani dengan cairan IV bolus, pemberian protokol transfusi darah masif, dan *vasopressor*. Karena tidak ada monitor CVP, pemeriksaan volume intravaskular diperkirakan melalui parameter tanda-tanda vital, ABG, dan produksi urine per jam. Kehilangan darah juga tidak dapat ditentukan secara akurat, namun diperkirakan menggunakan penghitungan kasa dan pengeluaran *drain* dari area pembedahan. Pada pasien juga terjadi asidosis metabolik, hiperkalemia, dan hiperglikemia akibat pemberian cairan IV dan transfusi darah masif yang ditangani dengan kalsium glukonat IV dan infus insulin. Untuk hipotensi refrakter dan asidosis metabolik persisten, sodium bikarbonat IV diberikan, sedangkan untuk kehilangan darah masif asam traneksamat diberikan.

Operasi berlangsung selama hampir 8 jam di mana bayi pertama menerima sebanyak 600 ml cairan IV (termasuk 100 ml pRBC dan 80 ml produk darah lainnya), sedangkan bayi kedua memperoleh 1.250 ml cairan IV (termasuk 155 ml pRBC dan 115 ml produk darah lainnya). Produksi urine sebanyak 215 ml dan 75 ml selama 8 jam. Setelah operasi pemisahan, bayi kedua dipindahkan ke meja kamar operasi lain untuk dilakukan laparotomi. Setelah operasi, kedua bayi dipindahkan ke NICU untuk penatalaksanaan lanjutan dan dapat diekstubasi pada hari kedua dan ketiga pascaoperasi. Pada hari keempat pascaoperasi, penutupan laparotomi dilakukan pada bayi kedua. Setelah satu bulan, kedua bayi dipulangkan dalam keadaan sehat.

Lalwani dkk. (2011) melaporkan penanganan anestesi pada pemisahan kembar siam *thoraco-omphalopagus* laki-laki berusia 10 bulan dengan berat badan gabungan sebesar 17 kg. Pasien tergabung secara ventral pada manubrium sterni hingga umbilikus. CT *scan* dilakukan pada usia 15 hari dan MRI dilakukan pada usia 45 hari untuk menentukan adanya fusi organ. Untuk kedua pemeriksaan, kembar siam (dinamakan R1 dan R2) diberikan anestesi. Saat R1 diberi premedikasi (atropin IV 0,15 mg dan midazolam IV), tidak banyak perubahan terjadi pada R2 sehingga diasumsikan bahwa tidak terdapat *cross circulation* yang signifikan. Pada kedua bayi diberikan ketamin IV dan suplementasi oksigen menggunakan masker. Dari hasil CT *scan* didapatkan bahwa pada kembar siam terdapat dua hepar dengan penyatuan pada bagian anterior, namun vena hepatica mayor didapatkan terpisah

pada masing-masing bayi tanpa anastomosis pembuluh darah lainnya di hepar. Organ lainnya termasuk sistem bilier, ginjal, limpa, dan jantung tampak terpisah dan berfungsi dengan baik. Hasil MRI dan USG mendukung gambaran CT scan. Pemeriksaan *barium meals* juga dilakukan untuk evaluasi traktus gastrointestinal dan didapatkan bahwa kembar siam memiliki traktus yang terpisah. Pemeriksaan EKG juga menunjukkan adanya dua pulsasi yang tidak sinkron dengan dua kompleks ventrikular sehingga menunjukkan bahwa kembar siam memiliki dua jantung yang terpisah. Pemeriksaan hormon menunjukkan fungsi normal dan independen dari kelenjar tiroid dan korteks adrenal, sedangkan uji hematologi dan biokimia dalam batas normal. Latihan komplet oleh tim anestesi dilakukan pada satu hari sebelum operasi.

Pada hari operasi, EKG, NIBP, oksimeter, suhu, ETCO₂, dan produksi urine dimonitor secara terpisah pada kedua individu. Tiap bayi dan alat-alat yang berhubungan dengannya diberi label berbeda dengan bayi lainnya. Jalur IV juga dipasangkan pada masing-masing bayi, premedikasi diberikan bersamaan menggunakan atropin IV 0,15 mg, fentanyl 10 µg, dan midazolam 0,5 mg. Setelah diberikan preoksigenasi, masing-masing bayi diinduksi terpisah dengan injeksi thiopental sodium, sedangkan paralisis dicapai dengan *suxamethonium*. Intubasi orotrakeal menggunakan tabung orotrakeal 4,0 mm pada masing-masing bayi tanpa kesulitan berarti. Setelah fiksasi, kembar siam diberi *atracurium besylate* IV sebanyak 4 mg dan diventilasi manual dengan 50% oksigen dan 50% *nitrous oxide* serta *isoflurane* konsentrasi rendah (0,5%).

Kanulasi vena sentral dilakukan melalui vena femoral kanan menggunakan teknik Seldinger pada masing-masing bayi. Perkiraan kehilangan darah ditentukan dengan menghitung berat kassa, volume darah pada botol vakum *suction*, dan pemeriksaan hematokrit. Pada akhir operasi, efek residual dari pelepas otot ditangani dengan injeksi *glycopyrrolate* 0,01 mg/kg dan *neostigmine* 0,05 mg/kg pada tiap bayi. Kedua bayi menangis spontan setelah ekstubasi dan dikirim ke ICU untuk observasi pascaoperasi lebih lanjut termasuk CVP, perdarahan, hipotensi, hipokalsemia, hipokalemia, asidosis, hipoksia, hiperkarbia, dan hipotermia. Analgesik pascaoperasi menggunakan *diclofenac suppository* 12,5 mg pada kedua bayi. Tiga minggu setelah observasi pascaoperasi, kedua bayi dipulangkan dengan keadaan sehat.

C. OPERASI PEMISAHAN KEMBAR SIAM PARASITIK

Bansal dkk. (2018) melaporkan mengenai penanganan anestesi dalam pemisahan kembar siam parasitik *thoracopagus*. Kembar siam dilahirkan melalui persalinan vaginal dengan berat badan total 3600 gram. Bayi yang besar tampak normal secara morfologis, sedangkan bayi yang kecil memiliki ekstremitas atas rudimenter, tidak memiliki ekstremitas bawah dan bukan mulut. Saat lahir, bayi yang besar menangis dengan rangsangan taktil, sedangkan bayi yang kecil memiliki aktivitas jantung tanpa pergerakan respirasi. Pada menit ke-5, bayi yang besar mendapatkan skor Apgar $9/10$, sedangkan bayi yang kecil memiliki denyut jantung 100x/menit, berwarna kulit kemerahan, dan pergerakan ekstremitas atas.

Evaluasi adanya berbagi organ dan abnormalitas kongenital dicapai dengan CT scan. Pada bayi besar didapatkan jantung dengan 4 bilik dan pembuluh darah mayor, namun dengan komunikasi pendek pada ventrikel kiri antara bayi besar dengan bayi kecil (diameter 5 cm dan panjang 1 cm). Terdapat pula komunikasi antara arteri mammae interna pada kedua bayi. Kedua bayi juga berbagi satu hepar dengan volume sebanyak $2/3$ pada bayi besar dan $1/3$ pada bayi kecil, namun tidak ada hubungan antara usus pada kedua bayi. Pada bayi besar, otak, paru, pankreas, usus, dan kandung empedu normal, sedangkan pada bayi kecil tidak ditemukan paru, trakea, aorta, limpa, ginjal, dan kandung kemih yang normal. Uji hematologi dan biokimia dalam batas normal.

Disimpulkan dari pemeriksaan tersebut bahwa bayi kecil tidak dapat diselamatkan dan dianggap parasit sehingga operasi pemisahan segera direncanakan untuk menyelamatkan bayi besar. Operasi dilakukan pada hari kesepuluh kehidupan. Dua monitor multipara dihubungkan pada ekstremitas atas kedua bayi. Detak jantung kedua bayi sama yaitu 148x/menit, tekanan darah bayi besar adalah $86/68$ mmHg, laju pernapasan bayi besar 58x/menit. Kanula 24 G dipasang pada ekstremitas atas dan bawah kanan bayi besar. Jalur arteri juga dipasang pada bayi besar melalui arteri radialis. Untuk evaluasi *cross circulation*, atropin 0,1 mg diinjeksikan ke bayi besar dan didapatkan bahwa detak jantung bayi kecil meningkat 26x/menit sehingga dipastikan bahwa terdapat *cross circulation*. Diputuskan induksi bayi besar berdasarkan berat badan total, preoksigenasi menggunakan modifikasi Jackson Rees dengan *Ayre's T-piece*, induksi dicapai menggunakan sevofluran dan injeksi fentanyl 10 µgm dan ketamin 5 mg intravena. Relaksasi otot menggunakan

injeksi *succinylcholine* 7 mg intravena. Bayi besar diposisikan *supine* sehingga bayi kecil berada di atas bayi besar dan untuk memudahkan intubasi bayi besar kepala bayi kecil diekstensikan. Intubasi tercapai menggunakan ETT berdiameter internal 3,5 mm dan difiksasi pada garis 9 cm.

Pemeliharaan anestesi menggunakan sevofluran, atrakurium, fentanyl, dan campuran oksigen. Termasuk *monitoring* adalah $ETCO_2$, suhu melalui kateter nasofaring, dan produksi urine. Insisi dilakukan pada pertemuan kedua bayi. Jalur komunikasi ventrikel kedua bayi diligasi dan selanjutnya dipisahkan. Hepar dipisahkan dari bayi yang kecil lalu diposisikan pada bayi besar. Ligasi dari pembuluh yang berhubungan dan pemisahan jantung menyebabkan penurunan saturasi pada bayi kecil diikuti dengan hilangnya tanda-tanda vital. Infusi adrenalin dan noradrenalin diberikan untuk mempertahankan tekanan darah karena episode hipotensi dan bradikardia berulang saat pemisahan jantung dan hepar. Operasi berlangsung selama tiga jam dan setelah selesai bayi yang sehat dipindahkan ke NICU, inotropik dititiasi dan ekstubasi dilakukan pada hari kedua setelah operasi. Bayi dipulangkan setelah hari ke-15 operasi.

D. OPERASI KOLOSTOMI *OMPHALOPAGUS* DENGAN ATRESIA ANI

Hatipoğlu dkk. (2019) melaporkan mengenai penanganan anestesi pada operasi kolostomi pada kembar siam *omphalopagus* dengan atresia ani. Dilaporkan kembar siam laki-laki (diberi nama B1 dan B2) lahir 34 minggu dengan berat lahir total 3.620 gram. Pemeriksaan USG menunjukkan bahwa kembar siam memiliki satu rektum dan satu set genitalia laki-laki. Hasil pemeriksaan ekokardiografi *transthorax* menunjukkan bahwa B1 normal, sedangkan B2 memiliki foramen ovale paten.

Operasi dilakukan pada hari ke-6 kehidupan. Kembar siam diterapi oleh dua tim anestesi dan dimonitor dengan EKG, NIBP, dan saturasi oksigen perifer. Resusitasi cairan menggunakan 5% *dextrose* dan 0,02% NaCl. Induksi menggunakan sevofluran 2% dalam oksigen 100%. Pada B1 dilakukan intubasi setelah pemberian rokuronium 0,6 mg/kg. B2 juga diberikan rokuronium karena pergerakan ekstensif saat percobaan intubasi pertama setelah pemberian rokuronium intubasi pada B2 juga sukses menggunakan ETT berukuran 2,5. $ETCO_2$ dipertahankan pada 30–35 mmHg pada kedua bayi menggunakan *pressure-controlled ventilation*. Suhu

tubuh B1 dan B2 adalah 35°C dan 34,8°C pada awal operasi. Pemeliharaan anestesi menggunakan sevofluran 0,2–1% dalam 50% N₂O campuran oksigen. Tambahan rokuronium diberikan jika diperlukan. Selanjutnya, mulai dilakukan *cystoscopy* dan pembukaan kolostomi. Selama anestesi berlangsung (165 menit), parameter hemodinamik dan respirasi dalam batas normal. Pascaoperasi, analgesik pilihan adalah tramadol 1 mg/kg. Pengaruh *neuromuscular block* ditangkal menggunakan neostigmin 0,05 mg/kg dan atropin 0,015 mg/kg. Kembar siam lalu dipindahkan ke ICU.

Pelatihan Tenaga Medis dalam Transportasi Kembar Siam

A. LATAR BELAKANG

Simulasi dilakukan untuk memberikan informasi dan pelatihan kepada tim medis dan perawat, persiapan logistik, serta sarana dan prasarana selama transpor BKS dan kebutuhan untuk stabilisasi kondisi BKS selama proses transpor secara sistematis (Utariani, 2016; Harianto dkk., 2017). Simulasi ini dilakukan berdasarkan skenario yang mungkin terjadi selama proses pengiriman BKS dari rumah sakit atau fasilitas kesehatan awal menuju fasilitas kesehatan tersier (Howard, Shore, dan Talbot, 2014).

Skenario yang biasa digunakan ialah keadaan di mana BKS membutuhkan proses pemindahan dari satu fasilitas kesehatan menuju fasilitas kesehatan tersier yang lebih lengkap menggunakan ambulans. Pada simulasi ini nantinya akan menggunakan 2 manekin bayi yang direkatkan satu dengan yang lain agar menyerupai BKS. Manekin ini⁴³ dibuat dengan tujuan untuk memberikan gambaran yang baik pada tim kesehatan mengenai bagaimana memposisikan BKS selama melakukan resusitasi, memposisikan BKS dalam inkubator, dan saat BKS harus ditempatkan pada inkubator kusus selama transportasi. Pelatihan selama simulasi ini juga meliputi permasalahan yang mungkin terjadi, seperti teknik intubasi, bagaimana mengidentifikasi tiap-tiap bayi, dan bagaimana mendapatkan akses pembuluh darah. Persiapan simulasi ini meliputi persiapan peralatan, manekin



Gambar 6.1 Transportasi BKS menggunakan pesawat umum (Sumber: koleksi Tim Kembar Siam Rumah Sakit Dokter Soetomo-Fakultas Kedokteran Universitas Airlangga, 2019).

yang sudah direkatkan diletakkan di dalam inkubator, persiapan skenario simulasi di ambulans dengan permasalahan utama BKS yang mengalami sumbatan jalan napas dan membutuhkan ventilasi manual secara simultan (Howard, Shore, dan Talbot, 2014).

Transportasi udara tidak menjadi pilihan sebagai alat transportasi untuk bayi BKS oleh karena jumlah peralatan dan personel yang dibutuhkan untuk proses transportasi cukup banyak sehingga tidak dapat ditampung oleh transportasi udara. Transportasi udara dapat dipertimbangkan apabila sudah ada alat transportasi udara yang bisa menampung personel dan peralatan medis untuk kedua bayi kembar siam secara menyeluruh (Howard, Shore, dan Talbot, 2014).

Evaluasi logistik untuk proses persalinan dan stabilisasi mencakup berbagai masalah yang mungkin terjadi. Proses ini memerlukan perencanaan yang detail meliputi (Howard, Shore, dan Talbot, 2014):

1. peralatan persalinan;
2. peran dan tanggung jawab setiap staf fasilitas kesehatan; dan
3. persiapan tempat tidur bayi.

Simulasi ini dilakukan di ambulans dengan jumlah staf dan pengalaman yang memadai dan berpengalaman untuk proses pemindahan. Simulasi dilakukan melibatkan beberapa kelompok profesional, yaitu perawat, perawat ahli, tim lengkap dokter spesialis, dan pengemudi ambulans (Howard, Shore, dan Talbot, 2014).

B. TEKNIS TRANSPORTASI PASIEN

Pada proses transpor, salah satu kendala yang sering kali dijumpai ialah terbatasnya informasi mengenai sejauh mana kedua bayi kembar siam ini berbagi suplai aliran darah, organ, dan jaringan. Oleh karena itu, tenaga medis yang terlibat harus memegang asumsi bahwa semua pengobatan dan cairan tubuh yang diberikan pada satu bayi akan berdampak pula pada bayi lainnya. Berdasarkan lokasi di mana kedua bayi berhubungan/melekat, ada kemungkinan bahwa kedua bayi tersebut berbagi organ penting yang sama seperti otak, jantung, lever, atau ketiga organ tersebut. Oleh karena rendahnya angka harapan hidup dari kedua BKS maka kesempatan untuk menangani BKS dengan kondisi kritis merupakan peluang yang sangat jarang. Tim transpor merupakan tim yang memiliki peran interaksi dengan BKS paling tinggi. Oleh karena itu, tim ini harus selalu siap menghadapi kebutuhan akan proses transpor yang cepat dari ruang perslalinan hingga ke Neonatal ICU (NICU) guna stabilisasi dan resusitasi pada fasilitas kesehatan tersier maupun operasi separasi (jika memungkinkan) (DeBoer, Jaracz, dan Lass, 1999).

Pada persiapan transpor bayi kembar siam, beberapa perlengkapan penting harus selalu tersedia ialah perlengkapan resusitasi *neonatus* meliputi manajemen *airway* dan ventilasi mekanik, monitor kardiorespirasi, pompa intravena, dan perlengkapan *monitoring* lainnya. Melakukan kode warna untuk tiap peralatan ini juga harus dilakukan sejak sebelum proses transpor dilakukan. Penggunaan kode warna ini sudah terbukti efektif dalam meminimalisir tingkat kesalahan dan kebingungan selama proses transportasi dan operasi (DeBoer, Jaracz, dan Lass, 1999).

Pada proses transportasi, tim transpor berfokus pada usaha menstabilisasi pasien dan meresusitasi pada kedua bayi. Seperti halnya dengan proses transpor neonatal biasanya, pada transpor BKS harus selalu memperhatikan manajemen *airway*, posisi, menjaga temperatur normotermia, dan pemberian cairan serta obat-obatan (DeBoer, Jaracz, dan Lass, 1999).

Manajemen saluran napas (*airway*) dapat bervariasi mulai dari posisi sederhana untuk mengintubasi kedua bayi. Satu *neonates* akan diintubasi selama *neonates* lainnya sedang mendapat suplementasi oksigen. Proses intubasi yang sukar dapat terjadi akibat lokasi penempelan dari bayi yang menyebabkan posisi supinasi menjadi sulit dan tidak mungkin dilakukan. Kesulitan pada manajemen *airway*

juga dapat terjadi akibat adanya kelainan kromosom yang sebabkan terjadinya abnormalitas bentuk dan struktur saluran napas. Pada penggunaan obat-obatan sedatif selama transportasi juga harus diperhatikan karena obat yang diberikan pada satu bayi bisa menyebrang ke sirkulasi bayi lainnya yang sebabkan kebutuhan segera untuk intubasi pada bayi kedua tersebut.

Selama proses transpor, pemberian oksigen harus mencapai target saturasi 100% untuk masing-masing bayi. Salah satu bayi bisa diberi pernapasan mekanik bantuan menggunakan ventilator, sedangkan yang lainnya bisa dibantu dengan ventilasi mekanik. Penempatan posisi bergantung pada lokasi kedua bayi berhubungan dan sering kali memerlukan improvisasi tambahan dari tenaga medis yang terlibat. Posisi bayi yang saling berhadapan dan bisa berbaring terlentang akan menjadi bahan pertimbangan secara spesifik untuk manajemen jalan napas (DeBoer, Jaracz, dan Lass, 1999).

Penggunaan selimut penghangat sebaiknya digunakan untuk menjaga posisi endotrakeal dan jalur invasif. Memastikan kedua anak berada pada posisi yang sama tinggi/sejajar pada penghangat/*isolette* untuk membantu mencegah hipovolemia sebagai akibat gravitasi dalam mendorong perpindahan cairan dari satu bayi ke bayi lainnya. Selain itu, mempertahankan pasien pada kondisi normotermia sepanjang perjalanan juga merupakan salah satu perhatian pada proses transportasi. Bayi kembar siam memiliki risiko yang lebih tinggi untuk mengalami hipotermia dibandingkan dengan bayi sehat lainnya sebagai akibat dari luas permukaan tubuh yang relatif lebih besar. Oleh karena itu, peralatan dan perlengkapan penghangat, topi, dan pelindung telinga harus sudah dikenakan pada BKS sebelum mereka diletakkan di *isolette*. Pada akhirnya, *monitoring* temperatur harus digunakan selama transpor BKS untuk dapat membantu deteksi awal terjadinya hipotermia dan *monitoring* manajemen hipotermia pada BKS (DeBoer, Jaracz, dan Lass, 1999).

Adanya kemungkinan terjadi sirkulasi silang antara kedua bayi BKS harus selalu menjadi asumsi saat kita memberikan cairan intravena dan terapi pada kedua bayi kembar siam. Akses intravena biasanya diperoleh menggunakan kateter intravena berukuran besar pada pembuluh darah vena perifer. Setiap anak akan membutuhkan akses intravenanya masing-masing. Dosis pemberian terapi cairan intravena dihitung berdasarkan total kilogram berat badan yang kemudian dibagi sama rata pada kedua BKS. Sama halnya dengan pemberian cairan intravena,

pemberian obat-obatan juga harus disesuaikan dengan berat badan BKS dalam kilogram. Obat yang diberikan pada satu BKS akan juga memberikan pengaruh ada BKS yang lain, namun berkaitan dengan laju distribusinya, hal ini masih sukar untuk diprediksikan (DeBoer, Jaracz, dan Lass, 1999).

Setiap bayi dapat diperlakukan sebagai kompartemen yang terpisah, terbukti dari perbedaan laju obat-obatan untuk terdistribusi secara cepat dan mencapai konsentrasi puncak pada BKS yang satu, sedangkan pada BKS kedua obat tersebut masih berada pada dosis kesetimbangan. Oleh karena alasan ini, pemberian obat-obatan sedatif, analgesik, dan parolitik pada BKS kedua harus diberikan dengan dosis yang lebih kecil dibandingkan dengan BKS yang pertama. Efek samping dari pemberian obat-obatan, seperti depresi napas juga cenderung untuk bermanifestasi lebih awal dan dapat segera dikenali pada BKS. Hal ini dapat dipengaruhi oleh adanya sirkulasi silang yang tidak seimbang sehingga mengganggu laju distribusi obat pada kedua bayi (DeBoer, Jaracz, dan Lass, 1999).

Perhatian saat pemberian obat juga harus dilakukan terutama terkait dengan biotransformasi hepar dan proses klirens serta eliminasi dari ginjal. Proses biotransformasi di lever serta klirens obat di ginjal bisa menurun pada bayi BKS karena mereka berbagi fungsi organ, adanya gangguan aliran darah pada organ tersebut, dan perbedaan kondisi klinis dari BKS. Pengukuran konsentrasi obat pada serum darah masing-masing BKS akan membantu klinisi dalam menentukan profil farmakokinetik obat pada BKS dan kebutuhan dosis masing-masing BKS. Efek samping dapat dievaluasi pada BKS yang mendapat terapi atau pada BKS lainnya. Sebagai contoh pada pemberian indometasin pada pasien dengan *patent ductus arteriosus*. Pada satu BKS dapat menimbulkan terjadinya anuria pada BKS yang lain.

Pada umumnya dalam pemberian obat pada BKS sebaiknya setiap BKS menerima setengah dari total obat untuk setiap kilogram berat badan dan *monitoring* kondisi harus dilakukan dengan baik. Jika ada dugaan sepsis maka setiap BKS harus menerima setengah dari dosis total tiap kilogram berat badan antibiotik. *Monitoring* konsentrasi gentamisin harus dilakukan karena adanya perbedaan kinetik distribusi dan gangguan pada laju eliminasi. Pemberian obat-obatan golongan *vasopressor* dan obat resusitasi lainnya harus diberikan pada masing-masing bayi dengan tetap memperhatikan efeknya pada masing-masing BKS (DeBoer, Jaracz, dan Lass, 1999).

Aspek penting yang juga harus diperhatikan selama proses transpor ialah masalah psikososial yang mungkin terjadi. Berdasarkan sejarah, masyarakat sering kali menganggap kasus bayi kembar siam sebagai keanehan alam dan menarik perhatian media. Oleh karena itu, tim transpor BKS harus selalu siap menghadapi kemungkinan kehadiran tim dari media pada akhir proses transportasi pasien. Selain itu, sangatlah penting untuk tetap menjaga kerahasiaan serta privasi keluarga dari BKS (DeBoer, Jaracz, dan Lass, 1999).

C. MANFAAT DAN UMPAN BALIK

Pengolahan masalah yang timbul selama proses simulasi nantinya akan menjadi bekal yang baik untuk dapat diimplementasikan pada transpor pasien yang sesungguhnya. Beberapa solusi atas permasalahan yang sering kali timbul ketika proses eksplorasi masalah di antaranya sebagai berikut (Howard, Shore, dan Talbot, 2014).

1. Penggunaan kode warna untuk tiap anak dan peralatan yang melekat di tubuh anak tersebut.
2. Penggunaan monitor ringan yang dapat diletakkan di atas inkubator untuk akses maksimal dan keamanan di dalam ambulan.
3. Melakukan fiksasi pada BKS, fiksasi tabung endotrakeal yang terpasang, selang-selang ventilator, serta kabel monitor pada inkubator.
4. Penempatan posisi yang terbaik di ambulans untuk menjangkau BKS selama tindakan gawat darurat. Setiap perawat duduk menghadap ke depan untuk mempermudah akses pada monitor dan pompa. Dokter duduk menghadap belakang 4 kursi penumpang yang sudah dimodifikasi.

Setiap akhir simulasi dilakukan diskusi dengan semua peserta simulasi dan tenaga medis yang terlibat untuk mendengarkan *feedback* dari tiap-tiap orang. Masukan yang didapatkan digunakan untuk mempersiapkan dua kelompok multidisiplin pada dua *setting* kondisi di mana keadaan gawat darurat bisa terjadi selama proses transfer (Howard, Shore, dan Talbot, 2014).

Kesimpulan

Teknik perawatan BKS sangat bervariasi dan sangat kompleks, unik, dan menantang semua pihak. Peran anestesi sangatlah penting sejak ditemukannya kasus BKS sampai akhir proses pemisahannya. Perbedaan prinsip kelola anestesi yang ada pada tiap kasus bayi kembar siam menyebabkan perlunya dilakukan pendekatan terapi dan perawatan yang bersifat personal. Seorang dokter anestesi yang merupakan komponen penting dalam tim medis akan menerima tekanan dan beban mental sangat cukup besar, Namun, semua kesempatan ini adalah bentuk pengalaman yang luar biasa dan sangat berharga serta merupakan materi pembelajaran yang tak ternilai harganya.

Penanganan kasus kembar siam harus diperhatikan baik masalah komunikasi, etik dan kepercayaan. Ketiga hal tersebut mendukung selama tindakan pemisahan BKS dengan melibatkan pihak-pihak yang terlibat. Kembar siam secara anatomis umumnya diklasifikasikan berdasarkan bagian tubuh yang menyatu yaitu, ventral union, lateral Union, Dorsal Union. Selain itu juga ada kembar siam yang tidak bisa dikategorikan sesuai dengan kategori yang sudah ada sehingga BKS tersebut disebut sebagai atipikal. Berbagai macam kasus dari kategori tersebut sudah banyak ditangani di RSUD Dr. Soetomo dan ditangani sesuai dengan prosedur yang telah ditetapkan.

Hasil perioperatif yang maksimal dapat dicapai apabila seorang dokter anestesi mampu melakukan pendekatan multidisiplin dan bekerja dalam satu tim dengan baik disertai dengan kewaspadaan yang tinggi pada tiap tahap perioperatif. Masalah

yang dapat timbul selama operasi, seperti perdarahan, hipotermia, hipoglikemia, hipoksia, hiperkarbia, asidosis, ketidakseimbangan elektrolit, dan koagulopati harus selalu dimonitor dan mendapat tata laksana yang tepat dan cepat pada periode pascaoperasi.

Pelatihan tenaga medis dalam transportasi kembar siam juga penting dilakukan dalam bentuk simulasi. Simulasi tersebut dilakukan memberikan informasi dan pelatihan kepada tim medis dan perawat, persiapan logistik, serta sarana dan prasarana selama transpor BKS dan kebutuhan untuk stabilisasi kondisi BKS selama proses transpor secara sistematis. Selain itu simulasi nantinya akan menjadi bekal yang baik untuk implementasi secara langsung dan dapat memiliki solusi atas permasalahan yang sering kali terjadi pada proses transpor.



Daftar Pustaka

- 13 Bansal R, Paliwal N, Karnawat R, & Kothari A. 2018. Anesthetic management of parasitic conjoined twins' separation surgery. *Saudi J Anaesth*, 12: 485–7.
- Chalam, KS. 2009. Anesthetic management of conjoined twins' separation surgery. *Indian J Anaesth*, 53(3): 294–301.
- 5 Chelliah KK, Faizah MZ, Dayang AA, Bilkis AA, Shareena I, and Mazli M. 2012. Multimodality Imaging in the Assessment of Thoraco-Omphalopagus Conjoined Twin: Lessons to Learn. *Case Reports in Radiology*, pp. 1–4. doi: 10.1155/2012/564036.
- 18 Constant I. 2004. Utilisation du BIS en anesthésie pédiatrique : où en sommes-nous ?. *Canadian Journal of Anaesthesia*, pp. 411–416.
- 5 DeBoer SL, Jaracz G, and Lass N. 1999. Did You Bring Two Isolettes? Transport of Conjoined Twins. *Air Medical Journal*, 18(1): 35–37. doi: 10.1016/S1067-991X(99)90007-X.
- 16 Deepak C, Vandana S, Pradeep B, and Nikhil K. 2019. Anesthetic Management of Separation of Conjoint Twins: Challenges and Limitations, *Saudi J Anaesth*, 13: 140–3.
- 15 Edmonds LD and Layde PM. 1982. Conjoined Twins in the United States, 1970–1977'. *Teratology*, 25(3): 301–308. doi: 10.1002/tera.1420250306.
- Ehman EC dkk. 2017. PET/MRI: Where might it replace PET/CT?. *HHS Public Access*, 46(5): 1247–1262. doi: 10.1002/jmri.25711.
- Greenberg M, Frankville DD, and Hilfiker M. 2001. Separation of Omphalopagus Conjoined Twins Using Combined Caudal Epidural-General Anesthesia. *Canadian Journal of Anesthesia*, 48(5): 478–482. doi: 10.1007/BF03028313.

- Harianto A, Adityarini D, Etika R, Damanik S, Laraswaty B, Ermanta C, Utariani A, *et al.* 2005. NoHeteropagus Conjoined Twins (A Case Report). In Kurjak A, Chervenak FA Eds. *Perinatology Bologna: Monduzzi Editore S.p.A-Medimond Inc*, 293: 7.
- Harianto A, Poerwadi, Utariani A, and Murtedjo U. 2013. Management of Conjoined Twins: Surabaya Multidisciplinary Approach. *Buku Prosiding Seminar Pengembangan Teknologi Mendukung Pendidikan dan Penelitian Kedokteran*, Surabaya, pp. 11–34.
- 14 Harianto A dkk. 2017. Tata Laksana Kembar Siam. 2017, 1–18.
- Hatipoğlu Z, Özden Ö, Bahçeci M, and Özcengiz D. 2019. Anaesthesia Management of Premature Conjoined Twins with Anal Atresia. *Turk J Anaesthesiol Reanim*, 47: 352–4.
- Howard C, Shore H, and Talbot H. 2014. Preparing for a Low Incidence-High Risk Consultant in Neonatal Medicine, 10: 1–2. doi: 10.1002/ajmg.c.30321.5.
- 31 Ibinaiye PO, Mshelbuala PM, Abdulgafar N, and Lawal AK. 2013. Dicephalus Dipus Tetrabrachius Conjoined Twins of Zaria: Case Report and Literature Review. *Nigerian Journal of Clinical Practice*, 16(3): 395–397. doi: 10.4103/1119-3077.113473.
- 10 Jain P, Kundal AK, Sharma R, Khilnani P, Kumar P, and Kumar P. 2014. Surgical separation of pygopagus twins: A case report. *Journal of Pediatric Surgery Case Reports*, 2(3): 119–122. doi: 10.1016/j.epsc.2014.02.008.
- 6 Kingston CA, McHugh K, Kumaradevan J, Kiely EM, and Spitz L. 2013. Imaging in the Preoperative Assessment of Conjoined Twins. *RadioGraphics*, 21(5): 1187–1208. doi: 10.1148/radiographics.21.5.g01se011187.
- 8 Kobylarz K. 2014a. Intensive Care of Conjoined Twins. *Anesthesiology Intensive Therapy*, 46(2): 130–136. doi: 10.5603/AIT.2014.024.
- 52 Kobylarz K. 2014b. Znieczulenie Bliźniąt Syjamskich. *Anestezjologia Intensywna Terapia*, 46(2): 124–129. doi: 10.5603/ait.2014.0023.
- 9 Lalwani J, Dubey K, and Shah P. 2011. Anaesthesia for the Separation of Conjoined Twins. *Indian J Anaesth*, 55: 177–80.
- 46 Patil PS. *et al.* 2016. Successful Separation of Omphalopagus Twins: A Case Report, 5(1).
- Sangari S, Khatri K, and Pradhan S. 2001. Omphalopagus Ischiopagus Tetrapus Conjoined Twins — A Case Report'. *J Anat Soc India*, 50(1): 40–42.

- Shank E, Manohar N, and Schmidt U. 2005. Anesthetic Management for Thoracopagus Twins with Complex Cyanotic Heart Disease in the Magnetic Resonance Imaging Suite. *Anesthesia and Analgesia*, 100(2): 361–364. doi: 10.1213/01.ANE.0000140952.35504.4D.
- Spencer BR, Orleans N, and Union V. 1996. Anatomic description of conjoined twins: A plea for standardized terminology. *Journal of Pediatric Surgery*, 31(7): 941–944.
- Thomas J and Lopez J. 2004. Conjoined Twins-The Anaesthetic Management of 15 Sets from 1991–2002. *Paediatric Anaesthesia*, 14(2): 117–129. doi: 10.1046/j.1460-9592.2003.01249.x.
- Utariani A. 2009. Penatalaksanaan Anestesi pada anak dengan Penyakit Jantung Bawaan (PJB) yang Akan Dilakukan Pembedahan Bukan Jantung. *Anesthesia & Critical Care*, 27(1): 53-61.
- Utariani A. 2016. *Pengelolaan Anestesi pada Pembedahan Pemisahan Kembar siam. How to Keep Professionalism and Patient Safety in Limitation?: Kumpulan Materi Konas XI Perdatin*. Palembang: Universitas Sriwijaya Press.
- Utariani A and Alvin M. 2019. *Anestesi pada Operasi Separasi Bayi Kembar Siam*. Presentasi kasus, Departemen Anestesiologi dan Reanimasi, Fakultas Kedokteran Universitas Airlangga-RSUD dr. Soetomo Surabaya, 2019. Gedung Departemen Anestesiologi dan Reanimasi.
- Wong T *et al.* 2003. Anesthetic Management for a Five-Day Separation of Craniopagus Twins. *Anest Analg*, 97: 999–1002.
- Yaxiong S *et al.* 1985. Successful Separation of Xiphoomphalopagus Twins. *European Journal of Pediatric Surgery*, 40(4): 237–240. doi: 10.1055/s-2008-1059782.
- Zhong HJ *et al.* 2013. Anesthetic Management of Conjoined Twins Undergoing One-Stage Surgical Separation: A Single Center Experience. *Pakistan Journal of Medical Sciences*, 29(2): 509–513. doi: 10.12669/pjms.292.3275.

Copyright @ Airlangga University Press



Glosarium

41

- Cephalopagus* : kembar menyatu dari kepala hingga umbilikus
- Thoracopagus* : penyatuan pada toraks atas hingga umbilikus dengan posisi kembar saling berhadapan.
- Omphalopagus* : penyatuan pada umbilikus dengan posisi kembar saling berhadapan tanpa adanya penyatuan jantung ataupun pembuluh darah intrakardiak.
- Ischiopagus* : kembar dengan penyatuan umbilikus hingga pelvis dengan dua sakrum dan dua simfisis pubis.
- Parapagus* : kembar siam dengan penyatuan lateral melibatkan pelvis dengan satu simfisis pubis dan satu atau dua sakrum.
- Craniopagus* : kembar pada bagian mana pun dari kepala kecuali wajah dan foramen magnum.
- Pygopagus* : menyatu pada dorsal berbagi sakrokoksigeal dan perianal terkadang hingga korda spinalis.
- Rachipagus* : menyatu pada bagian dorsal di atas sakrum, mungkin melibatkan oksiput dan bagian- bagian kolum vertebra yang berbeda.
- Abdominopagus* : kembar siam yang mengalami kondisi dua abdomen menyatu
- Ventral Union* : kembar siam menyatu pada sisi ventral dan melibatkan penyatuan umbilikus walaupun sering kali kembar menyatu lebih ke arah ventrolateral
- Lateral Union* : kembar siam menyatu pada ventrolateral dengan selalu melibatkan penyatuan umbilikus, abdomen, dan pelvis.
- Dorsal Union* : kembar menyatu pada bagian dorsal dari diskus embrionik primitif.

<i>Craniopagus parasiticus</i>	:	kondisi di mana terdapat bayi autositik yang memiliki kepala parasitik menempel di kepalanya
<i>Fetus in fetu</i> merupakan	:	jenis bayi kembar siam parasitik di mana pada bayi autositik memiliki bayi parasitik di dalam tubuhnya, biasanya di abdomen
<i>Heteropagus</i>	:	bayi kembar siam yang tidak bisa dikategorikan sesuai dengan kategori yang sudah ada sehingga disebut dengan atipikal atau kembar siam parasitik (<i>heteropagus</i>)
<i>Autositik</i>	:	bayi kembar siam dominan yang memiliki organ komplet
<i>Parasitik</i>	:	bayi kembar siam yang berhenti tumbuh tergantung bagian mana yang tetap tumbuh
<i>Premorbid</i>	:	tanda-tanda sebelum sakit
<i>Informed Consent</i>	:	komunikasi antara tenaga medis dengan pasien sebelum pasien menyetujui/tidak tindakan medis tersebut
<i>Cervical Lordosis</i>	:	kelengkungan tulang belakang leher atau tulang belakang di daerah leher.
<i>Atipikal/parasitik</i>	:	keadaan di mana terdapat salah satu dari kembar berhenti berkembang saat gestasi dan bergantung pada kembar yang dominan.

47. Anestesi dan Aspek Lain pada Pembedahan Kembar Siam

ORIGINALITY REPORT

7 %	7 %	3 %	0 %
SIMILARITY INDEX	INTERNET SOURCES	PUBLICATIONS	STUDENT PAPERS

PRIMARY SOURCES

1	123dok.com Internet Source	1 %
2	erepo.unud.ac.id Internet Source	1 %
3	juniperpublishers.com Internet Source	<1 %
4	es.scribd.com Internet Source	<1 %
5	www.termedia.pl Internet Source	<1 %
6	seer.ufrgs.br Internet Source	<1 %
7	text-id.123dok.com Internet Source	<1 %
8	repo.sibdi.ucr.ac.cr:8080 Internet Source	<1 %
9	ijaweb.org Internet Source	<1 %
10	medscidiscovery.com Internet Source	<1 %
11	Jenny M Thomas. "Conjoined twins - the anaesthetic management of 15 sets from 1991-2002", Pediatric Anesthesia, 2/2004 Publication	<1 %
12	nursing.tzuchi.com.tw Internet Source	<1 %

13 R. Thomas Collins, Matthew J. O'Connor. "The Outcomes of Surgical Separation in Thoracopagus Twins with Conjoined Hearts: An Analysis of the Literature", *Pediatric Cardiology*, 2021
Publication

14 turkjanaesthesiolreanim.org
Internet Source

15 Veenu Singla. "Prenatal diagnosis of thoracopagus fetus: a case report with brief review of literature", *Archives of Gynecology and Obstetrics*, 03/25/2009
Publication

16 saudija.org
Internet Source

17 du.ac.in
Internet Source

18 link.springer.com
Internet Source

19 Prananda Surya Airlangga, Christrijogo Sumartono Waloejo, Soni Sunarso Sulistiawan, Arie Utariani et al. "Post-Serial Earthquakes Health Problems in Lombok, Indonesia: Experience of 'Ksatria Airlangga' Floating Hospital [Profil Masalah Kesehatan Pasca Gempa Serial di Lombok, Indonesia: Pengalaman Rumah Sakit Terapung Ksatria Airlangga]", *Proceeding of Community Development*, 2019
Publication

20 epos.myesr.org
Internet Source

21 lcbadiklat-jateng.kemenkumham.go.id
Internet Source

22	Fery Pirmansyah, Tri Wahyudi. "IMPLEMENTASI DATA MINING MENGUNAKAN ALGORITMA C4.5 UNTUK PREDIKSI EVALUASI ANGGOTA SATUAN PENGAMANAN STUDI KASUS PT. YIMM PULOGADUNG", Jurnal Indonesia : Manajemen Informatika dan Komunikasi, 2023 Publication	<1 %
23	www.vibizmedia.com Internet Source	<1 %
24	idoc.pub Internet Source	<1 %
25	etheses.uin-malang.ac.id Internet Source	<1 %
26	repository.unair.ac.id Internet Source	<1 %
27	lrd.yahooapis.com Internet Source	<1 %
28	pmpk.kemdikbud.go.id Internet Source	<1 %
29	Silvia Rosyiana Majid, Fajar Ariyanti. "Determinan Kejadian Kanker Kolorektal", Jurnal Ilmu Kesehatan Masyarakat, 2020 Publication	<1 %
30	adoc.pub Internet Source	<1 %
31	ar.wikipedia.org Internet Source	<1 %
32	asja.springeropen.com Internet Source	<1 %
33	dergipark.ulakbim.gov.tr Internet Source	<1 %

34	ebin.pub Internet Source	<1 %
35	dx.doi.org Internet Source	<1 %
36	id.scribd.com Internet Source	<1 %
37	jurnal.fk.unand.ac.id Internet Source	<1 %
38	widuri.raharjo.info Internet Source	<1 %
39	Scott L. DeBoer, Geri Jaracz, Nancy Lass. "Did you bring two isolettes? Transport of conjoined twins", Air Medical Journal, 1999 Publication	<1 %
40	ao.um5s.ac.ma Internet Source	<1 %
41	assets.cureus.com Internet Source	<1 %
42	docplayer.info Internet Source	<1 %
43	edoc.site Internet Source	<1 %
44	news.unair.ac.id Internet Source	<1 %
45	pt.scribd.com Internet Source	<1 %
46	spesialis1.anestesi.fk.unair.ac.id Internet Source	<1 %
47	tipskarir.com Internet Source	<1 %
48	www.jogloabang.com Internet Source	<1 %

49 www.litbang.depkes.go.id <1 %
Internet Source

50 "Kindertraumachirurgie", Springer Nature, 2019 <1 %
Publication

51 salamadian.com <1 %
Internet Source

52 Adam Snoap, Varun V. Varadarajan, Meredith E. Mowitz, Saleem Islam, William O. Collins. "Airway Management Protocol for Conjoined Twins Delivery", International Journal of Pediatric Otorhinolaryngology, 2020 <1 %
Publication

53 Zafar Nazir, Muhammad Arif Mateen Khan, Ahmed Vaqas Faruque, Bakhtawar Dilawar. "Separation of conjoined twins in a resource constraint setting – Lessons learned and implications for global surgery initiatives", Journal of Pediatric Surgery Case Reports, 2018 <1 %
Publication

Exclude quotes On

Exclude matches Off

Exclude bibliography On

47. Anestesi dan Aspek Lain pada Pembedahan Kembar Siam

GRADEMARK REPORT

FINAL GRADE

GENERAL COMMENTS

/100

PAGE 1

PAGE 2

PAGE 3

PAGE 4

PAGE 5

PAGE 6

PAGE 7

PAGE 8

PAGE 9

PAGE 10

PAGE 11

PAGE 12

PAGE 13

PAGE 14

PAGE 15

PAGE 16

PAGE 17

PAGE 18

PAGE 19

PAGE 20

PAGE 21

PAGE 22

PAGE 23

PAGE 24

PAGE 25

PAGE 26

PAGE 27

PAGE 28

PAGE 29

PAGE 30

PAGE 31

PAGE 32

PAGE 33

PAGE 34

PAGE 35

PAGE 36

PAGE 37

PAGE 38

PAGE 39

PAGE 40

PAGE 41

PAGE 42

PAGE 43

PAGE 44

PAGE 45

PAGE 46

PAGE 47

PAGE 48

PAGE 49

PAGE 50

PAGE 51

PAGE 52

PAGE 53

PAGE 54

PAGE 55

PAGE 56

PAGE 57

PAGE 58

PAGE 59

PAGE 60

PAGE 61

PAGE 62

PAGE 63

PAGE 64

PAGE 65

PAGE 66

PAGE 67

PAGE 68

PAGE 69

PAGE 70

PAGE 71

PAGE 72

PAGE 73

PAGE 74

PAGE 75

PAGE 76

PAGE 77

PAGE 78

PAGE 79

PAGE 80

PAGE 81
