

## BAB II

### TINJAUAN PUSTAKA

#### 2.1. Tanaman Manggis (*Garcinia mangostana* Linn)

##### 2.1.1. Klasifikasi dan Nama Daerah

Menurut Lyman (1957), tanaman manggis mempunyai sistematika sebagai berikut :

Divisi	: Spermatophyta
Sub Divisi	: Angiospermae
Klas	: Dicotyledoneae
Ordo	: Guttiferales
Famili	: Guttiferae
Genus	: <i>Garcinia</i>
Species	: <i>Garcinia mangostana</i> Linn

Di beberapa daerah di Indonesia tanaman manggis ini dikenal dengan beberapa nama, antara lain : Manggoita (Aceh), Manggos, Manggus (Lampung), Mangghis (Madura), Manggu (Sunda), Manggustan (Manado, Maluku) dan di Makassar dikenal dengan nama Kirasa (Heyne, 1987).

##### 2.1.1 Morfologi dan Habitat

Tanaman manggis banyak di Burma, Filipina, Indo China, Australia bagian tropik dan di Indonesia. Tinggi tanaman dapat mencapai 25 meter dengan diameter dapat mencapai 45 centimeter. Tanaman ini dapat tumbuh dengan baik di dataran rendah dengan ketinggian

1500 meter di atas permukaan laut (Heyne, 1987). Menurut Tohir (1981), tanaman manggis tidak tahan adanya genangan air.

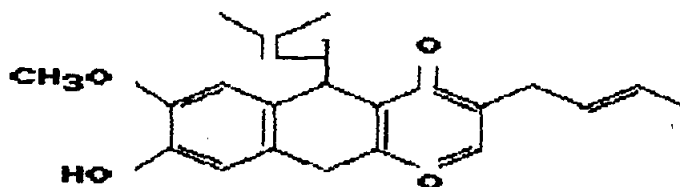
Daun manggis berbentuk oval, meruncing pendek dengan panjang 12 - 23 centimeter dan lebar kira-kira 7 centimeter. Daun mahkota berbentuk telur terbalik, berdaging tebal, berwarna hijau kuning dan tepi merah atau hampir semua merah. Buah berbentuk bola tertekan, garis tengah kurang lebih 6 centimeter dan berwarna ungu tua. Dinding buah tebal, berdaging, berwarna ungu dengan getah kuning. Buah mengandung 1 - 3 biji yang diselimuti oleh selaput biji yang tebal dan berair (Steenis, 1978).

### 2.1.3. Kandungan Zat

Kandungan zat pada tanaman manggis yang dapat dibuktikan secara organoleptis adalah tidak berasa dan berbau aromatik. Kandungan zat ini berupa : mangostin, vitamin B<sub>12</sub>, getah dan zat samak. Kandungan lain berupa senyawa kalsium dan zat besi (Mardisiswoyo dan Kusuma, 1968).

Mangostin merupakan salah satu turunan xanthon yang terdapat di alam dan pertama kali ditemukan di kulit buah *Garcinia mangostana* Linn. Rumus molekul mangostin adalah C<sub>24</sub>H<sub>26</sub>O<sub>6</sub> (Yates dan Stout, 1958). Shankaranarayan (1979) menyatakan, bahwa mangostin dapat mendepresi

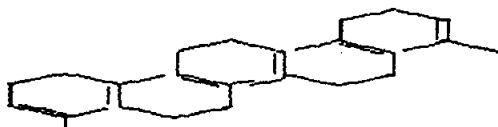
susunan syaraf pusat. sedangkan Hostettman dan Wagner (1977) menyatakan bahwa mangostin dapat menghambat mono amine oksydase (MAO).



Gambar 1. Struktur Molekul Mangostin  
(Sumber : Yates and Stout, 1958)

*Garcinia mangostana* Linn telah diselidiki daunnya selain mengandung mangostin, juga mengandung resin, tanin dan triterpenoid (Anonimus, 1989).

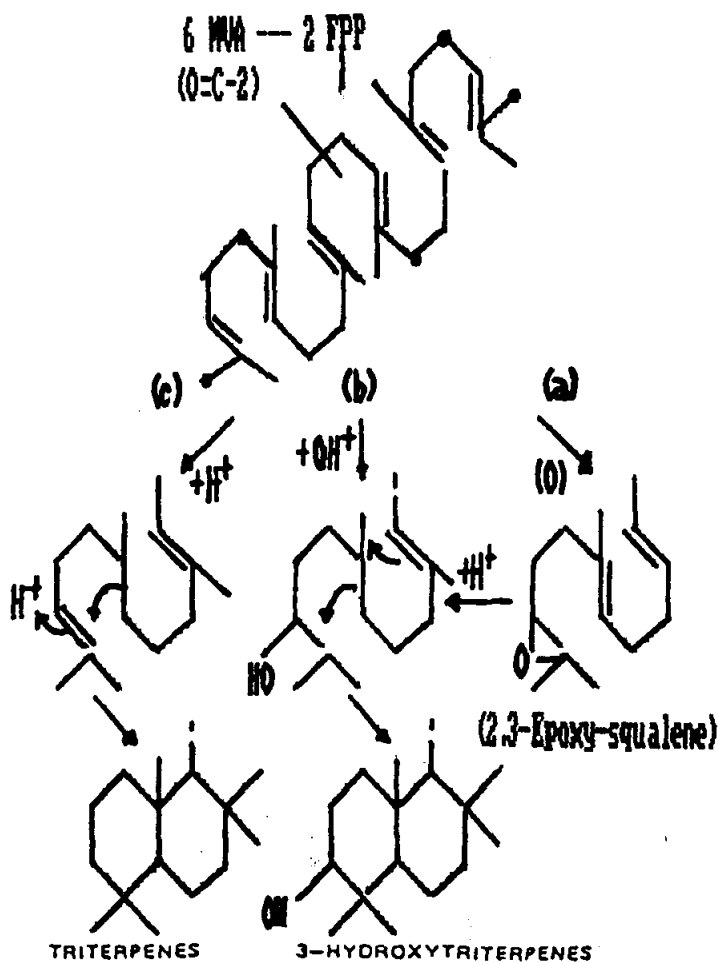
Triterpenoid adalah salah satu senyawa golongan terpenoid. Senyawa ini mempunyai senyawa kerangka karbon berasal dari hidrokarbon  $C_{30}$  asiklik, yaitu skualena. }



Gambar 2. Struktur Molekul Skualena  
(Sumber : Harbone, 1987)

Triterpenoid dapat dipilah menjadi empat golongan, yaitu senyawa triterpena sebenarnya, steroid, saponin dan glikosida jantung. Saponin dan glikosida jantung, sebenarnya merupakan senyawa triterpena atau steroid yang terutama terdapat dalam bentuk glikosida (Harbone, 1987).

Menurut Das dan Shashi (1983), adanya senyawa triterpenoid dan glikosida triterpenoid dapat menghambat perkembangan blastosit landak laut.



Gambar 3. Mekanisme Biosintesis Triterpenoid Secara Oksidasi (a), (b) dan Non Oksidasi (c).

MVA = Mevalonit Acid

FPP = Farnesyl Phyrophospat

(Sumber : Manitto, 1981)

#### 2.1.4. Kegunaan

Buah manggis merupakan bentuk buah yang khas dengan rasa daging buah yang enak. Kayu manggis dapat dipergunakan sebagai kayu pertukangan yang baik. Kayu ini berat, kasar, sangat kuat, baik untuk kayu bangunan dan juga untuk gagang tombak. Kayu ini tidak mudah dibelah. Getah kuning dari batangnya dapat dipergunakan untuk zat pewarna. Kulit buah dipergunakan untuk menggosok tali pancing, menyamak belulang dan untuk mengecat benang menjadi hitam (Heyne, 1987).

Daun mudanya dicampur dengan makanan ternak dapat mengakibatkan keguguran kandungan. Kulit batang yang sudah dibakar hangus ditumbuk dan dicampur dengan serbuk kapur barus merupakan serbuk gosok gigi yang baik (Versteegh, 1983).

Kegunaan lain dari tanaman manggis adalah sebagai obat tradisional. Daging buahnya sebagai obat amandel, mencret, disentri, dubur tersembul, obat cacing dan keputihan. Dinding buahnya untuk gigi goyah, gigi kotor dan berak darah. Kulitnya sebagai obat sariawan dan damarnya untuk obat sembelit (Mardisiswoyo dan Kusuma, 1968).

Menurut Versteegh (1983), *Garcinia mangostana* Linn bersifat abortif, sedangkan Heyne (1987), akar tanaman manggis erat hubungannya dengan proses menstruasi. Menurut Mian dkk. (1991), infus daun manggis muda sebanyak 25 sampai 35 persen bersifat abortif pada mencit.

## 2.2. Alat-Alat Reproduksi Betina

Alat-alat reproduksi hewan betina tidak hanya menghasilkan sel telur yang penting untuk membentuk individu baru, tetapi juga menyediakan lingkungan di mana individu tersebut terbentuk dan memberi makan untuk tumbuh selama masa-masa permulaan hidupnya. Fungsi ini dijalankan oleh alat-alat reproduksi primer dan sekunder. Alat reproduksi primer yaitu ovarium sedangkan tuba falopii, uterus, cerviks, vagina dan vulva merupakan alat-alat reproduksi sekunder. Selain itu masih ada kelenjar susu yang dapat dianggap sebagai alat kelamin pelengkap, karena sangat erat hubungannya dengan proses reproduksi dan penting untuk memberi makan individu yang baru lahir (Toelihere, 1981).

## 2.3. Siklus Reproduksi Betina

### 2.3.1. Siklus Birahi dan Permasalahannya

Hewan betina yang telah dewasa kelamin akan mengalami siklus birahi karena pertumbuhan organ reproduksinya telah sempurna. Siklus birahi adalah jarak antara periode birahi pertama dengan periode birahi berikutnya. Birahi merupakan tanda hewan betina bersedia menerima pejantan untuk berkopulasi (Partodihardjo, 1982). Lama birahi bervariasi antara jenis hewan dan antara individu dalam satu spesies. Sebagian besar perbedaan ini disebabkan oleh variasi pada waktu observasi estrus (Toelihere, 1981). Pada golongan hewan

poliestrus yaitu hewan yang dalam setahun mengalami birahi beberapa kali, apabila terjadi kebuntingan, laktasi atau dalam kondisi patologis maka siklus birahi hewan tersebut akan terhenti (Arthur dkk. 1983).

Siklus birahi pada hewan mamalia umumnya terbagi menjadi empat periode, yaitu periode proestrus, estrus, metestrus dan diestrus (Partodihardjo, 1982). Mekanisme siklus birahi diatur oleh kelenjar hipofisa anterior. Pelepasan hormon gonadotropin (FSH dan LH) dari kelenjar tersebut dipengaruhi oleh mekanisme umpan balik dari kadar hormon progesteron dan estrogen dalam darah. Kadar estrogen yang rendah dalam darah sebagai akibat dari folikel yang belum berkembang ataupun folikel atretis akan menggerakkan hipofisa anterior untuk melepaskan FSH yang diperlukan untuk pertumbuhan folikel. Kadar estrogen mencapai konsentrasi tertinggi pada saat terbentuknya folikel de Graaf yang berisi ovum yang telah masak. Hal ini akan merangsang hipofisa anterior untuk mengeluarkan LH yang diperlukan untuk proses ovulasi (Lunnenfeld dan Inster, 1978). Mekanisme pecahnya folikel de Graaf pada waktu ovulasi sampai saat ini masih terus diteliti, oleh para ahli diduga ada hubungannya dengan peranan prostaglandin dalam uterus (Craig dan Roth, 1982).

Setelah ovulasi, korpus luteum segera tumbuh dari sisa-sisa folikel, sel-sel granulosa, sel-sel teka

interna dan eksterna dari folikel, dan akan mengalami proses luteinisasi di bawah pengaruh hormon LH dan LTH dari hipofisa anterior. Selanjutnya progesteron mulai dihasilkan oleh korpus luteum yang mempunyai fungsi meredakan aktifitas estrogen (Hardjopranto, 1988). Pada akhir dari fase luteal korpus luteum mengalami regresi. Regresi disebabkan oleh pengaruh prostaglandin yang dihasilkan oleh uterus. Akibatnya produksi progesteron yang dihasilkan oleh korpus luteum menurun. Menurunnya kadar progesteron dalam darah menyebabkan hambatan terhadap pengeluaran Gn-RH oleh hipotalamus menghilang dan mulailah hipofisa anterior mengeluarkan FSH dan LH lagi yang diperlukan untuk merangsang pertumbuhan folikel yang baru (Partodihardjo, 1982).

Ditinjau dari pertumbuhan folikel dan korpus luteum dalam ovarium, siklus birahi dibagi menjadi fase folikuler dan fase luteal. Fase folikuler berlangsung sejak folikel mulai tumbuh dan berkembang sampai terjadi ovulasi. Fase luteal dimulai sejak korpus luteum terbentuk sampai korpus luteum mengalami regresi (Hafez, 1987). Fase proestrus dan estrus menjadi fase folikuler, karena dalam fase inilah folikel tumbuh secara cepat, sedangkan fase metestrus dan diestrus disebut fase luteal, karena dalam fase ini korpus luteum tumbuh dan berfungsi. Fase folikuler pada umumnya berlangsung jauh lebih singkat dari pada fase luteal (Partodihardjo, 1982).



### 2.3.2. Siklus Birahi Mencit

Mencit termasuk hewan poliestrus, artinya dalam satu tahun mengalami beberapa kali birahi. Masa remaja dicapai pada umur 30 - 45 hari dengan berat badan antara 20 - 30 gram. Siklus birahi mencit berlangsung dalam waktu yang relatif singkat yaitu 4 - 5 hari. Pada umumnya ovulasi terjadi 8 - 11 jam sesudah adanya tanda-tanda birahi.

Siklus birahi pada mencit secara normal terbagi dalam empat periode, yaitu proestrus, estrus, metestrus dan diestrus. Masing-masing periode dan perubahannya dari periode satu ke periode lainnya dapat diketahui dengan membuat sediaan ulas vagina, mengamati tingkah laku hewan tersebut, melihat kejadian pada ovariumnya dan mengamati perubahan pada alat kelamin luarnya (Norris, 1980)

Periode proestrus ditandai dengan perubahan tingkah laku pada mencit yang mulai dapat menerima pejantan walaupun belum melakukan kopulasi. Perubahan pada alat kelamin luar terlihat peningkatan peredaran darah di daerah tersebut dan epitel vagina menebal. Pada sediaan ulas vagina terdapat sel-sel epitel dan kejadian pada ovarium terlihat pertumbuhan folikel. Periode ini berlangsung sekitar 12 jam .

Periode estrus ditandai dengan penurunan aktifitas berlari, telinga gemetar, mau menerima pejantan.

Perubahan pada alat kelamin luar, epitel vagina menebal, terdapat lapisan sel kornifikasi di atas permukaan vagina. Pada sediaan ulas vagina terdapat sel-sel kornifikasi, sedangkan kejadian pada ovarium pada akhir estrus terjadi ovulasi dan periode ini berlangsung sekitar 9 - 15 jam .

Periode metestrus berlangsung sekitar 21 jam, yang ditandai dengan mencit betina tidak mau lagi menerima pejantan. Perubahan pada alat kelamin luar terlihat lapisan kornifikasi yang terlepas dari mukosa vagina. Pada sediaan ulas vagina terdapat lendir kental, sel-sel kornifikasi dengan beberapa leukosit. Pada ovarium tampak pembentukan korpus luteum.

Periode diestrus merupakan periode terpanjang yaitu sekitar 60 - 70 jam, ditandai dengan mencit betina tidak mau menerima pejantan lagi. Mukosa vagina kembali normal, dengan lapisan epitel yang menipis. Pada sediaan ulas vagina terlihat banyak leukosit dan sel-sel epitel dengan inti yang jelas. Sedangkan pada ovarium terdapat korpus luteum (Hafez, 1987).

### **2.3.3. Ovulasi dan Pembentukan Korpus Luteum**

Ovulasi dapat didefinisikan sebagai pelepasan ovum dari folikel de Graaf. Jumlah ovum yang diovulasikan oleh kedua ovarium pada satu siklus birahi berbeda-beda menurut jenis hewan. Rata-rata waktu ovulasi pada semua

jenis mamalia adalah selama periode birahi atau segera sesudah akhir birahi (Toelihere, 1981).

Ovulasi dapat terjadi karena adanya pengaruh LH (*Luteinizing Hormone*). LH ini membebaskan histamin sehingga menyebabkan hiperemia pada ovarium. Hiperemia itu mungkin menstimuler pelepasan enzim-enzim proteolitik, seperti kolagenase ke dalam cairan folikuler. Enzim-enzim proteolitik melemahkan dinding folikel sehingga terjadi suatu daerah penonjolan superfisial di mana dinding folikel tidak ditunjang oleh stroma ovarium (Hafez, 1987).

Sesudah folikel de Graaf pecah dan ovum dibebaskan, terjadilah perdarahan di dalam folikel. Badan ini disebut korpus haemoragikum. Perdarahan terjadi melalui dinding folikel, bukan pada tempat pecahnya folikel. Pada waktu terjadi perdarahan, hewan betina tidak lagi birahi dan memasuki fase luteal. Lambat laun darah yang membeku diresorpsi dan proses luteinisasi dimulai. Luteinisasi adalah proses pembentukan korpus luteum oleh sel-sel granulosa dan sel-sel teka. Bertambahnya umur korpus luteum, bertambah pula ukurannya. Pembesaran ini karena terjadinya hipertrofi dan hiperplasia sel-sel granulosa dan sel-sel teka. Sejak terbentuk, korpus luteum memproduksi hormon progesteron yang mempunyai fungsi meredakan aktifitas estrogen. Korpus luteum mencapai besar maksimum pada pertengahan fase luteal.

Apabila tidak terjadi kebuntingan, korpus luteum lambat laun mengalami pengecilan (regresi). Regresi ini disertai munculnya sel-sel tenunan pengikat, lemak dan struktur semacam hyalin diantara sel-sel luteal. Korpus luteum ini kemudian berubah menjadi jaringan parut berwarna coklat keputihan. Inilah yang disebut korpus albicans. Korpus albicans ini tidak mempunyai peranan di dalam proses reproduksi (Partodihardjo, 1982). Apabila terjadi kebuntingan maka korpus luteum akan tetap dipertahankan dan berfungsi sampai saat menjelang kelahiran. Hal ini disebabkan karena korpus luteum menghasilkan progesteron, di mana fungsi pokok adalah untuk mempersiapkan alat reproduksi untuk implantasi, memelihara kebuntingan dan menggerakkan kelenjar susu untuk tumbuh dan berkembang mempersiapkan produksi air susu (Hafez, 1987).

Ovulasi pada mencit terjadi sembilan jam setelah memasuki periode estrus. Korpus luteum tumbuh dari folikel yang telah melepaskan telurnya. Empat jam setelah ovulasi, dinding folikel mulai melakukan reorganisasi terutama teka internanya. Korpus luteum akan terbentuk sempurna dan mencapai ukuran maksimum setelah tiga hari. Bila terjadi kopulasi tetapi tidak terjadi fertilisasi maka korpus luteum akan mengalami degenerasi. Bila terjadi kopulasi dan fertilisasi maka korpus luteum

akan terus tumbuh dan berfungsi dalam jangka waktu yang lebih lama, sekitar 18 hari (Hafez, 1987 ; Smith dan Mangkoewidjojo, 1988).

#### 2.4. Tinjauan Antifertilitas

Antifertilitas adalah suatu bahan yang dapat mempengaruhi secara fisiologis sistem reproduksi hewan betina maupun jantan dengan tujuan untuk mencegah terjadinya kebuntingan. Suatu bahan antifertilitas yang dapat menghambat proses ovulasi dan atau menghambat terjadinya fertilisasi disebut kontrasepsi, apabila bekerja sesudah proses implantasi disebut abortivum (Rahayu, 1988).

##### 2.4.1. Mekanisme Kerja Antifertilitas

Bahan yang digolongkan sebagai antifertilitas dapat bekerja pada berbagai tempat dalam tubuh, yaitu pada sistem hipotalamus dan hipofisa, ovarium, tuba falopii, dan uterus (Hafez, 1987).

Antifertilitas yang bekerja pada ovarium dapat mempengaruhi proses pembentukan folikel, perkembangan folikel, pematangan folikel dan pada proses ovulasi. Antifertilitas yang bekerja pada tuba falopii dapat mempengaruhi transport ovum maupun spermatozoa dan proses fertilisasi serta transport zygote. Antifertilitas yang bekerja pada uterus dapat mempengaruhi proses implantasi, organogenesis dan perkembangan janin. Antifertilitas yang bekerja pada fungsi hipotalamus-hipofisa mempunyai

aktifitas anti gonadotropin, dengan mekanisme umpan balik negatif dari hipotalamus yang menyebabkan penurunan Gn-RH (*Gonadotropin Releasing Hormone*). Hal ini akan berpengaruh terhadap produksi FSH dan LH dari hipofisa anterior. Adanya penurunan produksi FSH dan LH akan mempengaruhi pembentukan dan perkembangan serta pematangan folikel dan juga proses ovulasi (Lee and Chi, 1985).