BAB 1
PENDAHULUAN

1.1 Latar Belakang Masalah

Bidang endodontik merupakan bagian dari Ilmu Konservasi Gigi di bidang Kedokteran Gigi yang meliputi adanya kelainan keradangan yang terjadi didalam sistem saluran akar gigi. Sistem saluran akar merupakan ruang tertutup yang pada kondisi normal bebas dari bakteri. Jika ruangan ini terbuka akibat mahkota gigi yang tidak intak, seperti pada trauma dan karies gigi, maka bakteri akan mudah masuk sitem saluran akar dan menyebabkan infeksi endodontik. Infeksi dari berbagai mikroorganisme memicu peradangan pada pulpa dan kolonisasi bakteri pada saluran akar. Kelainan endodontik bisa diakibatkan berbagai sebab, baik infeksi maupun non-infeksi. Kelainan akibat infeksi, paling sering disebabkan oleh rusaknya permukaan gigi (enamel) akibat karies. Karies yang mengakibatkan rusaknya jaringan gigi dan mencapai saluran akar, akan berakibat kelainan saluran akar atau sering dikenal dengan kelainan endodontik (Grossman, 2021; Wong *et al.*, 2021).

Karies gigi yang tidak dirawat, sering berdampak pada kelainan pulpa. Karies gigi merupakan salah satu masalah yang sering dikeluhkan oleh masyarakat Indonesia baik pada anak-anak maupun dewasa. Persentase penduduk yang mempunyai masalah gigi dan mulut, menurut data Riskesdas tahun 2018, prevalensi karies gigi pada anak-anak umur 3-4 tahun di Indonesia mencapai 81,5%. Setengah dari 75 juta balita Indonesia mengalami karies gigi dan jumlahnya bertambah terus dari tahun ke tahun. Menurut data survey World Health Organization tercatat bahwa di seluruh dunia 60-90% anak mengalami karies gigi. Prevalensi tertinggi

karies gigi pada anak-anak di Amerika dan kawasan Eropa, indeks agak rendah dan Mediterania Timur dan wilayah barat pasifik, sementara prevalensi terendah adalah Asia tenggara dan Afrika (Rosalina and Jeddy, 2021).

Karies gigi adalah penyakit jaringan gigi yang ditandai dengan kerusakan jaringan, dimulai dari permukaan gigi (ceruk, fisura dan daerah interproksimal) yang meluas kearah pulpa. Karies gigi ditandai oleh rusaknya email dan dentin yang progresif yang disebabkan oleh keaktifan metabolisme plak bakteri. Proses karies mulai dari permukaan dan terus berpenetrasi makin kedalam, ketika mencapai dentin perkembangannya makin cepat sehingga menyebabkan email menggaung. Bakteri yang dominan adalah *Streptococcus mutans, Streptococcus sorbinus* dan *Lactobacillus spp*, beberapa bakteri tersebut merupakan normal flora yang selalu ada di dalam rongga mulut, namun ada kondisi tertentu yaitu saat pH didalam rongga mulut menurun maka akan memudahkan terjadinya demineralisasi yang dapat menyebabkan bakteri menjadi dominan sehingga menyebabkan karies gigi. Banyak spesies bakteri yang teridentifikasi di karies gigi, termasuk *Streptococcus mutans, Lactobacillus spp, Propionibacterium spp, Bifidobacterium dentium,* dan *Veillonella spp.* (Gross *et al.*, 2012; Subramaniam and Suresh, 2019). Penelitian lain menunjukkan adanya dominasi bakteri *Streptococcus sobrinus* (Sánchez-Torres, Sánchez-Garcés and Gay-Escoda, 2014).

Proses terjadinya karies akan terus berlanjut jika tidak segera dilakukan perawatan dan proses karies tersebut akan berlangsung lebih progresif karena struktur jaringan dentin yang lebih sedikit mengandung mineral sehingga lebih rentan terhadap asam yang diproduksi oleh bakteri. Penelitian yang dilakukan oleh Phillips university pada tahun 2015 menunjukkan bahwa 63.8% pasien berusia

diatas 18 tahun mengalami karies enamel dan 15.4% mengalami karies dentin. Hasil yang berbeda ditunjukkan oleh Kuhnisch (2008) menunjukkan 4.6% mengalami karies superfisial, 27.3% mengalami karies media dan 27.9% mengalami karies profunda. Karies profunda ini sangat beresiko terhadap terjadinya kelainan pulpa gigi. Pada negara berkembang seperti Kenya, prevalensi karies profunda yang tidak terawat cukup tinggi, data menunjukkan sebagian besar lesi yang sering terjadi dialami oleh kelompok minoritas. (Rahardjo, Widjiastuti and Prasetyo, 2016) Hal ini juga diketahui serupa di berbagai negara lainnya. Sebuah penelitian di Riyadh, Kerajaan Arab Saudi, pada tahun 2018, mengungkapkan bahwa teridentifikasi karies gigi pada molar permanen pertama di 10,6% populasi 1844 anak sekolah dasar berusia 6-9 tahun. (S Aldossary *et al.*, 2018) Sebuah penelitian di Rusia terhadap 442 mahasiswa kedokteran dan 359 mahasiswa kedokteran gigi yang menunjukkan prevalensi DMFT > 0 adalah sebesar 96% dan rata-rata skor indeks DMFT (gigi karies, hilang, atau ditambal) adalah 7,58, yang berarti bahwa gigi yang berlubang, hilang, atau ditambal per orang rata-rata adalah 7.58 gigi (Drachev, Brenn and Trovik, 2017). Hal ini menunjukkan penanganan awal karies gigi menjadi hal yang penting untuk menjaga kesehatan gigi, khususnya untuk mencegah kelainan pulpa gigi. (**Journal 1)**

Kelainan pulpa gigi atau kelainan endodontik dapat diatasi dengan perawatan saluran akar. Prinsip perawatan gigi yang telah mengalami perawatan saluran akar (perawatan endodontik) adalah merestorasi akar dan mahkota klinis gigi dengan mahkota pasak dan inti yang retentif dan stabil, sehingga tidak mudah lepas dan dapat digunakan selama mungkin di dalam rongga mulut seperti gigi aslinya. Perlu diperhatikan bahwa gigi yang telah mengalami perawatan saluran

akar memiliki dinding saluran akar yang lebih tipis, sehingga relatif lebih rapuh dan mudah patah (fraktur) dibanding dengan gigi yang sehat karena terjadi reduksi pada jaringan internal gigi dan lemahnya pertautan antara enamel dan dentin akibat pengasahan jaringan dentin selama preparasi saluran akar. Oleh karena itu perlu perlindungan yang menyeluruh dengan pemberian penguat pasak dan inti serta pembuatan mahkota jaket *porcelain fused to metal* (PFM) agar gigi tidak mengalami fraktur. (Algadhi and Moaleem, 2021) Menurut *Bitter Kerstin* menyatakan bahwa kesuksesan penggunaan pasak tuang dan inti rata-rata 90,6% selama 6 tahun sebagai fondasi suatu restorasi. (Dogui *et al.*, 2018)

Kerusakan gigi anterior akibat karies kompleks sangat mengganggu penampilan dan mengurangi rasa percaya diri serta dapat meningkatan rasa cemas pada pasien yang mempunyai pengalaman anxiety dalam menerima perawatan gigi. Pasien dengan kecemasan dapat diatasi dengan terapi menggunakan metode audiovisual yang menunjukkan perubahan perilaku yang positif. Metode ini memungkinkan penyelesaian perawatan gigi kompleks pada pasien yang memiliki pengalaman perawatan gigi yang tidak menyenangkan, dengan penurunan nilai ambang rasa sakit dan toleransi serta tingkat kecemasan. Menggunakan metode audiovisual tidak hanya menghindari ketidaknyamanan dan meningkatkan perilaku pasien selama perawatan, tetapi juga mencegah ketidaknyamanan ingatan dan kecemasan serta antisipasi rasa ketakutan (Chandure, Tamgadge and Tamgadge, 2017)

Penggunaan sistem distraksi audiovisual (musik dan video/permainan) merupakan pilihan yang bermanfaat bagi pasien yang anxiety ringan terkait dengan perawatan kebersihan gigi. Sistem gangguan audiovisual yang digunakan dapat

menjadi tambahan yang berguna di klinik gigi untuk membantu mengurangi kecemasan, ketidaknyamanan, kebosanan, dan waktu yang diperlukan untuk melakukan prosedur perawatan gigi yang rutin (Rojas-Alcayaga *et al.*, 2018). Dalam kasus ini pendekatan invasif minimal dan distraksi audiovisual untuk pasien dengan kecemasan gigi yang sangat tinggi, membuat pasien nyaman selama perawatan dan kepuasan menghasilkan estetika besar di akhir perawatan (Chandure, Tamgadge and Tamgadge, 2017)

Sebagian besar masalah umum yang menimbulkan kerusakan struktur terutama gigi anterior meliputi karies dan trauma gigi misalnya gigi berlubang, gigi fraktur akibat benturan keras atau jatuh. Kehilangan struktur gigi tidak hanya mempengaruhi estetik, tetapi juga menimbulkan gangguan pengunyahan, kesulitan bicara dan gangguan psikologi sosial. Manusia dapat kehilangan giginya akibat kerusakan dari gigi itu sendiri atau kerusakan pada jaringan penyangganya sehingga gigi terlepas dari jaringan yang menyangganya (Gugnani *et al.*, 2017)

Keadaan gigi dengan karies berat atau gigi yang mengalami fraktur tersebut dapat diatasi dengan melakukan perawatan endorestorasi untuk mengembalikan bentuk, fungsi dan estetik seperti gigi aslinya (Duangthip *et al.*, 2016). *Antune et al* mengatakan bahwa untuk dapat mengembalikan kepercayaan diri yang tinggi pada penderita maka dilakukan rehabilitasi secara fungsional, bentuk dan estetik pada gigi geligi anterior. Gigi anterior yang rusak akibat karies kompleks berdampak pada penampilan dan dapat mempengaruhi kepercayaan diri karena estetika yang buruk. Restorasi gigi anterior dari berbagai kerusakan akibat karies sangat berharga karena dapat mengembalikan bentuk, fungsi dan estetik gigi yang sesuai dengan system stomatognatik (Duangthip *et al.*, 2016). (**Journal 2).**

Karies selain dapat menyerang gigi anterior juga dapat menyerang gigi posterior (terutama gigi geraham/molar) yang apabila dibiarkan dan tidak dirawat maka akan mengalami kelainan pulpa yang infeksinya akan berjalan terus sampai mengenai daerah bifurkasi. Hal ini dapat diatasi dengan dilakukan suatu tindakan hemiseksi yang termasuk dalam bidang bedah endodontik. Bedah endodontik merupakan bagian dari bidang endodontik yang melakukan prosedur tindakan hemiseksi yaitu pencabutan sebagian akar gigi bersama sebagian mahkota gigi. Hal ini dilakukan untuk menghindari terjadinya kehilangan gigi terutama gigi posterior akibat adanya lesi pada daerah bifurkasi maupun pada jaringan periradikular. Tindakan tersebut melibatkan soket tulang alveolar yang akan memberikan dampak defek pada tulang alveolar beserta sekitar jaringan periradikular gigi. Pencabutan gigi adalah prosedur traumatik yang dapat menyebabkan hilangnya tulang alveolar juga pada umumnya jaringan lunak dan jaringan keras akan mengalami trauma selama pencabutan gigi. Trauma yang terjadi akibat pencabutan gigi akan mengalami proses penyembuhan secara alami dengan melalui 3 tahapan proses penyembuhan luka yaitu inflamasi, proliferasi, dan remodeling. Proses penyembuhan tulang setelah pencabutan gigi pada umumnya sama dengan penyembuhan luka, namun terdapat keterlibatan osteoblas dan osteoklas (Kamadjaja *et al.*, 2020) Setelah proses penyembuhan, pada soket gigi biasanya menimbulkan deformitas tulang alveolar termasuk pengurangan tinggi dan lebar residual ridge (Joshi, Singh and Kambalyal, 2016; Kresnoadi, Hadisoesanto and Prabowo, 2016; Titsinides, Agrogiannis and Karatzas, 2019). Proses penyembuhan lebih baik dipercepat untuk mengembalikan fungsi normal dari bagian tubuh yang

terinfeksi, mengurangi rasa tidak nyaman, dan memperkecil kemungkinan komplikasi lebih lanjut (L-Falahi.N.H, Abood and Dauood. M.S, 2017).

Pemberian *bone graft* ke dalam soket setelah prosedur bedah dapat mempercepat proses osteogenesis atau pembentukan tulang yang nantinya juga dapat meningkatkan prognosis dari gigi tersebut (Porrini *et al.*, 2011; Chaturvedy and Chaturvedy, 2012). Prevalensi keberhasilan perawatan bedah-endodontik cukup tinggi, antara 73-99% walaupun hanya sekitar 5% dari semua kasus endodontik (Widiadnyani, 2020). Sedangkan menurut Torabinejad & White melaporkan bahwa keberhasilan aplikasi bedah dan perawatan endodontik adalah 77,8% dan 70,9% setelah 2 - 4 tahun *follow up*. (Torabinejad and White, 2016) Tingkat ini berubah setelah 4 - 6 tahun *follow up*, dengan tingkat keberhasilan 83% pada perawatan saluran akar konvensional dan 71,8% pada prosedur bedah endodontik. Prosedur ini mewakili suatu bentuk managemen konservatif untuk mempertahankan struktur gigi yang semaksimal mungkin. Setelah hemiseksi, prosedur pemeliharaan soket membantu mempertahankan tulang alveolar dan jaringan lunak untuk memperbaiki fungsi dan estetika yang lebih baik. (Agrawal, Kapoor and Shah, 2012) Sampai saat ini, rekonstruksi defek tulang masih menjadi tantangan bagi para ahli endodontist dibidang bedah endodontik, karena proses penyembuhan seringkali mengalami gangguan atau bahkan kegagalan. Idealnya keberhasilan suatu pengobatan diharapkan terjadi regenerasi tulang baru.

Pada era globalisasi saat ini untuk membantu proses penyembuhan tulang dilakukan terapi dengan menggunakan suatu bahan pengganti yaitu *bone graft* yang banyak digunakan dalam prosedur *bone regeneratif* (Dewi and Ana, 2018; Irmawati, Giffari and Oki, 2018; Titsinides, Agrogiannis and Karatzas, 2019) .

Bahan *bone graft* telah diimplementasikan secara luas dan telah beredar di pasaran saat ini dalam berbagai pemakaian klinis dibidang kedokteran gigi yang digunakan secara rutin terutama dalam implantology, prosthodontik, periodontik, endodontik dan bedah mulut untuk memperbaiki defek tulang (Alnemer, Alquthami and Alotaibi, 2017; Periya and Hammad, 2017; Setiawatie *et al.*, 2017). Bahan *grafting* diklasifikasikan dalam 4 kelompok sesuai sumbernya meliputi *autograft* (diperoleh dari individu yang sama); *allograft* (diperoleh dari individu lain dalam spesies yang sama); *alloplastic graft* (dihasilkan secara sintetik); atau *xenograft* (diperoleh dari spesies lain). Bahan *xenogenic graft* biasanya berupa tulang sapi yang diproses dengan baik untuk deproteinisasi. Bahan ini terutama terdiri dari hidroksiapatit (*HAp*) sapi dan memiliki sifat osteokonduktif, memungkinkan jaringan tulang baru untuk tumbuh di ruang antara partikel mineralnya. *Xenograft* telah terbukti sebagai alternatif bahan pengisi (*filler*) dan *scaffold* dan relatif mudah untuk digunakan dalam pemeliharaan soket tulang alveolar gigi serta untuk memfasilitasi pembentukan tulang dan mengadakan penyembuhan luka (Sotto-Maior *et al.*, 2011).

Banyak penelitian saat ini telah mengembangkan hidroksiapatit sebagai bahan *graft*, namun sampai sejauh ini belum terdapat penelitian tentang penggunaan *Hydroxyapatite Bovine Tooth Graft* (*HAp*-BTG) yaitu suatu bahan *graft* yang berasal dari gigi sapi. Gigi sapi dipilih sebagai bahan *graft* sintesis (*Xenograft*) karena memiliki keunggulan antara lain gigi sapi mengandung banyak unsur hidroksiapatit yang merupakan komponen dasar pembentuk tulang dan merupakan salah satu bahan *graft* yang digunakan untuk memperbaiki defek tulang karena memiliki kesamaan kimia dengan tulang dan jaringan gigi manusia. Selain

itu, kebutuhan konsumsi daging sapi di Indonesia terus meningkat sehingga dapat menimbulkan masalah bagi lingkungan jika limbah gigi sapi tidak termanfaatkan. Pengolahan gigi sapi menjadi bahan *HAp* diyakini dapat menjanjikan karena

ketersediaan bahan yang melimpah, dan diharapkan dapat memberikan manfaat yang lebih baik terutama dalam bidang *tissue engineering* sebagai material *bone graft* (Afdal, Affi and Gunawarman, 2016). *Bovine bone graft* (BBG) dan *Bovine Hydroxyapatite tooth graft* (*HAp*-BTG) . Kedua sumber tersebut berasal dari *Xenograft*, melalui teknik pemrosesan yang berbeda, menyediakan produk yang biokompatibel dan secara struktural mirip dengan tulang manusia. *Bovine Bone Graft* (BBG) adalah xenograft yang terdiri dari tulang sapi yang disterilisasi dan dideproteinasi dengan porositas 75-80% dan ukuran kristal sekitar 10 mm dalam bentuk butiran kortikal, sedangkan *HAp*-BTG diproses melalui kalsinasi, sintering dan milling dengan ukuran partikel sebesar 3,515 μm.

Telah dilakukan penelitian oleh Arnando *et al* tentang *bovine tooth graft* yang terbuat dari gigi sapi asli melalui proses kalsinasi dan sintering yang kemudian setelah proses milling dihasilkan ukuran partikel *HAp* rata-rata adalah 3,515 µm. Proses pembuatan hidroksiapatit (*HAp*) yang berasal dari gigi sapi sebagai alternative bahan *bone graft* dalam dunia kedokteran gigi. Hidroksiapatit (*HAp*) didapatkan dari serbuk gigi sapi setelah proses kalsinasi dan sintering pada suhu 1200°C dan dilakukan proses milling menggunakan *High Energy Milling* (HEM) selama 15 jam. Analisis difraksi sinar X (XRD) dilakukan untuk memastikan fasa *HAp* yang dihasilkan setelah proses sintering dan milling. Distribusi ukuran serbuk *HAp* dianalisis dengan *Particle Size Analyzer* (PSA) dan

diadapatkan serbuk *HAp* memiliki rerata ukuran partikel sebesar *3.515* μm. *HAp* yang diperoleh darigigi sapi asli dapat dipertimbangkan sebagai bahan *bone graft* alternative yang dapat menjanjikan dalam mengobati defek tulang. (Arnando, Setiawatie and Kurnia, 2020) Halim *et al* membuktikan bahwa bahan *Hydroxyapatite bovine tooth graft (HAp-BTG)* melalui uji toxisitas menghasilkan tidak toksik dan dapat menyembuhkan defek tulang. (Halim *et al.*, 2012)

Pada defek tulang, osteoblas akan menghasilkan kolagen, terutama kolagen tipe 1 yang berfungsi untuk menyusun martriks tulang dan mendukung proses mineralisasi tulang sehingga dapat terjadi osteogenesis yang baik secara struktural dan fungsional. Pengukuran kepadatan kolagen merupakan aspek penting dalam bidang rekayasa jaringan tulang karena kolagen merupakan salah satu marker atau penanda utama aktivitas proses osteogenesis. (Ardhiyanto, 2011; Khanijou *et al*., 2019;) Kolagen menjadi faktor penting pada proses penyembuhan soket tulang alveolar karena memberikan integritas dan kekuatan pada jaringan terutama saat fase proliferasi dan fase *remodeling.* (Enggardini, Revianti and Prameswari, 2016) Sekitar 90% matriks okrganik tulang mengandung kolagen tipe 1 yang berperan pada proses pembentukan tulang atau osteogenesis karena dapat mendukung proses mineralisasi matriks tulang (Ardhyanto, 2012). Menurut studi histometrik tentang penyembuhan tulang alveolar, ligamen periodontal dan sementum pada tikus pasca tindakan bedah, serat pre-kolagen ditemukan setelah 4 hari, sedangkan serat kolagen matang yang masuk ke dalam sementum baru terlihat setelah 14 hari kemudian jumlah serat kolagen terus meningkat secara substansial hingga 28 hari setelah dilakukan ekstraksi. (Andreasen *et al.*, 1995)

Pada studi tentang penyembuhan tulang melalui osifikasi intramembran, kolagen yang diproduksi oleh osteoblas mulai ditemukan pada hari ke-3 dan mencapai puncak ekspresi pada hari ke-7 sampai hari ke-14, kemudian terus mengalami peningkatan akumulasi kolagen yang cepat hingga hari ke-21 diikuti akumulasi kolagen yang lambat sampai hari ke-90. (Vieira *et al.*, 2015) (Politis *et al.*, 2016). *Matrix Methaloprotein*-8 (MMP-8) pertama kali ditemukan pada granulosit neutrofil, dan juga dikenal sebagai neutrofil kolagenase. Studi terbaru menunjukkan bahwa MMP-8 diekspresikan dalam fibroblas, endoteliosit, sel otot polos dan makrofag (Wang *et al.*, 2018).

Selama proses osteogenesis, peran *Bone Sialoprotein* (BSP) mutlak diperlukan untuk mengaktifkan osteoklas, terutama untuk pengikatan integritas sel tulang dan mineral tulang (Boudiffa *et al.*, 2010). Studi (Boudiffa *et al.*, 2010) menunjukkan bahwa di antara tikus dengan *knock-out* gen BSP, berdampak pada aktivitas pembentukan tulang yang sangat rendah dibandingkan dengan tikus normal. Hal ini juga menunjukkan berkurangnya permukaan dan jumlah osteoklas. Ekspresi total osteopontin (OPN) atau *bone sialoprotein* (BSP) mutlak diperlukan, dan OPN dapat mengkompensasi kekurangan BSP untuk osteogenesis (Wang *et al.*, 2006; Bouleftour *et al.*, 2015) Studi tentang penyembuhan tulang, kolagen yang dihasilkan oleh fibroblas mencapai puncak ekspresi pada hari ke-7 sampai hari ke-14 dan terus mengalami peningkatan akumulasi sampai hari ke-21(Vieira *et al.*, 2015) dan penelitian lain menunjukkan kolagen matang pada tikus alveolar, meningkat secara substansial hingga hari ke-28 setelah pencabutan gigi (Andreasen *et al.*, 1995). **(Journal 3).**

Salah satu tujuan utama menggunakan gigi sapi ini adalah mengurangi limbah, ketersediaan bahan yang melimpah serta hidroksiapatit sapi akan menjadi ekonomis dan lebih ramah lingkungan serta diharapkan dapat mengurangi ketergantungan penggunaan impor bahan *bone graft*. Selain itu keuntungan utama dari *bio waste HAp* yaitu mempunyai biokompatibilitas, biodegradasi yang rendah dan kemampuan osteokonduktivitas yang baik. Hidroksiapatit (*HAp*), (Ca_{10} $(PO4)_6$ $(OH)_2$), adalah komponen anorganik utama tulang dan gigi dan merupakan *bone graft* yang paling sering digunakan dalam bidang biomedis. Dilaporkan bahwa *HAp* adalah bahan biokompatibel yang sangat baik untuk jaringan keras seperti tulang dan menunjukkan sifat osteokonduktif, non-toksik dan non-imunologi. Pengolahan gigi sapi menjadi bahan *bone graft* bisa menjanjikan karena gigi sapi dapat diperoleh dengan mudah dalam jumlah besar dengan komposisi dan kondisi yang lebih baik dan seragam dibanding dengan gigi manusia, bebas dari karies, lesi dan abrasi (Elkayar, Elshazly and Assaad, 2009; Kim *et al.*, 2013; Afdal, Affi and Gunawarman, 2016; Ratnayake *et al.*, 2020) Material *HAp* berasal dari sumber alami dapat membentuk ikatan yang kuat dengan jaringan tulang. Biomaterial ini disiapkan oleh proses kimia yang menghilangkan semua bahan organik menghasilkan *scaffold* anorganik, terdiri dari semua mineral tulang alami, seperti hidroksiapatit karbonat, dan fosfat (Sotto-Maior *et al.*, 2011).

Scaffolds berperan penting dalam teknik rekayasa jaringan dan memberikan dukungan yang diperlukan sebagai matriks ekstraselluler buatan yang memungkinkan sel untuk berproliferasi dan berdiferensiasi. Gigi sapi mempunyai komponen anorganik dan organik yang menyerupai komponen gigi manusia (Kim

et al., 2013; Ariani, Yuliati and Kresnoadi, 2014). Bagian organik dari dentin dan sementum meliputi collagen tipe I dan berbagai *growth factor* seperti *bone morphogenic protein* (BMPs). Kolagen tipe I menempati sekitar kurang lebih 90% kandungan organik dari jaringan dan sisanya adalah *non collagenous protein* (NCP), *biopolymers*, *citrate*, *lactate, lipid* dan lain-lain. NCPs meliputi *osteopontin* (OPN), *osteocalcin* (OCN), *bone sialoprotein* (BPS), *glycoprotein*, *proteoglycan*, *dentin matrix protein-1*, *Osterix* (OSX) dan Cbfal (Runx2), selain juga *phosphophoryn* (*dentin phosphoprotein* /DPP) yang merupakan spesific *non collagenous protein* dalam dentin.

BMP memiliki peran penting dalam perkembangan tulang endochondral, juga merupakan bagian dari anggota family yang besar dari *transforming growth factor*-β (TGF-β) yang mempunyai peran penting dalam perkembangan *embryonic* yang termasuk otak dan pembentukan tulang. BMP-2 meningkatkan ekspresi *Osteocalcin* (OCN) dan ekspresi jangka pendeknya diperlukan cukup untuk menginduksi pembentukan tulang. BMP-2 juga memiliki keunikan peran dalam pembentukan tulang *postnatal* (Bae *et al.*, 2012). Ekspresi gene OCN meningkatkan ekspresi Osterix (OSX) dan RUNX2 sebagai penanda khas fungsi osteoblas. OCN juga merupakan tulang yang terakhir yang ditandai selama diferensiasi dan mineralisasiosteogenik (Tsai *et al.*, 2011). Berbeda dari RUNX2, OCN adalah penanda diferensiasi stadium akhir (Wu *et al.*, 2018).

Run-related transcription factor-2 (RUNX2) adalah faktor transkripsi terkait erat dengan fenotip osteoblas. RUNX2 pertama terdeteksi di preosteoblas, dan meningkat minggu pertama pada sel osteoblas yang immature, pada minggu ke empat ekspresi RUNX2 menurun selama proses maturasi sel osteoblas dan

ekspresi RUNX2 tidak ditemukan secara significant pada sel osteoblas yang telah matur (Komori, 2010). OSX merupakan faktor transkripsi gen yang diidentifikasi pada akhir diferensiasi sel preosteoblas ke sel osteoblas. OSX meregulasi proses osteogenesis tahapakhir dan menghambat kondrogenesis (Liu and Lee, 2013). OSX faktor transkripsi osteogenik spesifik, yaitu diidentifikasi sebagai *late bone marker* yang diperlukan untuk diferensiasi preosteoblasts menjadi osteoblas (Tsai *et al.*, 2011).

Beberapa strategi telah dikembangkan dan di uji untuk memperbaiki dan mempercepat perbaikan tulang, termasuk penggunaan *bone graft* dan *growth factor*. Namun teknik *bone graft* yang klasik saat digunakan, jarang memberikan hasil yang memuaskan dan menggunakan *growth factor* mungkin tidak dapat dilaksanakan karena biaya terlalu mahal. Oleh karena itu pada penelitian ini menggunakan suatu alternatif dari material *graft* baru yang berasal dari gigi sapi yang mengandung hidroksiapatit yang saat ini paling populer disebut sebagai *Hydroxyapatite-Bovine Tooth Graft* (*HAp*-BTG) (Afdal, Affi and Gunawarman, 2016).

Pemakaian hidroksiapatit yang berasal dari *crab shell* (*P.pelagicus*) ke socket post ekstraksi gigi tikus wistar meningkatkan TGF-ß, ALP dan daerah tulang trabecular pada hari ke 14 dan 28 (Kamadjaja *et al.*, 2020). *Demineralised Human Dentin Marix* (DHDM) dapat digunakan sebagai *scaffold* untuk mempercepat proses penyembuhan terutama di daerah apikal gigi didalam soket gigi dari tikus Wistar setelah gigi diekstraksi. (De Oliveira *et al.*, 2013). Selain itu bahan *Autogenous Demineralized Dentin Matrix* (ADDM) yang dimasukkan kedalam soket gigi tikus Wistar dapat meningkatkan kemampuan remodeling tulang (Kim *et*

al., 2013). Penggunaan *Demineralized Human Dentin Matrix* (DHDM), yang diperoleh dari gigi diekstraksi, sebagai bahan *bone graft* mengevaluasi ekspresi *Vascular Endothelial Growth Factor* (VEGF) didapatkan proses penyembuhan soket gigi tikus Wistar menunjukkan peningkatan yang *sinificant* dalam jaringan tulang baru dalam soket pada hari ke 7, 14, 21 dan peningkatan yang *significant* dalam ekspresi VEGF pada harike 7 dan 14 di soket gigi tikus (Reis-Filho *et al.*, 2012). Hal ini menunjukkan bahwa DHDM meningkatkan ekspresi VEGF dan mempercepat proses penyembuhan pada soket gigi tikus, dengan merangsang deposisi tulang dan juga pembentukan pembuluh darah. DHDM juga memiliki potensi osteoinduktif/osteokonduktif dan dapat mewakili bahan *grafting* yang efisien pada *guide bone regeneration*. Menurut Urist mengatakan bahwa BMP yang ada didalam *demineralized dentin matrix* (DDM) dan tulang sebagian besar merangsang sifat- sifat osteoinduktif yang dimiliki. BMP yang murni dan homogen menyebabkan pembentukan tulang dalam 3 minggu saat dimasukkan kedalam *muscle pouches* tikus Wistar. (Bhattacharjya *et al.*, 2016) sedangkan hasil penelitian yang dilakukan oleh Sari et al menyatakan bahwa pemberian komposit *Adipose-Derived Mesenchymal Stem Cell* (ADMSCs)-DDM dapat mempercepat regenerasi tulang alveolar pada hari ke 28 (Sari *et al.*, 2019).

Banyak penelitian yang berhasil dalam menggunakan bahan *bone graft* dari tulang sapi yang mengandung *hydroxyapatite* yang berukuran mikro, tetapi dari literature penelitian tentang mekanisme osteogenesis dari bahan *Hydroxyapatite-Bovine Tooth Graft* (*HAp*-BTG) yang berukuran mikro terutama untuk proses osteogenesis tulang soket alveolar masih belum diketahui. Hasil Analisis immunostaining yang dilakukan oleh Kamadjaja et al menunjukkan ekspresi RUNX2, kolagen tipe I, alkaline phosphatase, dan osteocalcin yang secara

signifikan lebih tinggi pada kelompok *Demineralized Freeze-Dried Bovine Bone Xenograft* (DFDBBX) dibandingkan dengan kelompok *Deproteinized Bovine Bone Mineral (DBBM)* dalam waktu 14 hari dan 28 hari. (Kamadjaja *et al.*, 2021).

Berdasarkan fakta-fakta tersebut diatas timbul suatu pemikiran bahwa sampai saat ini mekanisme osteogenesis secara biomolekular dengan menggunakan material *graft* Hap-BTGmelalui ekspresi BMP-2, RUNX2, OSX, OCN, jumlah osteoblast dan osteoklas belum sepenuhnya diketahui sehingga perlu dilakukan penelitian. **(Journal 4)**

1.2 Rumusan masalah

Berdasarkan uraian diatas, maka timbul permasalahan sebagai berikut :

1). Bagaimanakah gambaran klinis dan prevalensi *streptococcus mutans* dan *streptococcus sobrinus* pada pasien dewasa dan anak-anak dengan karies gigi di klinik gigi RSGM Universitas Airlangga?

2). Bagaimanakah penatalaksanaan interdisipliner untuk perawatan rehabilitasi estetik dan fungsional pada gigi anterior dengan *dental anxiety* menurut tata kelola endodontik secara konvensional?

3). Bagaimana pola kolagen, Col1A, BSP dan MMP-8 pada socket tulang alveolar pasca ekstrak gigi tikus wistar setelah diinduksi dengan *hidroxyapatite bovine tooth graft (HAp-BTG)*?

4). Bagaimana mekanisme osteogenesis soket tulang alveolar gigi tikus *Rattus norvegicus strain Wistar* setelah pemberian *HAp*-BTG pada hari ke 3, 7, 14, 21 dan 28 melalui ekspresi BMP-2, RUNX- 2, Osx, OCN, jumlah osteoblast dan osteoklas?

1.3 Tujuan Penelitian

1.3.1 Tujuan umum

Menjelaskan mekanisme proses penyembuhan tulang alveolar gigi pada percobaan tikus *Rattus Norvegiccus Strain Wistar* melalui pemberian *hydroxyapatite bovine tooth graft* (*HAp*-BTG).

1.3.2 Tujuan khusus

1) Menjelaskan pola karies gigi di Rumah Sakit Gigi dan Mulut, Universitas Airlangga, serta peran serogrup *Streptococcus mutans* dan *Streptococcus Sobrinus* pada karies gigi.

2) Menjelaskan tata kelola interdisipliner untuk perawatan rehabilitasi estetik dan fungsional pada gigi anterior dengan *dental anxiety secara* endodontik konvensional.
3) Menjelaskan peran Kolagen tipe 1A (Col1A), *Bone sialo protein* (BSP) dan *Matrix Metallo Proteinase*-8 (MMP-8) pada proses penyembuhan soket alveolar gigi pasca pencabutan, pada tikus *Rattus Norvegiccus Strain Wistar.*
4) Menjelaskan mekanisme penyembuhan soket tulang alveolar tikus Wistar, setelah pemberian bubuk *Hydroxyapatite Bovine tooth graft* (*HAp*-BTG), melalui analisis ekspresi *Bone Morphogenic Protein-2* (BMP-2), *Runt- related transcription factor* 2 (RUNX2), Osterix (Osx), Osteocalcin (OCN), jumlah sel osteoblas dan osteoklas.

1.4 Manfaat Penelitian

1.4.1 Manfaat teoritis

Temuan ini dapat memberikan kontribusi secara ilmiah untuk mengungkap mekanisme pemberian *material graft HAp*-BTG dalam regenerasi soket tulang alveolar gigi, melalui analisis peran materi seluler dalam proses penyembuhan tulang gigi.

1.4.2 Manfaat praktis

1) Temuan ini diharapkan sebagai dasar pengembangan terapi dengan konsep *Bone regenerative* untuk percepatan penyembuhan soket tulang alveolar gigi, dengan menggunakan *HAp*-BTG sebagai bahan *bone graft* yang bersifat osteo-induksi pada pertumbuhan tulang.
2) Pemanfaatan bahan ini disamping untuk memanfaatkan limbah gigi sapi, juga bisa mengurangi produk impor *bone-graft*.

1.5 Ikhtisar

Bab 1. Disertasi ini terdiri dari beberapa penelitian yang saling berhubungan satu sama lain dengan mekanisme osteogenesis soket tulang alveolar setelah pemberian *hydroxyapatite bovine tooth graft* (*HAp*-BTG) melalui ekspresi BMP-2, RUNX2, OSX, OCN, jumlah osteoblas dan osteoklas. Penelitian ini merupakan suatu penelitian in-vivo yang dilakukan pada hewan coba *Rattus norvegicus strain Wistar*, yang merupakan suatu temuan baru untuk disertasi kami.

Bab 2. Menjelaskan mengenai gambaran klinis dan prevalensi *Streptococcus mutans* dan *Streptococcus sobrinus* pada pasien dewasa dan anak- anak dengan karies gigi di klinik gigi. Hal ini tentang menggambarkan penyebab karies dan awal terjadinya karies mulai dari karies yang ringan sampai berat yang jika tidak dirawat maka akan dapat menjalar sampai menembus pulpa gigi yang akhirnya dapat melibatkan daerah bifurkasi dari gigi. Apabila lesi infeksi sudah melibatkan daerah bifurkasi maka akan dilakukan tindakan bedah endodontik yaitu hemiseksi. Tindakan hemiseksi ini akan memberikan dampak defek tulang alveolar yang berhubungan dengan proses penyembuhan soket tulang alveolar setelah diinduksi dengan *HAp*-BTG. Oleh karena itu pada bab 2 ini juga menganalisa terutama tentang bakteri penyebab karies gigi yang sangat dominan termasuk bakteri *Streptococcus mutan* dan *Streptococcus Sobrinus*.

Bab 3. Memberikan contoh laporan kasus tentang model kasus pada tata kelola endodontik secara konvensional. Kasus ini merupakan salah satu dampak dari penyakit karies gigi yang dapat diselesaikan dengan terapi pemberian *HAp*- BTG. Bab 3 ini menjelaskan tentang penatalaksanaan interdisiplin untuk perawatan rehabilitasi estetik dan fungsional pada gigi anterior dengan *dental anxiety*.

Bab 4. Menjelaskan tentang pola kolagen, col1a, bsp dan mmp-8 pada socket tulang alveolar pasca ekstrak gigi tikus wistar setelah diinduksi dengan *hidroksiapatit bovine tooth graft*. Hal ini berhubungan dengan proses mekanisme osteogenesis soket tulang alveolaris untuk pembentukan tulang baru.

Bab 5. Menjelaskan dan menganalisa tentang temuan baru dari mekanisme osteogenesis soket tulang alveolar setelah pemberian *hydroxyapatite bovine tooth graft* (*HAp*-BTG) melalui ekspresi BMP-2, RUNX2, Osx, OCN, jumlah osteoblas dan osteoklas.

Bab 6. Membahas mengenai semua temuan utama dari berbagai penelitian- penelitian dan kasus yang telah dilakukan dan memberikan usulan untuk penelitian lanjutan terkait penggunaan bahan *bone graft* sintetis *xenograft HAp*-BTG yang dibuat dari gigi sapi melalui proses kalsinasi, sintering dan milling yang dapat memberikan hasil pembentukan tulang baru.

1.6 Kerangka Konsep

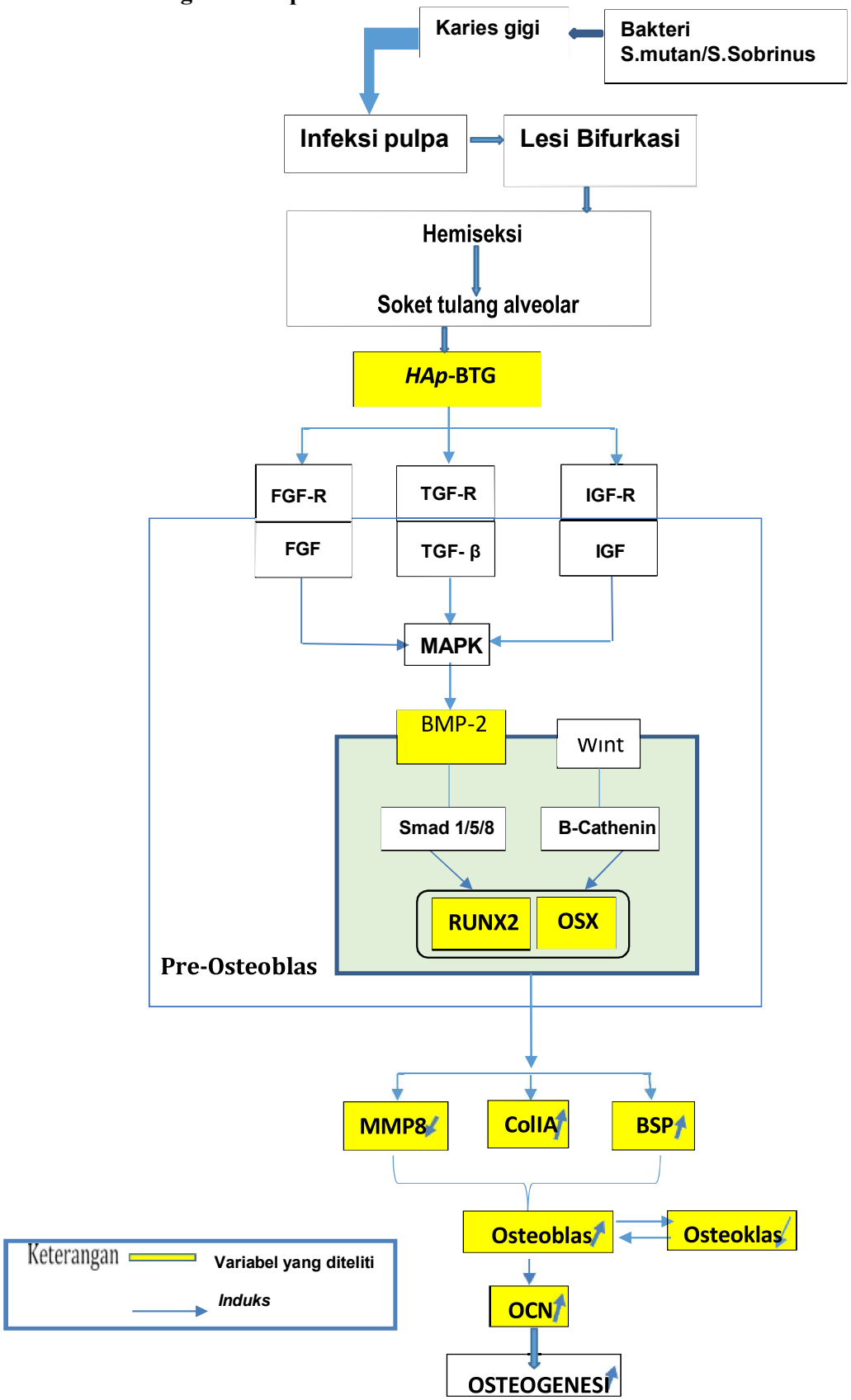

Gambar 1.1 Diagram Kerangka Konseptual

1.6.1 Penjelasan kerangka konseptual

Karies gigi merupakan suatu penyakit yang bersifat multifactorial yang disebabkan oleh masuknya bakteri terutama S.mutan dan S.Sobrinus. Namun jika karies gigi tidak dirawat, maka karies tersebut akan berjalan secara progresif sampai mencapai pulpa gigi sehingga menyebabkan pulpa terinfeksi. Infeksi pulpa dapat melanjut mengenai daerah bifurkasi gigi sehingga perlu dilakukan suatu tindakan endo bedah yaitu hemiseksi agar gigi dapat dipertahankan selama mungkin didalam rongga mulut dan dapat berfungsi sesuai sistem stomatognatik. Dampak dari tindakan hemiseksi dapt menimbulkan suatu defek tulang alveolar dan jaringan periradikuler sekitarnya. Untuk mengatasi defek tersebut agar dapat menutup kembali dan tulang tumbuh normal kembali maka dapat diatasi dilakukan pemberian suatu bahan graft yaitu *hydroxyapatite bovine tooth graft* (*HAp*-BTG). *HAp*-BTG ini adalah suatu bahan bubuk *graft* sintetis yang terbuat dari gigi sapi melalui proses kalsinasi, sintering dan milling yang menghasilkan bubuk *graft* dengan ukuran 3,5 µm. Kemudian bubuk tersebut diinduksikan kedalam soket tulang alveolar gigi tikus wistar yang diharapkan akan menimbulkan suatu proses osteogenesis yaitu suatu proses pembentukan tulang baru.

Rehabilitasi dari tulang alveolar soket gigi yang terbentuk sebagai defek tulang merupakan suatu usaha untuk mengembalikan bentuk struktur tulang alveolar yang hilang. Untuk mengatasi defek tulang alveolar soket gigi akibat tindakan bedah hemiseksi, maka melibatkan prosedur regeneratif tulang sebagai alternatif terakhir. Hal ini bertujuan untuk mengeluarkan jaringan patologis dan mengeliminasi sumber iritan yang merangsang jaringan lunak serta penggunaan bahan *graft* untuk meningkatkan pembentukan tulang baru, pada sisi yang mengalami kerusakan dan mengadakan proses penyembuhan. Penelitian ini untuk memperbaiki defek tulang alveolar soket gigi melalui pemberian bahan *graft* sintetis

Hydroxyapatite Bovine Tooth Graft (*HAp*-BTG) untuk regenerasi soket tulang alveolar setelah pencabutan gigi. *Bone graft* sintetis *Hydroxyapatite Bovine Tooth Gaft* (*HAp*-BTG) yang berasal dari gigi sapi saat diinduksikan kedalam soket tulang alveolar pertama kali maka macrophage akan mensekresikan *growth factor* seperti *Fibroblast Growth Factor* (FGF), *Transforforming Growth Factor*-β (TGF-β), *Insulin like Growth Factor* (IGF) dan berikatan dengan reseptor sel masing-masing sebagai triger komunikasi intrasel. Rangsangan ekstraseluler menyebabkan aktivasi sinyal cascade dan mengaktifkan jalur *Mitogen-activated protein kinase* (MAPK) yang mempengaruhi ekspresi gen. *Hydroxyapatite Bovine Tooth Graft* (*HAp*- BTG) bersifat osteokonduksi dan osseointegrasi yang berfungsi sebagai *scaffold* untuk memulai proses osteogenesis tulang dan diharapkan *HAp*-BTG terdegradasi dan fungsinya akan digantikan oleh jaringan tulang yang baru terbentuk. *HAp*-BTG mengikat pada tulang dan dengan merangsang aktifitas osteoblas dan meningkatkan *growth factor* lokal sehingga memperbaiki penyembuhan tulang. Osteoblas memainkan peran penting dalam menciptakan dan memelihara arsitektur tulang yang sehat, perbaikan tulang, dan penyembuhan tulang peri-implan (osseointegration). Osteoblas merupakan sel fundamental yang mengendalikan produksi dan mineralisasi matriks ekstraselular (ECM), serta menerima dan memproses sinyal mekanik dan kimia ke tulang, dan kemungkinan besar juga mengarah langsung fungsi osteoklas serta berperan penting dalam pembentukan tulang baru. *Bonemorphogenetic protein* (BMP) adalah anggota keluarga TGF-β yang mempunyai peran dalam osteogenesis tulang, mengatur fungsi sel terutama dalam osteogenesis dan diferensiasi. BMP, Wnt, TGF-β, FGF dan VEGF dapat merakit sel-sel *osteoprogenitor* dan menginduksi mereka menjadi sel-sel spesifik, yang selanjutnya mengatur regenerasi jaringan tulang dan pembentukan *Extra Cellular Matrix* (ECM). *Transforming Growth Factor*-β (TGF-β) akan berperan merekrut dan menstimulasi proliferasi sel osteoprogenitor. Sel osteoklas juga dikeluarkan pada saat

terjadi resorpsi tulang alveolar, sedangkan sel osteoblast akan mengeluarkan Osteoprogeterin (OPG) yang menghambat proliferasi sel osteoklas. Differensiasi osteogenik juga meregulasi tahapan dalam pembentukan osteoblas yang melibatkan sejumlah gen spesifik dan pada tiap tahapan tersebut nampak ciri fenotip. Sel progenitor osteoblas melalui jalur Wnt/β-catenin dan BMP/Smad 1/5/8 menstimulasi peningkatan ekspresi faktor transkipsi RUNX2 dan Osx. Faktor RUNX2 adalah faktor yang dibutuhkan untuk diferensiasi osteoblas pada tahap awal dan Osx adalah faktor transkripsi gen untuk diferensiasi osteoblas pada tahap akhir sehingga terjadi tahap mineralisasi lebih dari 20 hari. *Transforming Growth Factor-β* (TGF-β) akan menghentikan diferensiasi dan mineralisasi dari osteoblas dengan cara menghambat ekspresi gen RUNX2, sehingga sel tidak berproliferasi secara terus menerus. Tahap awal diferensiasi osteoblas pada hari ke 5-14 menghasilkan *Collagen* I (COL-1) yang merupakan struktur utama matrix tulang. Pemulihan soket setelah pencabutan gigi, diikuti dengan proses pembentukan tulang, metabolisme kolagen dan inflamasi. Pematangan osteogenesis mencapai kemajuan yang baik dengan ditunjukkan adanya penurunan MMP-8 dan peningkatan pembentukan kolagen tipe I setelah 14 hari dan 28 hari. Ekspresi *bone sialoprotein* (BSP) juga memiliki efek yang sama dengan kolagen tipe I dalam regenerasi tulang. Penerapan BSP pada lokasi spesifik kalsifikasi tulang in vivo, dapat merangsang diferensiasi osteoblas pada defek calvaria, tetapi tidak pada jaringan subkutan. Aplikasi scaffold berlapis BSP pada defek tulang juga memiliki kecenderungan terjadinya *bone ingrowth* pada tikus setelah implantasi 4 minggu. Peran pokok yang dimainkan BSP dalam pembentukan tulang melalui pengikatan spesifik kolagen tipe 1 menjadikan *scaffold* kolagen BSP yang merupakan pilihan yang sangat baik untuk regenerasi tulang. Tahap akhir diferensiasi pada hari ke 14- 21 dihasilkan OCN yang merupakan tahap awal mineralisasi sehingga terjadi proses osteogenesis dan pertumbuhan tulang baru pada tulang alveolar soket gigi.

1.7 Hipotesis

1). Gambaran klinis dan Prevalensi *streptococcus mutans* dan *streptococcus sobrinus* pada karies anak-anak lebih tinggi daripada orang dewasa di klinik gigi RSGM Universitas Airlangga.

2). Penatalaksanaan interdisipliner untuk perawatan rehabilitasi estetik dan fungsional pada gigi anterior dengan *dental anxiety dapat dilakukan* menurut tata kelola endodontik secara konvensional. Kasus ini merupakan salah satu dampak dari penyakit karies gigi yang dapat diselesaikan dengan terapi pemberian *HAp*- BTG.

3). Terjadi peningkatan kolagen, Col1A, BSP dan penurunan MMP-8 pada socket tulang alveolar pasca ekstrak gigi tikus wistar setelah diinduksi dengan *hidroxyapatite bovine tooth graft (HAp-BTG)*

4). Terjadi mekanisme peningkatan osteogenesis soket tulang alveolar gigi tikus *Rattus norvegicus strain Wistar* setelah pemberian *HAp*-BTG pada hari ke 3, 7, 14, 21 dan 28 melalui ekspresi BMP-2, RUNX- 2, Osx, OCN, jumlah osteoblast dan penurunan jumlah osteoklas.

1.8 Daftar Pustaka

1.Afdal, Affi, J. and Gunawarman (2016) 'Penambahan serbuk olahan dari gigi sapi terhadap sifat mekanik dan fisik model gigi tiruan', *Jurnal Mekanikal*, 7(1), pp. 662–667.

2.Agrawal, V., Kapoor, S. and Shah, N. (2012) 'An innovative approach for treating vertically fractured mandibular molar - hemisection with socket preservation', *Journal of Interdisciplinary Dentistry*, 2(2), p. 141. doi: 10.4103/2229-5194.100611.

3.Algadhi, A. A. and Moaleem, M. M. Al (2021) 'Crown or not to Crown after RCT Treated Teeth Minireview', *Bioscience Biotechnology Research Communication*, 14(June), pp. 594–598.

4.Alnemer, N., Alquthami, H. and Alotaibi, L. (2017) 'The use of bone graft in the treatment of periapical lesion', *Saudi Endodontic Journal*, 7(2), pp. 115– 118. doi: 10.4103/1658-5984.205121.

5.Andreasen, J. O. *et al.* (1995) 'Replantation of 400 avulsed permanent incisors. 2. Factors related to pulpal healing', *Dental Traumatology*, 11(2), pp. 59–68. doi: 10.1111/j.1600-9657.1995.tb00462.x.

6.Ardhiyanto, H. B. (2011) 'Peran hidroksiapatit sebagai bone graft dalam proses penyembuhan tulang', *stomatognatik Jurnal Kedokteran Gigi*, 8(2), pp. 6– 9.

7.Ardhyanto, H. B. (2012) 'peran hidroksiapatit sebagai material bone graft dalam menstimulasi kepadatan kolagen tipe 1 pada proses penyembuhan tulang', *Stomatognati*, 9(1), pp. 1–3. Available at: https://core.ac.uk/download/pdf/11715904.pdf.

8.Ariani, M. D., Yuliati, A. and Kresnoadi, U. (2014) 'Invitro test of apatite-chitosan carbonate scaffolds as bone graft material in tissue engineering techniques', *Dentika Dental Journal*, 18(1), pp. 10–15.

9.Arnando, A. L., Setiawatie, E. M. and Kurnia, S. (2020) 'Synthesis and X-ray diffraction analysis of hydroxyapatite from natural bovine tooth as bone graft material', *AIP Conference Proceedings*, 2314(December), pp. 9–13. doi: 10.1063/5.0035540.

Bae, S. E. *et al.* (2012) 'Controlled release of bone morphogenetic protein (BMP) -2 from nanocomplex incorporated on hydroxyapatite-formed titanium surface Controlled release of bone morphogenetic protein (BMP) -2 from nanocomplex incorporated on hydroxyapatite-formed titanium', *Journal of Controlled Release*. Elsevier B.V., 160(3), pp. 676–684. doi: 10.1016/j.jconrel.2012.04.021.

10.Bhattacharjya, C. *et al.* (2016) 'Tooth Derived Bone Graft Material', *World Journal of Dentistry*, 7(1), pp. 32–35. doi: 10.5005/jp-journals-10015-1359.

11.Boudiffa, M. *et al.* (2010) 'Bone sialoprotein deficiency impairs osteoclastogenesis and mineral resorption in vitro', *Journal of Bone and Mineral Research*, 25(12), pp. 2669–2679. doi: 10.1002/jbmr.245.

12.Bouleftour, W. *et al.* (2015) 'Blocking the expression of both bone sialoprotein (BSP) and osteopontin (OPN) impairs the anabolic action of PTH in mouse calvaria bone', *Journal of Cellular Physiology*, 230(3), pp. 568–577. doi: 10.1002/jcp.24772.

13.Chandure, J., Tamgadge, S. and Tamgadge, A. (2017) 'Effect of Music Therapy on Adult Patients Undergoing Dental Treatment Procedures', *International Clinical Pathology Journal*, 5(4), pp. 270–274. doi: 10.15406/icpjl.2017.05.00139.

14.Chaturvedy, S. and Chaturvedy, V. (2012) 'Regenerative Therapy as an Adjunct to Periapical Surgery: A Case Report', *International Journal of Clinical Pediatric Dentistry*, 5(1), pp. 75–77. doi: 10.5005/jp-journals-10005-1139.

15.Dewi, A. H. and Ana, I. D. (2018) 'The use of hydroxyapatite bone substitute grafting for alveolar ridge preservation, sinus augmentation, and periodontal bone defect: A systematic review', *Heliyon*. Elsevier Ltd, 4(10), p. e00884. doi: 10.1016/j.heliyon.2018.e00884.

16.Dogui, H. *et al.* (2018) 'Endocrown: An Alternative Approach for Restoring Endodontically Treated Molars with Large Coronal Destruction', *Case Reports in Dentistry*. Hindawi, 2018(46). doi: 10.1155/2018/1581952.

17.Drachev, S. N., Brenn, T. and Trovik, T. A. (2017) 'Dental caries experience and determinants in young adults of the Northern State Medical University, Arkhangelsk, North-West Russia: A cross-sectional study', *BMC Oral Health*. BMC Oral Health, 17(1), pp. 1–10. doi: 10.1186/s12903-017-0426- x.

18.Duangthip, D. *et al.* (2016) 'Restorative approaches to treat dentin caries in preschool children: Systematic review', *European Journal of Paediatric Dentistry*, 17(2), pp. 113–121.

19.Elkayar, A., Elshazly, Y. and Assaad, M. (2009) 'Properties of Hydroxyapatite from Bovine Teeth', *Bone and Tissue Regeneration Insights*, 2, pp. 31–36. doi: 10.4137/BTRI.S3728.

20.Enggardini, A. S., Revianti, S. and Prameswari, N. (2016) 'Efektifitas Ekstrak Nannochloropsis oculata Terhadap Peningkatan Kepadatan Kolagen pada Proses

Penyembuhan Alveolar Osteitis', *Denta*, 10(1), pp. 9–11. doi: 10.30649/denta.v10i1.16.

21.Gross, E. L. *et al.* (2012) 'Beyond Streptococcus mutans: Dental Caries Onset Linked to Multiple Species by 16S rRNA Community Analysis', *PLoS ONE*, 7(10). doi: 10.1371/journal.pone.0047722.

Grossman (2021) *No Title: Grossman's Endodontic Practice*.

22.Gugnani, N. *et al.* (2017) 'Esthetic Rehabilitation of Primary Anterior Teeth using Temporization Material: A Novel Approach', *International Journal of Clinical Pediatric Dentistry*, 10(1), pp. 111–114. doi: 10.5005/jp-journals- 10005-1418.

Halim, G. *et al.* (2012) 'Cytotoxicity evaluation of bovine tooth hydroxyapatite', *AIP Publishing*, p. doi: 10.1063/5.0036493.

23.Irmawati, A., Giffari, F. Z. and Oki, A. S. (2018) 'The effect of moderate exercise on vascular endothelial growth factor expression during tooth socket wound healing after tooth extraction', *Journal of Postgraduate Medical Institute*, 32(1), pp. 19–23.

24.Joshi, K., Singh, V. and Kambalyal, P. (2016) 'Hemisection-saving by Slicing', *Advances in Human Biology*, 6(2), p. 104. doi: 10.4103/2321-8568.190320.

25.Kamadjaja, D. B. *et al.* (2021) 'In Vivo Analyses of Osteogenic Activity and Bone Regeneration Capacity of Demineralized Freeze-Dried Bovine Bone Xenograft : A Potential Candidate for Alveolar Bone Fillers', *International Journal of Dentistry*, 2021, pp. 2–10.

26.Kamadjaja, M. J. *et al.* (2020) 'Effect of Socket Preservation Using Crab Shell- Based Hydroxyapatite in Wistar Rats Michael', *Recent Advances in Biology and Medicine*, 6(2), pp. 1–11.

27.Khanijou, M. *et al.* (2019) 'Bone graft material derived from extracted tooth: A review literature', *Journal of Oral and Maxillofacial Surgery, Medicine, and Pathology*. Elsevier Ltd, 31(1), pp. 1–7. doi: 10.1016/j.ajoms.2018.07.004.

28.KHANIJOU1, M. *et al.* (2021) 'Physicochemical and osteogenic properties of chairside processed tooth derived bone substitute and bone graft materials', *Dental Materials Journal*, 40(1), pp. 173–183. doi: 10.4012/dmj.2019-341.

29.Kim, Y.-K. *et al.* (2013) 'Tooth-derived bone graft material', *Journal of the Korean Association of Oral and Maxillofacial Surgeons*, 39, pp. 103–111. doi: 10.5125/jkaoms.2013.39.3.103.

30.Komori, T. (2010) *Regulation of Osteoblast Differentiation by Runx2*, *Advances in experimental medicine and biology*. doi: 10.1007/978-1-4419-1050-9_5.

31.Kresnoadi, U., Hadisoesanto, Y. and Prabowo, H. (2016) 'Effect of mangosteen peel extract combined with demineralized freezed-dried bovine bone xenograft on osteoblast and osteoclast formation in post tooth extraction socket', *Dental Journal (Majalah Kedokteran Gigi)*, 49(1), p. 43. doi: 10.20473/j.djmkg.v49.i1.p43-48.

32.L-Falahi.N.H, Abood, D. A. and Dauood. M.S (2017) 'Comparative evaluation of bovine pericardial membrane and amniotic membrane in wounds skin healing in rabbits N.H.', *The Iraqi Journal of Veterinary Medicine*, 41(5), pp. 137–145.

33.Liu, T. M. and Lee, E. H. (2013) 'Transcriptional regulatory cascades in Runx2-dependent bone development', *Tissue Engineering - Part B: Reviews*, 19(3), pp. 254–263. doi: 10.1089/ten.teb.2012.0527.

34.De Oliveira, G. S. *et al.* (2013) 'Enhanced bone formation during healing process of tooth sockets filled with demineralized human dentine matrix', *Australian Dental Journal*, 58(3), pp. 326–332. doi: 10.1111/adj.12088.

35.Periya, S. N. and Hammad, H. G. (2017) 'Bone Grafting in Dentistry: Biomaterial Degradation and Tissue Reaction: A Review', *EC Dental Science*, 6(August), pp. 239–244.

36.Politis, C. *et al.* (2016) 'Wound healing problems in the mouth', *Frontiers in Physiology*, 7(NOV), pp. 1–13. doi: 10.3389/fphys.2016.00507.

37.Porrini, R. *et al.* (2011) 'Alveolar bone regeneration in post-extraction socket: A review of materials to postpone dental implant', *Bio-Medical Materials and Engineering*, 21(2), pp. 63–74. doi: 10.3233/BME-2011-0659.

38.Rahardjo, A. K. R., Widjiastuti, I. and Prasetyo, E. A. (2016) 'PREVALENSI KARIES GIGI POSTERIOR BERDASARKAN KEDALAMAN, USIA DAN JENIS KELAMIN DI RSGM FKG UNAIR TAHUN 2014
(Prevalence of Posterior Teeth Caries by The Depth of Cavity, Age and Gender at RSGM FKG UNAIR in 2014)', *Conservative Dentistry Journal*, 6(2), p. 66. doi: 10.20473/cdj.v6i2.2016.66-70.

39.Ratnayake, J. T. *et al.* (2020) 'Preparation, characterisation and in-vitro biocompatibility study of a bone graft developed from waste bovine teeth for bone regeneration', *Materials Today Communications*. Elsevier Ltd., 22, pp. 1–29. doi: 10.1016/j.mtcomm.2019.100732.

40.Reis-Filho, C. R. *et al.* (2012) 'Demineralised human dentine matrix stimulates the expression of VEGF and accelerates the bone repair in tooth sockets of rats', *Archives of Oral Biology*, 57(5), pp. 469–476. doi: 10.1016/j.archoralbio.2011.10.011.

41.Rojas-Alcayaga, G. A. *et al.* (2018) 'Music Distraction Effectiveness in Dental Anxiety and Treatment Adherence in 6-Year-Old Children: A Randomized Clinical Trial', *International journal of odontostomatology*, 12(1), pp. 35– 42. doi: 10.4067/s0718-381x2018000100035.

42.Rosalina, D. and Jeddy (2021) 'Perbedaan Prevalensi Karies Gigi dan Tingkat Keparahan Karies Gigi pada Anak Usia 3-5 Tahun Yang Ibunya Bekerja dan Tidak Bekerja', *Journal kedokteran gigi terpadu*, 3(1), pp. 63–69.

43.S Aldossary, M. *et al.* (2018) 'Prevalence of Dental Caries and Fissure Sealants in the First Permanent Molars among Male Children in Riyadh , Kingdom of Saudi Arabia', *International Journal of Clinical Pediatric Dentistry*, 11(October), pp. 365–370.

44.Sánchez-Torres, A., Sánchez-Garcés, M. Á. and Gay-Escoda, C. (2014) 'Materials and prognostic factors of bone regeneration in periapical surgery: A systematic review', *Medicina Oral, Patologia Oral y Cirugia Bucal*, 19(4). doi: 10.4317/medoral.19453.

45.Sari, D. S. *et al.* (2019) 'Osteogenic Differentiation and Biocompatibility of Bovine Teeth Scaffold with Rat Adipose-derived Mesenchymal Stem Cells', *European Journal of Dentistry*, 13(2), pp. 206–212. doi: 10.1055/s-0039- 1694305.

46.Setiawatie *et al.* (2017) 'Original Paper Viability Bovine Tooth Hydroxiapatite on Bone Marrow Mesenchymal Stem Cells', *International Medical Device and Technologt Conference*, pp. 1–5.

47.Sotto-Maior, B. S. *et al.* (2011) 'Effect of bovine hydroxyapatite on early stagesof bone formation', *Revista Odonto Ciencia*, 26(3), pp. 198–202. doi: 10.1590/s1980-65232011000300001.

48.Subramaniam, P. and Suresh, R. (2019) 'Streptococcus mutans strains in mother- child pairs of children with early childhood caries', *Journal of Clinical Pediatric Dentistry*, 43(4), pp. 252–256. doi: 10.17796/1053-4625-43.4.5.

49.Titsinides, S., Agrogiannis, G. and Karatzas, T. (2019) 'Bone grafting materials in dentoalveolar reconstruction: A comprehensive review', *Japanese Dental Science Review*. Japanese Association for Dental Science, 55(1), pp. 26–32. doi: 10.1016/j.jdsr.2018.09.003.

50.Torabinejad, M. and White, S. N. (2016) 'Endodontic treatment options after unsuccessful initial root canal treatment Alternatives to single-tooth implants', *Journal of the American Dental Association*. Elsevier Inc, pp. 1– 7. doi: 10.1016/j.adaj.2015.11.017.

51. Tsai, M.-T. *et al.* (2011) 'Runx2 and Osterix Gene Expression in Human Bone Marrow Stromal Cells Are Mediated by Far-Infrared Radiation', *Proceedings of the World Congress on Engineering*, III(July), pp. 1–5.
52. Vieira, A. E. *et al.* (2015) 'Intramembranous bone healing process subsequent to tooth extraction in mice: Micro-computed tomography, histomorphometric and molecular characterization', *PLoS ONE*, 10(5), pp. 1–22. doi: 10.1371/journal.pone.0128021.
53. Wang, G. *et al.* (2018) 'Expression of matrix metalloproteinase-8 and matrix metalloproteinase-13 in mast cells of human periapical lesions', *J.Clin Exp Pathol*,11(5), pp. 2530–2536. Available at: http://www.ijcep.com/files/ijcep0069864.pdf.
54. Wang, J. *et al.* (2006) 'Site-specific in vivo calcification and osteogenesis stimulated by bone sialoprotein', *Calcified Tissue International*, 79(3), pp. 179–189. doi: 10.1007/s00223-006-0018-2.
55. Widiadnyani, N. K. E. (2020) 'Hemisection of the first-molars mandibula: A case report', *Bali Medical Journal*, 9(1), pp. 291–296. doi: 10.15562/bmj.v9i1.1668.
56. Wong, J. *et al.* (2021) 'Microbiological Aspects of Root Canal Infections and Disinfection Strategies: An Update Review on the Current Knowledge and Challenges', *Frontiers in Oral Health*, 2(June). doi: 10.3389/froh.2021.672887.
57. Wu, S. *et al.* (2018) 'Evaluation of BMP-2 enhances the osteoblast differentiation of human amnion mesenchymal stem cells seeded on nano-hydroxyapatite/ collagen/poly(L-lactide)', *International Journal of Molecular Sciences*, 19, p. 2171. doi: 10.3390/ijms19082171.