SKRIPSI

PENGARUH SPIRAMYCINE DAN AZITHROMYCINE TERHADAP GAMBARAN HISTOPATOLOGIS HATI MENCIT (*Mus musculus*) YANG DIINFEKSI *T.gondii*

Oleh :

S U L I K A H
NIM 060213066

FAKULTAS KEDOKTERAN HEWAN
UNIVERSITAS AIRLANGGA
SURABAYA

2006

PENGARUH SPIRAMYCINE DAN AZITHROMYCINE TERHADAP GAMBARAN HISTOPATOLOGIS HATI MENCIT (*Mus musculus*) YANG DIINFEKSI *T.gondii*

Skripsi
sebagai salah satu syarat untuk melaksanakan penelitian guna memperoleh gelar
Sarjana Kedokteran Hewan
pada

Fakultas Kedokteran Hewan Universitas Airlangga

oleh

S U L I K A H
NIM 060213066

Menyetujui

Komisi Pembimbing,

Chairul Anwar, MS., drh.,	Prof. Dr. H Rochiman Sasmita, M.S., M.M., drh.,
Pembimbing Pertama	Pembimbing Kedua

PERNYATAAN

Dengan ini saya menyatakan bahwa dalam skripsi berjudul :

PENGARUH SPIRAMYCINE DAN AZITHROMYCINE TERHADAP GAMBARAN HISTOPATOLOGIS HATI MENCIT (*Mus musculus*) YANG DIINFEKSI *T.gondii*

tidak terdapat karya yang pernah diajukan untuk memperoleh gelar kesarjanaan di suatu perguruan tinggi dan sepanjang pengetahuan saya juga tidak terdapat karya atau pendapat yang pernah ditulis atau diterbitkan oleh orang lain, kecuali yang secara tertulis diacu dalam naskah ini dan disebutkan dalam daftar pustaka.

Surabaya, Agustus 2006

Sulikah
Nim. 060213066

Telah dinilai pada Seminar Hasil Penelitian

Tanggal : 06 September 2006

KOMISI PENILAI SEMINAR HASIL PENELITIAN

Ketua	: Sulistyaningwati Guntoro, drh.
Sekretaris	: Dr. Lucia Tri Suwanti, MP.,drh.
Anggota	: Tutik Juniastuti, Mkes., drh.
Pembimbing I	: Chairul Anwar, MS., drh.
Pembinmbing II	: Prof. Dr. H. Rochiman Sasmita, MS., MM., drh.

Telah diuji pada

Tanggal : 20 September 2006

KOMISI PENGUJI SKRIPSI

Ketua : Sulistyaningwati Guntoro, drh.

Anggota : Dr. Lucia Tri Suwanti, MP.,drh.

Tutik Juniastuti, Mkes., drh.

Charul Anwar, MS., drh.

Prof. Dr. H. Rochiman Sasmita, MS., MM., drh.

Surabaya, 09 Oktober 2006

Fakultas Kedokteran Hewan

Universitas Airlangga

Dekan,

Prof. Dr. Ismudiono, MS., drh.
NIP. 130 687 297

THE INFLUENCE OF SPIRAMYCINE AND AZITHROMYCINE TO THE HISTOPATOLOGICAL DISCRIPTION OF MICE HEPAR'S (*Mus musculus*) INFECTED BY *T.gondii*

Sulikah

ABSTRACT

The purpose of this research to investigate the influence of Spiramycine and Azithromycine to the histopatological description of mice hepar's infected by *T.gondii*. This research used 36 female of mice which have mean weight 20 gram and 8-10 old weeks. These mice were divided into 4 groups of treatment. Those were, P0 = negative control (uninfected mice), P1 = positive control (infected mice), P2 = infected mice with Spiramycine treatment, P3 = infected mice with Azithromycine treatment. The treatments were 24 hours done post infected. After all of those treatment done, the mice of P0, P1, P2 and P3 were treated until finally die. Then, those mice were dissected and the livers were removed to make histological slide. The result of histopatological was score, the mean of data which was analyzed by Kruskal-Wallis Test, if there is significant difference, it would continued by Z 5% Test. The result showed that P1 was give significant difference with P3, P2 and P0. P3 wasn't significant difference with P2 but P3 was significant difference ($P < 0.05$) with P0. P2 was significant difference with P0. Both of Spiramycine and Azithromycine are effective in barring or treating *T. gondii*

Key word : *T. gondii*, tachyzoit, Spiramycine, Azitromycine

UCAPAN TERIMA KASIH

Puji syukur Kehadirat Allah SWT atas segala Rahmat dan Ridho-Nya, sehingga penulis dapat menyelesaikan skripsi dengan judul **PENGARUH SPIRAMYCINE DAN AZITHROMYCINE TERHADAP GAMBARAN HISTOPATOLOGIS HATI MENCIT (*Mus musculus*) YANG DIINFEKSI *T.gondii.***

Pada kesempatan ini penulis ingin menyampaikan ucapan terima kasih kepada :

Dekan Fakultas Kedokteran Hewan Universitas Airlangga Bapak Prof. Dr. Ismudiono, MS., drh atas kesempatan untuk mengikuti pendidikan di Fakultas Kedokteran Hewan Airlangga.

Bapak Chairul Anwar, MS., drh. selaku pembimbing pertama dan Bapak Prof. Dr. H. Rochiman Sasmita, MS., MM., drh. selaku pembimbing kedua yang telah bersedia meluangkan waktu dan dengan ketulusan memberikan banyak pengetahuan kepada penulis sehingga skripsi ini dapat terselesaikan.

Ibu Sulistyaningwati Guntoro, drh., Ibu Dr. Lucia Tri Suwanti, MP., drh. dan Ibu Tutik Juniastuti, Mkes.,drh. selaku dosen penguji terima kasih atas segala koreksi dan perbaikan yang diberikan sehingga skripsi ini menjadi lebih baik.

Bapak Mufasirin, MSi., drh. yang telah membantu dan membimbing penulis dalam melaksanakan penelitian di laboratorium Protozoologi dan Entomologi Fakultas Hewan Universitas Airlangga.

Ibu Tri Nurhajati, MS., drh. sebagai dosen wali dan seluruh bapak dan ibu dosen Fakultas Kedokteran Hewan Universitas Airlangga yang telah membantu dan memberikan ilmu pengetahuan yang sangat bermanfaat pada penulis.

Ibu Ajik Azmijah, SU., drh. dan Ibu Lilik Maslachah, MKes., drh. yang telah memberikan bimbingan dan bantuan kepada penulis.

Teman penelitian Setyo, Mbak Like, mas Yusuf, teman angkatan 2002 serta saudaraku Allin, Yuliana, Mita, Hela, Anggi, mbak Fitri, mbak Binti, mbak Dewi, mas Agung, mas Dudi dan mas Witnahum) yang telah membantu dan tiada lelah memberi semangat serta doa yang sangat berarti bagi penulis.

Seluruh keluarga yang sangat penulis cintai, Bapak, Ibu, Keluarga besar di Sendang, pak Lamanudin, Ibu Indah, Mbahkakung dan Mbahputri Moedjono (Alm.) yang telah memberi cinta, doa, semangat dan dukungan baik secara moral, spiritual dan material pada penulis.

Semua pihak yang telah membantu dan memberi dukungan penulis dalam pelaksanaan penelitian dan penulisan skripsi

Surabaya, Agustus 2006

Penulis

DAFTAR ISI

Halaman

HALAMAN JUDUL i
LEMBAR PENGESAHAN ii
HALAMAN PERNYATAAN iii
HALAMAN IDENTITAS iv
HALAMAN IDENTITAS v
ABSTRACK vi
UCAPAN TERIMAKASIH vii
DAFTAR ISI. ix
DAFTAR TABEL xi
DAFTAR GAMBAR xii
DAFTAR LAMPIRAN xiii

BAB I PENDAHULUAN 1
1.1. Latar Belakang Penelitian 1
1.2. Rumusan Masalah 3
1.3. Landasan Teori 3
1.4. Tujuan Penelitian 4
1.5. Manfaat Hasil Penelitian 4
1.6. Hipotesis 4

BAB II TINJAUAN PUSTAKA 5
2.1. Klasifikasi *T. gondii* 5
2.2. Morfologi Stadium *T. gondii* 6
2.2.1. Takizoit (trofozoit*) T. gondii* 6
2.2.2. Skizon (meron/*meront*) *T. Gondii* (perkembangan aseksual) .. 7
2.2.3. Gamon *T. Gondii* (perkembangan seksual) 7
2.2.4. Ookista *T. gondii* 8
2.2.5. Kista *T. gondii* 10
2.3. Siklus Hidup *T. Gondii* 11
2.3.1. Perkembangan intraintestinal (enteroepitelial) *T. Gondii* 11
2.3.2. Perkembangan ekstraintestinal *Toxoplasma gondii* 13
2.4. Patogenesa *T. gondii* 14
2.5. Gejala Klinis 14
2.6. Histopatologi Toxoplasmosis 17
2.7. Penularan *T. gondii* 18
2.8. Diagnosa Toxoplasmosis 19
2.9. Pencegahan Toxoplasmosis 21
2.10. Pengobatan Toxoplasmosis 22
2.11. Spiramycine 23
2.12. Azitrhomycine 24
2.13. Landasan Teori hati 26

BAB III MATERI DAN METODE 31
3.1. Waktu dan Tempat 31
3.2. Materi Penelitian 31
3.3. Bahan dan Alat Penelitian 31
3.3.1. Bahan penelitian 31
3.3.2. Alat penelitian 32
3.4. Metode Penelitian 32
3.4.1. Dosis Spiramycine dan Azitrhomycine 32
3.4.2. Pembuatan pelarut obat 33
3.4.3. Persiapan hewan coba 33
3.5. Pelaksanaan Penelitian 34
3.5.1. Tahap perbanyakan takozoit *T. gondii* 34
3.5.2. Infeksi takizoit *T. gondii* pada hewan coba 35
3.5.3. Pengambilan organ hati untuk preparat histopatologis 37
3.5.4. Peubah yang diamati 37
3.6. Rancangan Percobaan 38
3.7. Analisa Data 38
3.8. Skema Percobaan 39

BAB IV HASIL PENELITIAN 40
4.1. Hasil Pemeriksaan Mikroskopis Histopatologis Hati 40
4.2. Analisis Statistik Hasil Histopatologis Hati 43

BAB V PEMBAHASAN 45

BAB VI KESIMPULAN DAN SARAN 50
6.1. Kesimpulan 50
6.2. Saran 50

RINGKASAN 51

DAFTAR PUSTAKA 53

LAMPIRAN 58

DAFTAR TABEL

Tabel Halaman

3.1 Perlakuan pada kelompok P0, P1, P2 dan P3 36

3.2. Derajad kerusakan histopatologis hati 37

4.1. Nilai rata-rata Rank perubahan histopatologis hati..... 43

DAFTAR GAMBAR

Gambar Halaman

2.1. Takizoit *T.gondii* 7

2.2. Ookista *T. gondii* 9

2.3. Kista *T.gondii* di hati 10

2.4. Siklus hidup *T.gondii* 13

2.5. Histopatologi hati 26

3.1. Takizoit T.gondii 35

4.1. Histopatologi sel hati mencit pada perlakuan kontrol (P0) 41

4.2. Histopatologi sel hati mencit pada perlakuan pertama (P1) 41

4.3. Histopatologi sel hati mencit pada perlakuan dua (P2) 42

4.4. Histopatologi sel hati mencit pada perlakuan tiga P3) 42

DAFTAR LAMPIRAN

Lampiran Halaman

1. Prosedur pembuatan preparat histopatologi 59
2. Konversi perhitungan dosis untuk beberapa jenis hewan dan manusia 63
3. Data skoring tingkat nekrosis pada hati mencit (*Mus musculus*) pada kelompok kontrol (P0)..... 65
4. Data skoring tingkat nekrosis pada hati mencit (*Mus musculus*) pada kelompok pertama (P1) 66
5. Data skoring tingkat nekrosis pada hati mencit (*Mus musculus*) pada kelompok kedua (P2)..... 67
6. Data skoring tingkat nekrosis pada hati mencit (*Mus musculus*) pada kelompok ketiga (P3)..... 68
7. Penentuan nilai Rank (peringkat) histopatologi hati..... 69
8. Nilai Rank dan skor perubahan gambaran histopatologi hati mencit (*Mus musculus*) 70
9. Tabel X^2 77
10. Tabel Z 78

BAB I

PENDAHULUAN

1.1. Latar Belakang Penelitian

Salah satu zoonosis yang cukup dikenal oleh masyarakat adalah Toxoplasmosis. Pada manusia penyakit Toxoplasmosis sering dipahami sebagai akibat dari memelihara kucing, padahal kucing yang tidak menderita Toxoplasmosis tidak akan berbahaya bagi manusia. Hasil survey menunjukkan 27 % kucing liar dan 15 % kucing ras di Surabaya teruji positif Toxoplasmosis. Hasil survey pada orang sehat di Surabaya dilaporkan mencapai 26,6 % (Willyanto, 2003).

Toxoplasmosis adalah penyakit yang banyak menimbulkan permasalahan bagi manusia dan hewan. Toxoplasmosis merupakan parasiter yang disebabkan oleh protozoa parasit *T.gondii* (www.jvetunud.com., 2004). Penyakit ini dapat menyerang berbagai hewan berdarah panas. *T.gondii* memiliki 5 stadium, yaitu skizon, gamon, takizoit, ookista dan kista jaringan., namun menginfeksi induk semang melalui 3 bentuk, yaitu bentuk takizoit beredar dalam darah pada fase parasitemi, bentuk ookista dikeluarkan kucing lewat fesesnya, dan bentuk kista yang menetap dalam jaringan tubuh seperti paru, jantung, otot, dan otak (Suwanti dkk, 1999; Priyana, 2003; Sasmita, 2006).

Infeksi dari *T.gondii* menimbulkan kelainan histopatologi pada organ hati, jantung dan otak (www.jvetunud.com, 2004). Gambaran histopatologi yang tampak pada hati adanya penebalan kapsula hati

disertai dengan agregasi histiosit dan limfosit kecil, fibrin dan nekrosis. Terlihat juga adanya dilatasi dan kongesti sinusoid, vena sentralis dan vena porta, pembengkakan sel *kupffer*, perubahan degenerasi sel hati, akumulasi histiosit dan limfosit kecil dalam kapsula *Glisson* dan *Acini* (Sasmita, 2006).

Obat yang banyak digunakan untuk terapi Toxoplasmosis adalah kombinasi Sulfadiazine dan Pyrimetamine (Strieckland, 1991). Kedua obat ini bekerja sinergik menghasilkan khasiat 8 kali lebih besar terhadap Toxoplasmosis daripada Spiramycine dan Clindamycine namun mengakibatkan efek toksisitas yang tinggi (Dachlan, 2006).

Menurut Chandra (2006), Spiramycine adalah antibiotik yang dikembangkan untuk pengobatan Toxoplasmosis pada wanita hamil karena mempunyai efek toksisitas yang rendah pada fetus dan ditoleransi dengan baik oleh wanita hamil. Spiramycine juga mempunyai efek Toksoplasmosidal intraselular yang baik. Spiramycine terakumulasi di jaringan lunak, khususnya di hati dan saluran empedu baik pada induk maupun fetus (Chandra, 2006). Azithromycine juga merupakan antibiotik pertama yang termasuk golongan azalid yang mempunyai struktur 15 cincin (Tanÿuksel *et al.*, 2004) dan pembuatan Azithromycine dengan cara menambahkan atom nitrogen ke dalam cincin lakton dari Eritromycine. Azithromycine digunakan untuk mengobati penderita *ocular Toxoplasmosis* dan menunjukkan perbaikan yang cepat pada lesi retina serta tanpa menimbulkan efek samping pada pasien (Rothova *et al*., 1998).

1.2. Perumusan Masalah

Berdasar latar belakang di atas, maka dapat dirumuskan permasalahan yaitu bagaimana pengaruh Spiramycine dan Azithromycine terhadap gambaran histopatologis hati mencit (*Mus musculus*) yang diinfeksi *T.gondii* ?

1.3. Landasan Teori

Pengobatan Toxoplasmosis dengan menggunakan Spiramycine perlu diketahui efektifitasnya lebih lanjut terhadap mencit yang tidak bunting mengingat obat ini memiliki toksisitas yang rendah pada induk yang sedang hamil. Spiramycine suatu produk natural yang diperoleh dengan cara fermentasi dan ekstraksi dari jamur *Streptomyces ambofaciens*, merupakan satu-satunya makrolida yang dikenal mempunyai aktifitas anti parasit. Spiramycine merupakan anggota dari makrolida yang mempunyai 16 cincin (Chandra, 2006). Azithromycine merupakan antibiotik pertama yang termasuk golongan azalid yang mempunyai struktur 15 cincin (Tanÿuksel *et al.*, 2004) dan pembuatan Azithromycine dengan cara menambahkan atom nitrogen ke dalam cincin lakton dari Eritromicine. Azithromycine digunakan untuk penderita *ocular Toxoplasmosis* menunjukkan perbaikan yang cepat pada lesi retina serta tanpa menimbulkan efek samping pada pasien (Rothova *et al*., 1998).

1.4. Tujuan Penelitian

Penelitian ini bertujuan untuk mengetahui pengaruh Spiramycine dan Azithromycine terhadap gambaran histopatologis hati mencit (*Mus musculus*) yang diinfeksi *T.gondi.*

1.5. Manfaat Penelitian

Hasil dari penelitian ini diharapkan dapat memberikan informasi lebih lanjut kepada praktisi kesehatan umum dan kesehatan hewan tentang pengaruh Spiramycine dan Azithromycine terhadap gambaran histopatologis hati mencit (*Mus musculus*) yang diinfeksi *T.gondii.*

1.6. Hipotesis Penelitian

Berdasarkan permasalahan dan tujuan penelitian tersebut di atas dapat diajukan hipotesis bahwa pemberian Spiramycine dan Azithromycine berpengaruh terhadap gambaran histopatologis hati mencit (*Mus musculus*) yang diinfeksi *T.gondii.*

BAB II

TINJAUAN PUSTAKA

2.1 Klasifikasi *T. gondii*

Menurut Soulsby (1982), *T.gondii* termasuk dalam :

Phylum : Apicomplexa

Class : Sporozoa

Sub Class : Coccidia

Ordo : Eucoccidia

Famili : Sarcocystidae

Sub Famili: Toxoplasmatidae

Genus : Toxoplasma

T. gondii merupakan satu-satunya spesies dari genus ini. Protozoa ini dikenal sejak tahun 1908, pertama kali ditemukan pada binatang pengerat di Afrika, *Ctenodactylus gondii*. Pada tahun 1938 Wolf *et al.*, mengisolasi parasit ini serta menemukannya sebagai penyebab penyakit kongenital pada anak yang baru dilahirkan (Suwanti dkk, 1999).

Toxoplasmosis adalah penyakit parasit obligat intraselular yang disebabkan oleh genus *T.gondii* (Mufasirin dkk, 2000). Predileksi *T.gondii* berada pada semua tipe sel induk semang dan dapat menyerang semua bangsa mamalia termasuk pula manusia dan semua bangsa burung. Kucing dan *feline* merupakan induk semang utama (Suwanti dkk, 1999).

2.2 Morfologi Stadium *T.gondii*

Toxoplasma termasuk dalam golongan koksidia karena di dalam siklus hidupnya mengalami perkembangan secara skizogoni, gametogoni dan sporogoni layaknya koksidia lainya. *T.gondii* memiliki 5 stadium, yaitu skizon, gamon, takizoit, ookista dan kista jaringan (Suwanti dkk, 1999).

2.2.1 Takizoit (*trofozoit*) *T.gondii*

Takizoit *T.gondii* berbentuk lengkung atau bulat telur dengan satu ujung meruncing dan ujung lainya tumpul, dengan panjang 4-8 μm dengan lebar 2-4 μm (Sasmita, 2006). Menurut Suwanti dkk, (1999), takizoit memiliki inti lonjong dengan kariosom terletak di tengah. Takizoit juga memiliki organel golgi, ribosom, *reticulum endoplasmic* yang kasar dan mitokondria (Sasmita,2006).

Stadium ini merupakan stadium multiplikasi, perkembangannya sangat cepat dan biasanya ditemukan pada stadium penyakit yang akut (Suwanti dkk, 1999). Parasit menginfeksi segala macam sel mamalia, diantaranya adalah otak, otot skelet dan otot jantung (Sciammarella, 2002). Infeksi ke dalam sel induk semang diikuti perbanyakan organisme di dalam vakuola setiap 4-6 jam dan membentuk roset. Koloni atau pseudokista mengandung tropozoit yang dihasilkan dengan cara *endodyogeni* dapat tetap ada untuk jangka waktu yang lama tanpa membentuk kista yang sebenarnya (Sasmita, 2006). Satu roset berisi antara 8-16 takizoit dan setelah mencapai jumlah tersebut kelompok

akan pecah bersamaan dangan pecahnya sel induk semang, dan takizoit yang terbebas akan menginfeksi sel baru (Suwanti dkk, 1999).

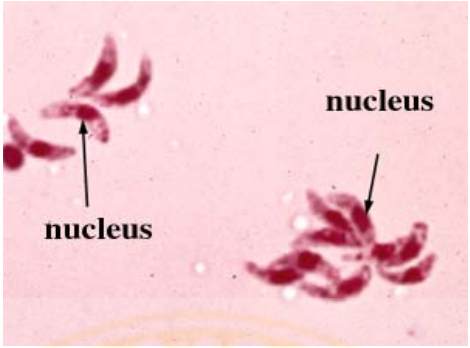

Gambar 2.1 Takizoit *T.gondii* (Markell and Voge, 2000).

2.2.2 Skizon (meron/*meront*) *T. Gondii* (perkembangan aseksual)

Pembelahan inti tropozoit pada fase skizogoni terjadi secara mitosis. Pada awal pembelahan sitoplasma tidak ikut membelah, baru setelah dihasilkan sejumlah (banyak) anak inti (*doughter nuclei*) dan pembelahan berakhir maka tiap anak inti dikelilingi oleh zona yang jelas yaitu sitoplasma. Sel anak dari hasil pembelahan secara skizogoni disebut merozoit. Merozoit dalam skizon generasi pertama disebut merozoit generasi pertama. Merozoit bentuknya memanjang dan mempunyai ukuran berkisar antara 5-10 µm. Merozoit mempunyai granula sitoplasma dengan inti bulat di tengah (Suwanti dkk, 1999).

2.2.3 Gamon *T.gondii* (perkembangan seksual)

Gamon merupakan perkembangan lebih lanjut dari merozit. Menurut Suwanti dkk (1999), merozoit yang berkembang menjadi

gametosit berasal dari skizon yang berbeda yaitu tipe skizon A dan B. Skizon tipe A mempunyai ukuran lebih kecil, mengandung sedikit merozoit yang nantinya akan berkembang menjadi mikrogametosit. Mikrogametosit akan menghasilkan mikrogamet (gamet jantan). Skizon tipe B mempunyai ukuran besar dan menghasilkan merozoit yang akan berkembang menjadi makrogametosit. Makrogametosit yaitu sel yang menghasilkan makrogamet (gamet betina). Jumlah mikrogamet umumnya lebih banyak daripada makrogamet. Makrogamet ukuranya lebih besar dan sama besarnya dengan ukuran ookista yang nantinya akan dihasilkan. Inti makrogamet terlihat jelas dengan pewarnaan preparat, granula tersebar sampai ke perifer sel. Fertilisasi (pembuahan) makrogamet oleh mikrogamet menghasilkan zigot yang disebut ookista.

2.2.4 Ookista *Toxoplasma gondii*

Ookista adalah bentuk yang hanya terdapat dalam tubuh kucing atau famili felidae lainnya yang menderita Toxoplasmosis (Soulsby, 1982). Ookista dihasilkan dari siklus enteroepitelial di dalam usus induk semang (Sasmita, 2006). Menurut Zaman (1997) bentuk ini adalah hasil perkembangan seksual antara makrogametosit (betina) dan mikrogametosit (jantan). Gametosit terlihat antara 3-15 hari setelah infeksi di epitel usus. Ookista keluar bersama tinja selama 7-12 hari dan puncak produksi ookista terjadi antara hari kelima dan kedelapan (Sasmita, 2006).

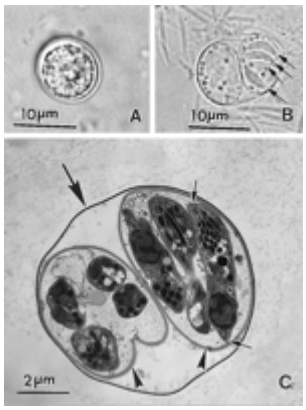

Gambar 2.2 Ookista *T.gondii* (Dubey *et al*., 1998)

Keterangan gambar: A= Ookista yang belum bersporulasi; B = Ookista yang bersporulasi dengan 4 sporozoit (ujung panah); C = ookista bersporulasi dilihat dengan *electron micrograph.*

Ookista yang belum bersporulasi dikeluarkan lewat feses dan berbentuk sperikal dengan ukuran 11-14 x 9-11 µm. Waktu sporulasi 2-3 hari pada suhu 24 ºC. Ookista yang berspora berisi 2 sporokista yang berbentuk elips dengan ukuran sekitar 8,5x 6 µm, setiap sporokista berisi 4 sporozoit dengan ukuran sekitar 8x2 µm (Levine, 1995; Suwanti dkk, 1999).

2.2.5 Kista *Toxoplasma gondii*

Kista jaringan di dalam sel induk semang mempunyai ukuran yang bermacam-macam dari kista yang kecil berisi beberapa organisme sampai 200 µm yang berisi sekitar 3000 organisme. Kista berkembang di dalam vakuola sel seperti halnya takizoit, dan berkembang menjadi ukuran sangat besar dalam keadaan masih di dalam induk semang (Sasmita, 2006).

Pembentukan kista jaringan biasanya bersamaan dengan terbentuknya imunitas. Saat imunitas menurun bradizoit mampu memulai pembentukan takizoit yang baru dengan jalan proliferasi tetapi saat imunitas meningkat akan terbentuk kista baru yang berisi bradizoit. Pembentukan kista jaringan dapat pula terjadi tanpa adanya pengaruh imunitas seperti yang terjadi di dalam kultur sel yang telah tua, karena multiplikasi dalam kultur sel yang telah tua terhambat, maka kista jaringan terbentuk (www.jvetunud.com, 2005).

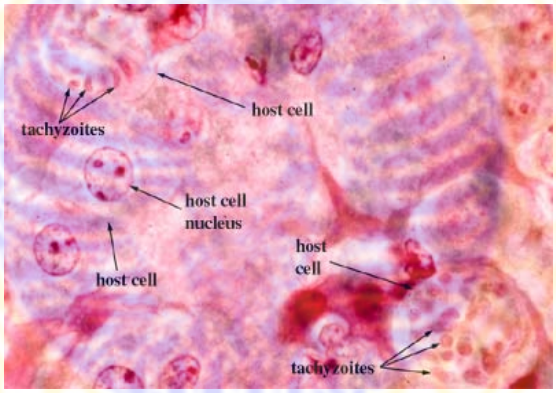

Gambar 2.3 Kista *T.gondii* di hati (Markell and Voge, 2000).

2.3 Siklus hidup *T.gondii*

Induk semang antara terinfeksi karena menelan ookista yang sudah bersporulasi, memakan daging hewan yang mengandung kista jaringan atau infeksi kongenital melalui plasenta (Mufasirin dkk, 2000). Mencit dapat terinfeksi secara kongenital. Infeksi eksperimental dapat dilakukan dengan cara infeksi secara intra vena, intra peritonial atau parenteral. Saat ookista yang telah bersporulasi tertelan oleh induk semang maka sporozoit yang

terbebas dari ookista akan melewati jaringan parenteral melalui aliran darah dan liimfoglandula yang kemudian akan menginvasi semua tipe sel (Levine, 1985).

Masa prepaten adalah 3-10 hari, produksi ookista mungkin terjadi dalam waktu dua minggu, kemudian turun dan akhirnya menghilang. Sekitar 50% kucing menghasilkan ookista di dalam tinjanya setelah menelan bentuk ookista dengan masa prepaten 10-24 hari dan biasanya sampai 5 minggu (Sasmita, 2006). Siklus hidup dalam induk semang terjadi di intraintestinal (enteroepitelial) dan ekstraintestinal (Suwanti dkk, 1999).

2.3.1 Perkembangan intraintestinal (enteroepitelial) *T.gondii*

Perkembangan ini hanya terjadi pada induk semang utama, yaitu kucing dan sebangsanya. Takizoit dan bradizoit dalam jaringan (kista jaringan) atau ookista infektif (berspora) tertelan oleh kucing. Takizoit, bradizoit atau ookista infektif akan masuk usus. Oleh adanya enzim proteolitik dalam usus dan lambung kucing dinding kista dan ookista akan hancur dan membebaskan sporozoit dari ookista serta bradizoit dari kista. Bradizoit atau sporozoit yang terbebas akan menembus lamina propia usus halus kucing dan berubah bentuk menjadi takizoit (*trofoziot*). Inti takizoit berkembang biak secara skizogoni, dan menghasilkan skizon. Skizon yang pecah akan membebaskan merozoit, merozoit akan menginfeksi sel baru (Suwanti dkk, 1999).

Ada 5 tipe merozoit yang menginfeksi sel usus, terdiri dari tipe A, B, C, D, dan E. Gamet terbentuk dari merozoit yang berasal dari skizon tipe D dan E. Umumnya ini ditemukan di puncak vili usus, paling sering dalam ileum. Gametosit jantan (mikrogametosit) akan berenang menuju dan masuk ke dalam gametosit betina (makrogametosit). Dinding ookista mulai terbentuk menyelaputi dan mengelilingi zigot yang terbentuk setelah terjadi fertilisasi. Ookista kemudian terlontar ke lumen usus yang lebih belakang dan dikeluarkan bersama tinja (Sasmita, 2006).

2.3.2 Perkembangan ekstraintestinal *T.gondii*

Menurut Leib dan Monroe (1997), siklus ekstraintestinal terjadi pada semua vertebrata. Sporozoit yang terbebas dari ookista dan bradizoit yang terbebas dari kista jaringan yang tertelan menembus dinding usus dan membelah secara *endodyogeny* dalam lamina propia sebagai takizoit. Setelah membelah diri takizoit ikut bersama aliran darah dan cairan limfe menginfeksi semua sel. Organ yang pertama kali akan terinfeksi adalah limfonodus mesenterika dan diikuti oleh organ lain, hati, otak, paru dan otot skelet (Suwanti dkk, 1999). Gambaran siklus hidup dapat dilihat pada Gambar 2.4

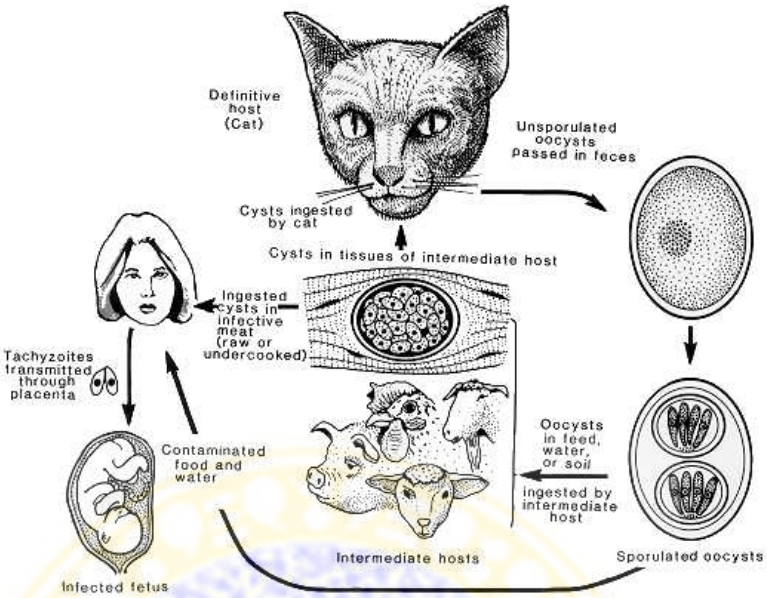

Gambar 2.4 Siklus hidup *T.gondii* (Dubey *et al.,* 1998)

2.4. Patogenesis *T.gondii*

T.gondii adalah parasit intra seluler yang menginfeksi berbagai organ dan berpredileksi pada retikuloendotelial dan CNS. Sporozoit yang berasal dari ookista dan bradizoit dari kista jaringan akan mengadakan penetrasi dan membelah diri dalam epitel usus, setelah membelah diri takizoit akan memenuhi dan merusak sel. Takizoit yang masih bebas menginfeksi sel baru lewat alirah darah. Fase parasitemia terjadi kurang lebih 5 hari setelah infeksi dan akan berhenti saat kekebalan imunitas tubuh induk semang berkembang. Pada fase ini *T.gondii* akan membentuk kista jaringan (Radostits *et al.*, 2000).

Pada infeksi ekstraintestinal setelah ookista, takizoit dan bradizoit tertelan akan terjadi infeksi enterik yang kemudian meluas ke limfoglandula dan disekitarnya, kemudian lewat vena porta menuju ke hati atau lewat duktus

torasikus ke paru setelah itu parasit tersebut secara sistemik ke jaringan lain. Takizoit akan masuk ke dalam otak, otot jantung dan hati membentuk kista yang berisi bradizoit (Dubey, 1994; Lappin, 1994, dalam www.jvetunud.com., 2005).

2.5. Gejala klinis *T. gondii*

Menurut Sasmita (2006), Toxoplasmosis dapat dibagi menjadi 3 macam yaitu Toxoplasmosis kongenital, perolehan pasca lahir dan okuler pada mata yang dapat kongenital atau perolehan. Ketiga macam Toxoplasmosis ini terjadi pada manusia maupun hewan, selain itu Toxoplasmosis dapat juga dibagi menjadi Toxoplasmosis kronis dan akut.

Toxoplasmosis kongenital mempunyai gambaran klinis yang berat dan sering kali fatal. Infeksi pada awal kehamilan biasanya menyebabkan abortus, lahir mati atau prematur, cacat bawaan seperti kebutaan (*chorioretinitis*), *hidrocephalus*, gangguan neurologis, tuli, *microcephalus* dan tingkat kematian 0,25 – 7,0 per 1000 kelahiran. Terdapat juga pembesaran hati dan limpa, kuning pada mata dan kulit serta pneumonia pada fetus yang lahir prematur (Brown, 1985; Indrawati, 2002; Priyana, 2003).

Gejala klinis pada kucing sebagai induk semang definitif *T.gondii* tidak khas. Hewan yang lebih tua umumnya telah terinfeksi Toxoplasmosis pada waktu sebelumnya sehingga lebih kebal. Gejala klinis pada kucing muda yang menonjol adalah tinja lebih lembek bahkan mencret diikuti dengan anoreksia 2-3 hari lamanya tanpa adanya kenaikan suhu. Hewan menjadi

kurus karena anoreksia, gejala klinis ini akan diperparah pada kucing yang menderita *Feline imonodeficiensi virus* (Leib & Monroe, 1997; Sasmita, 2006).

Gejala pada anjing, biasanya dalam bentuk respirasi, gastrointersinal atau *neuromuscular system*. Gejala klinis yang tampak adalah demam, muntah, diare, dispneu, dan ichterus. Gejala neurologis terjadi pada beberapa anjing dan gejala klinis terjadi tergantung lokasi dari lesi, yaitu ataksia, seizure, tremor, defisiensi nervus cranial, paresis dan paralisis (Leib & Monroe, 1997).

Pada babi infeksi kongenital di dalam uterus telah terjadi pada saat fetus dalam kandungan (Sasmita, 2006). Menurut Soulsby (1986) dalam skripsi Ramadhoni 2004, Toxoplasmosis pada babi muda adalah bentuk akut dengan gejala klinis antara lain demam, suhu tubuh meningkat 104-107°F dispneu, gemetaran, kelemahan, diare, dapat mati dalam beberapa minggu dan kadang ditemukan tanda kerusakan paru. Gejala klinis pada babi dewasa ditandai dengan kelemahan, inkoordinasi, batuk, tremor, relaksasi otot perut, demam, radang hati, radang ginjal, dan limpa, adanya cairan dalam rongga thorax dan busung perut (Radostits *et al.*, 1983).

Pada kambing dan domba gejala klinik terlihat demam, dispnue, gejala syaraf dan abortus. Pemeriksaan post mostem pada kasus yang akut terlihat bradizoit pada otak dengan nekrosis yang fokal. Radang plasenta menyebabkan terjadinya mumifikasi, abortus dan anak domba yang dilahirkan hidup dalam keadaan lemah (Radostits *et al.*, 2000). Toxoplasmosis pada

kambing dan domba umumnya bersifat subakut sampai kronis. Pada kambing yang bunting sering mengalami abortus, kelahiran prematur dan vaginitis. Fetus yang dilahirkan mengalami enchepalitis, oedem *subcutan* dan kadang fetus yang mati tidak dikeluarkan sehingga mengalami mumifikasi. Sel epitel alat kelamin mengalami kebengkakan dan parasit dapat ditemukan pada kotiledon secara intra atau ekstra seluler (Jenson, 1974 dalam Priyadi 1999).

2.6. Histopatologi Toxoplasmosis

Infeksi Toxoplasmosis sebagian besar terjadi melalui saluran pencernaan, kemudian organisme disebarkan melalui saluran limfe dan pembuluh darah yang menyebabkan gangguan pada berbagai organ dan jaringan tubuh. Infeksi yang berat pada perkembangan takizoit mengakibatkan daerah nekrosis (Urquhart *et al.*, 1987) meliputi jaringan otak, parenkim jantung, hati dan limfonodus mesenterikus (Leib dan Monroe, 1997).

Kelainan histopatologi terlihat terutama pada saat *T.gondii* memperbanyak diri di dalam jaringan. Hati terlihat adanya penebalan kapsula hati disertai dengan agregasi histiosit dan limfosit kecil, fibrin dan nekrosis. Selain itu terlihat juga adanya dilatasi dan kongesti sinusoid, vena sentralis dan vena porta, pembengkakan sel *kupffer*, perubahan degenerasi sel hati, akumulasi histiosit dan limfosit kecil dalam kapsula *Glisson* dan *Acini* (Sasmita, 2006).

Folikel limpa membengkak pada awal infeksi dan pada tingkat lanjut atropi, sel retikulum bertambah jumlahnya dan selanjutnya diikuti foki nekrosis. Limfonoduli terjadi peningkatan jumlah sel retikulum tetapi limfosit sedikit menurun. Beberapa foki nekrosis terlihat dalam limfonoduli. Dinding alveoli paru terlihat menebal disertai infiltrasi limfosit kecil, kongesti dan oedem (Sasmita, 2006).

Perubahan dalam otak adalah degenerasi ringan dari sel saraf dan sedikit peningkatan sel glia. Sel glia dalam perkembangan selanjutnya membentuk nodul glia yang makin lama makin padat dan menyebar. *Perivaskuler cuffing* limfosit kecil hampir selalu ditemukan didaerah sub meningen (Sasmita, 2006).

2.7. Penularan *T.gondii*

Infeksi *T.gondii* dapat melalui berbagai cara, tetapi yang paling sering dan utama adalah secara peroral dan transplasental. Secara eksperimen, infeksi dapat terjadi melalui intra peritoneal, *sub cutan*, intra vena, intra vagina dan perinhalasi (Blood dan Handerson, 1974; Bruner dan Gillespie, 1973) dalam skripsi Ramadhoni (2004).

Infeksi peroral terjadi karena tertelannya ookista dari kucing, tertelannya kista parenteral atau kelompok merozoit pada daging, otak atau jaringan lain yang mentah atau yang dimasak kurang sempurna (Levine, 1994). Cara ookista sampai tertelan oleh induk semang selain secara langsung karena kontaminasi makanan oleh ookista dapat pula melalui Arhtropoda, baik

Arthopoda sebagai pemindah ookista dari tinja kucing terinfeksi ke bahan makanan induk semang atau ookista termakan Arthropoda dan Arthropoda tersebut termakan oleh induk semang (Sasmita, 2006). Menurut Wallace (1971) dalam skripsi Ramadhoni (2004), pemindahan dalam bentuk ookista dapat dilakukan oleh lalat *Chrysomya megacephala*, lalat tersebut masih mengandung ookista infektif 48 jam setelah kontak dengan tinja kucing. *Musca domestica* mampu mengandung ookista infektif sampai 24 jam setelah kontak dengan tinja kucing.

Selain lalat yang dapat menularkan *T.gondii* adalah kecoak (*Periplaneta Americana* dan *Leucophaea maderae*). Kecoak dapat menyebarkan Toxoplasmosis setelah memakan tinja kucing yang mengandung ookista infektif. Tikus juga dapat bertindak sebagai reservoir Toxoplasmosis untuk kucing. Tikus yang berpotensi cukup besar dalam menyebarkan Toxoplasmosis adalah tikus rumah, *Mus musculus* (Frenkel dan Ruiz, 1981; Wallace 1973) dalam Ramadhoni (2004).

Menurut Wu (2001) dalam Indrawati (2002), penularan parasit ini ke manusia karena menelan makanan yang terkontaminasi ookista yang bersporulasi, menelan daging atau otak yang mengandung bradizoit, serta akibat infeksi kongenital yang ditularkan melewati plasenta dari ibu hamil ke janin yang dikandung.

2.8. Diagnosis *T.gondii*

Pemeriksaan laboratorium yang penting dalam diagnosis Toxoplasmosis adalah isolasi *T.gondii*. Isolasi *T.gondii* dapat berasal dari feses kucing, jaringan otak, otot, dan darah kucing atau ternak penderita. Telur ayam bertunas dapat digunakan untuk isolasi *T.gondii* (Soulsby, 1982).

Pemeriksaan langsung bisa dilakukan dengan cara melihat adanya *dark spot* pada retina, serta bisa menggunakan CT scan, MRI untuk menemukan lesi akibat parasit tersebut. Pemeriksaan juga bisa dilakukan dengan biopsi dan dari sampel biopsi tersebut bisa dilakukan pengujian dengan menggunakan PCR (Theobald, 2001 dan Fuentes, 2001) dalam Indrawati (2002).

Menurut Sasmita (2006) metode yang paling sering dilakukan yaitu pemeriksaan serologis. Metode ini meliputi uji warna *Sabin-Feldman Dye Test* (SFDT), uji kulit Toxoplasma, uji Fluorosensi Antibodi Tak Langsung (IFAT), *Enzime Linked Immunosorbent Assay* (ELISA), uji Hemaglutinasi Tak Langsung (IHA),uji Hemaglutinasi Langsung (HI), dan uji komplemen fiksasi (CFT).

Diagnosa secara pasti yaitu dengan metode pemeriksaan histologi untuk menunjukkan adanya takizoit di dalam sediaan jaringan atau hapusan dari bahan tersangka, tetapi hal ini kadang sulit dilakukan pada premortem, misalnya pada sediaan biopsi otak atau otot jantung. Pada pemeriksaan ini tidak bisa dibedakan antara infeksi akut dan infeksi kronis karena kista dapat terjadi selama proliferasi aktif dari takizoit (Seobijanto dan Suharto, 1984;

Soewandojo, 1991). Pemeriksaan histologi merupakan diagnosis akhir setelah autopsi dilakukan (Leblebicioglu, 2002). Cara ini dilakukan dengan jalan pemeriksaan histologi jaringan tubuh tersangka seperti otot rangka, otak kelenjar getah bening dan mata. Hasil yang didapat adalah ditemukan bentuk takizoit, bradizoit atau kista jaringan dari *T.gondii* (Obendorf, 1983).

2.9. Pencegahan *T.gondii*

Menurut Greene (1998) usaha pencegahan Toxoplasmosis pada dasarnya untuk mengurangi atau menghilangkan sumber infeksi dan mengurangi atau menghindari kontak dengan bahan infeksi Toxoplasmosis dan usaha membebaskan fetus dari tertularnya Toxoplasmosis.

Faktor induk semang memegang peranan penting dalam penyebaran Toxoplasmosis karena famili *Felidae* adalah penghasil ookista yang merupakan bahan infektif terhadap hewan lain. Kontrol terhadap populasi dan mobilisasi induk semang utama penting guna pencegahan dan pengendalian Toxoplasmosis. Kucing diberi makan yang cukup bersih dan matang agar tidak makan tikus, kecoa dan sebangsanya, kemudian mengganti litter tempat membuang tinja kucing dan mensterilkan dengan air mendidih (Soulsby, 1982;Sasmita, 2006;Urquhart *et al.*, 1987). Kucing yang dipelihara di luar akan segera terinfeksi setelah mereka disapih dan mulai berburu mangsa. Sebaiknya kucing diberi makan kering atau yang telah diolah. Pencegahan lain dapat dilakukan dengan pendinginan atau irradiasi *γ-ray* yang dapat membunuh kista tanpa mengurangi kualitas dari daging (Greene, 1998).

Menurut Sasmita (2006) pencegahan untuk wanita hamil adalah dengan memasak daging pada suhu >66°C, diasap atau diasinkan, saat menangani daging mentah jangan menyentuh mukosa mulut dan mata, tangan dicuci bersih setelah menangani daging mentah dan seluruh permukaan dapur tempat menangani daging mentah harus dicuci bersih.

2.10. Pengobatan *T.gondii*

Pengobatan Toxoplasmosis pada manusia dan hewan belum memuaskan. Obat yang dipakai sebagai pilihan utama digunakan kombinasi Pyrimethamine dan Sulfadiazine, yang dilaporkan efektif pada takizoit tetapi bukan pada bradizoit. Obat ini agak toksik pada kucing. Kedua obat ini bekerja sinergis dengan memblokir *Para Amino Benzoic Acid* (PABA), asam folat dan asam folinat pada proses pembentukan asam inti parasit (Levine,1985; Hofstad, 1984).

Menurut Aranjo dan Remington (1974); Dubey dan Yeary (1977) dalam Soulsby (1982) Clindamycine dapat digunakan untuk infeksi Toxoplasmosis akut dan kronis pada mencit dan juga dapat mengurangi produksi ookista pada kucing. Pada kucing dan anjing dengan gejala uveitis dapat diterapi dengan obat anti Toxoplasmosis dengan dikombinasi kortikosteroid baik secara topikal, oral, ataupun parenteral (Ettinger dan Feldman, 2000).

Menurut Rothova *et al*.,(1998) melaporkan bahwa Azithromycine dapat digunakan untuk mengobati penderita *ocular Toxoplasmosis* dan

menunjukkan perbaikan yang cepat pada lesi retina serta tidak menimbulkan efek samping pada pasien.

2.11. Spiramycine

Spiramycine adalah antibiotik yang dihasilkan oleh *Streptomyces ambofaciens*. Obat ini efektif terhadap kuman gram positif (www.emanet.org.,2006). Spiramycine mempunyai sifat glikosida dan mengandung cincin lakton makrosiklik, gula amino basa dan gula netral (Mutschler, 1991).

Spiramycine mempunyai nama lain yaitu *Espiramycine*, *Spiramycinum* dan *Selectomycine*. Spiramycine berwarna putih, larut dalam air dan sangat larut terhadap ethanol dan chloroform (www.mayoclinic.com., 2005)

Menurut Setiabudi (1996), obat ini efektif terhadap kuman *Staphilococcus, Streptococcus, Pneumokokus, Enterokokus, Neisseria, Bordetella pertusis, rickettsia, Amoeba* dan Toxoplasmosis. Spiramycine digunakan untuk terapi pada saat kehamilan karena toksisitasnya yang rendah terhadap janin, kerja Spiramycine dengan mengurangi transmisi *T.gondii* dari induk (www.mayoclinic.com., 2006).

Spiramycine umumnya diberikan per oral, dalam waktu 2 jam setelah pemberian peroral dicapai kadar tertinggi dalam darah. Kadar antibiotik ini dalam cairan empedu, air liur dan air susu lebih tinggi daripada dalam darah. Kadar Spiramycine dalam berbagai jaringan pada umumnya lebih tinggi daripada antibodi makrolid lainnya dan bertahan lama walaupun kadar obat ini

dalam serum tubuh rendah sekali (Setiabudy, 1995). Spiramycine terakumulasi di jaringan lunak, khususnya di hati dan kelenjar empedu (Chandra, 2001).

Mekanisme kerja yang diketahui yaitu dengan menghambat sintesis protein pada fase pemanjangan dengan mempengaruhi translokasi (Muschler, 1991) atau blokade dari transpeptidase, menghambat sintetis protein Senyawa ini juga terikat secara reversibel pada unit 50S dari ribosom bakteri (Greene, 1998).

Spiramycine mempunyai waktu paruh 2-3 jam. Ekskresi dari Spiramycine terjadi terutama melalui empedu dan feses, dan hanya sebagian kecil melalui ginjal. Efek samping umumnya kecil antara lain terjadi gangguan saluran cerna. Reaksi hipersensitif pada penderita insufisiensi ginjal yang diberi dosis berlebihan akan terjadi kehilangan pendengaran yang reversibel (Setiabudi, 1995).

Dosis yang dianjurkan untuk terapi infeksi pada manusia dewasa adalah 1000 mg – 2000 mg, diberikan 2 kali sehari atau dengan dosis 500 mg – 1000 mg, diberikan 3 kali sehari (www.mayoclinic.com., 2005).

2.12. Azithromycine

Azithromycine adalah antibiotik pertama yang termasuk golongan azalid yang mempunyai struktur 15 cincin (Tanyüksel *et al.*, 2004) dan diperoleh dengan menambahkan atom nitrogen kedalam cincin lakton dari Erithromicine. Nama Azithroyicine didapat dari gugus azane dan

Erythromicine (www.aids.org., 2006). Azithromycine termasuk dalam antibiotik semi sintesis dan termasuk golongan makrolid (Allen *et al.*, 1998).

Mekanisme kerja dari Azithromycine adalah dengan berikatan dengan unit 50S ribosom dari bakteri dan menghambat translasi dari mRNA. Azithromycine termasuk bakteroistatik dan berspektrum luas. Biasanya digunakan untuk pengobatan *Haemophilus, Influenza, Bordetella spp., Steptococcus pneumoniae, Staphilococcus aureus, Mycoplasma pneumoniae, dan Borellia burgdorferi* (Plum, 2002) selain itu digunakan untuk terapi *Mycobacterium avium* dan *T.gondii* (Bishop, 2001).

Pemberian secara oral didalam tubuh bioavailabilitasnya mencapai 40% dan pemberian dalam sediaan kapsul penyerapannya berkurang jika diikuti dengan pemberian makanan. Konsentrasi dalam plasma tertinggi terjadi 2 jam setelah pemberian obat, namun demikian distribusi obat tertinggi berada dalam jaringan daripada di dalam darah. Distribusi obat ke CNS sangat sedikit jika tidak terdapat inflamasi pada meningen. Sisa metabolisme obat diekskresikan lewat cairan empedu dan 6 % lewat urine dari dosis yang diberikan secara per oral (Parfitt, 1999).

Penggunaan Azithromycine untuk manusia dewasa pada infeksi berat 500 mg pada hari pertama dan 250 mg pada hari berikutnya (www.aid.org., 2006).

2.13. Landasan Teori Hati

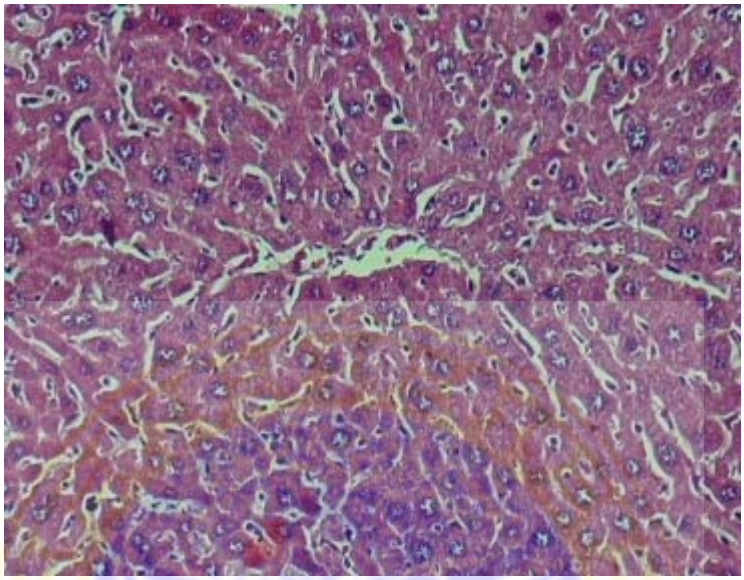

Gambar 2.5 Histologi hati normal

Hati memiliki ukuran yang relatif besar dengan berat sekitar 3 – 5% dari berat badan karnivora, 2 – 3% dari berat badan omnivora dan 1 – 1,5% berat badan herbivora. Lokasi hati berada di bagian kranial abdomen dan berada di belakang diafragma serta merupakan kelenjar terbesar dalam tubuh. Hati memiliki konsistensi yang lunak dan berwarna merah kecoklatan (Dyce *et al.*, 1996).

Hati terbagi beberapa lobus, pada karnivora lobus hati terbagi menjadi lobus lateral dan medial sebelah kiri, lobus lateral dan medial sebelah kanan, lobus kuadrat dan lobus besar kuadrat, dimana lobus kuadrat terbagi menjadi *papillary process* dan *caudat process* (Dyce *et al.*, 1996).

Tiap lobus hati dilapisi oleh peritoneum pars viseralis dengan sel mesotel melekat pada kapsula tipis. Deretan sel hepar yang terletak di

sepanjang tepi lobuli tampak berwarna kemerahan di sebut *outer limiting plates*. Jaringan ikat dari kapsula menjulur ke dalam ruang interlobularis serta menunjang sistem vaskular dan saluran empedu. Jaringan ikat yang menunjang pembuluh limfe dan percabangan dari arteri hepatika, vena porta dan saluran empedu, tampak pada tiap sediaan hati dan disebut sebagai saluran portal (*portal canals, portal area*). Darah dari saluran portal mencapai vena sentralis melalui dinding tipis yang disebut sinusoid. Dinding sinusoid memiliki banyak celah karena dindingnya terdiri dari endotel dan sel makrofag besar dan aktif yang disebut sel *Kupffer* yang berasal dari monosit. Dinding sinusoid dan dinding hepatosit di pisahkan oleh celah *Disse*, dan kemudian masuk kedalam celah *Mall* yang merupakan ruang sempit di antara tepi luar *outer limiting plates* dengan jaringan ikat perilobuler, kemudian masuk ke pembuluh lymfa di porta area (Dellman dan Brown, 1992 dan Amindariati, 2003).

Lobulus hati merupakan unit struktural yang mengitari vena sentralis. Profil sayatan melintang lobulus berbentuk heksagonal dengan sinusoid yang memancar radier dari vena sentralis ke arah perifer. Saluran portal (segitiga Kiernan) merupakan unit fungsional yang terdiri dari percabangan vena porta, percabangan arteri hepatik dan saluran empedu. Empedu yang dihasilkan perenkim di tampung oleh saluran empedu di daerah saluran saluran portal yang disebut duktus interlobularis (Dellman dan Brown, 1992).

Komponen struktural utama dari hati adalah sel hati atau hepatosit. Sel epitel ini berkelompok membentuk lempeng yang saling berhubungan. Sel

hati (hepatosit) yang berbentuk polihedral, intinya bulat terletak ditengah, nukleolus dapat satu atau lebih dengan kromatin yang menyebar. Sitoplasma eosinofil, mempunyai banyak organel dan inklusi diantaranya mitokondria, ERH, aparatus golgi, RNA, lisosom, butir glikogen dan tetesan lemak. Sitoplasma hepatosit agak berbutir, tetapi dapat tergantung pada perubahan nutrisi serta fungsi selular. Hepatosit berderet secara radier membentuk lobulus hati, mereka membentuk lapisan setebal satu atau dua sel, mirip susunan bata pada dinding. Lempeng sel ini mengarah dari tepian lobulus ke pusatnya dan beranastomosis secara bebas membentuk struktur mirip labirin dan busa. Celah diantara lempeng ini mengandung kapiler, yaitu sinusoid hati. Sinusoid merupakan pembuluh darah kapiler yang mengisi lobulus, yang membawa darah dari arteri dan vena interlobularis, masuk sinusoid dan menuju vena sentralis.(Dellman dan Brown, 1992; Junqueira *et al.,* 1995; Amindariati, 2003).

Hati menerima aliran darah yang mengandung zat makanan dari arteri hepatika, suatu cabang arteri celiac yang masuk ke porta hati dan vena porta. Vene porta mengalirkan darah menuju hati dari perut, empedu, pancreas dan usus. Darah porta ini mengalami detoksifikasi serta modifikasi didalam sinusoid (kapiler) hati dan kemudian meninggalkan hati melalui vena hepatik yang pendek, kemudian ditumpahkan ke dalam vena kaudal (Frandson, 1992).

Arteri hepatika, vena porta, dan ductus biliaris bersatu bersama di hilus hati dan kemudian dikelilingi oleh jaringan fibrosa longgar, terus menerus

bercabang ke setiap lobus hati dari porta hepatis sampai ke trias portal kompleks asiner fungsional di tingkat sinusoid (Frandson, 1992).

Hati mempunyai peran kunci dalam metabolisme dari nutrien yang tergantung hubungannya yang unik terhadap kedua subdevisi utama dari sistem vaskular. Hati mendapat darah ganda, darah kaya oksigen dari sirkulasi umum melalui arteri hepatika (25%) dan lebih banyak darah miskin oksigen yang datang dari saluran cerna melalui vena porta (75%). Darah dari kedua sumber ini bercampuran dalam sinusoid hati, dimana bahan terlarutnya dapat langsung berhubungan dengan sel hati. Darah yang keluar dari organ dibawa melalui vena hepatika ke vena cava inferior. Hati terdapat di antara saluran cerna dan sirkulasi umum menampung nutrien yang diserap dan menyimpan atau memecahkannya menjadi molekul yang lebih kecil yang dilepaskan ke dalam sirkulasi umum agar dapat disebarkan ke jaringan dan organ lain di tubuh (Fawcett, 2002).

Hati memiliki karakteristik yang khas karena multifungsi kompleks, misalnya ekskresi (metabolit), sekresi (empedu), penyimpanan (lipid, vitamin A dan B, glikogen), sintesis (Fibrinogen, globulin, albumin, protrombin), fagositosis (benda asing), detoksifikasi (obat yang larut dalam lemak), konjugasi (zat beracun, hormon steroid), esterifikasi (asam lemak bebas menjadi trigliserida), metabolisme (protein, hidrat arang, lemak, hemoglobin, obat) dan hemopoisis (Dellmann dan Brown, 1992). Empedu terdiri dari garam empedu (taurocholat dan glikocholat natrium), pigmen empedu (bilirubin, biliverdin), sedikit lemak, kholesterol, lesitin dan garam mineral

ADLN - Perpustakaan Universitas Airlangga

(karbonat kalsium dan fosfat kalsium) (Dellmann dan Brown, 1992). Fungsi lain hati adalah metabolisme hidrat arang, metabolisme protein, metabolisme lemak, memproduksi protein plasma, eritropoiesis dan detoksifikasi partikel asing (Himawan, 1994).

BAB III

MATERI DAN METODE

3.1. Waktu dan Tempat Penelitian

Penelitian dilakukan di Laboratorium Entomologi dan Protozoologi Bagian Parasitologi Veteriner Fakultas Kedokteran Hewan Universitas Airlangga Surabaya. Penelitian dilaksanakan pada bulan Maret sampai dengan Mei 2006.

3.2. Materi Penelitian

Pada penelitian ini hewan coba yang digunakan adalah 36 ekor mencit *Strain* BALB-C umur 8-10 minggu berjenis kelamin betina yang didapat dari Fakultas Farmasi Universitas Airlangga

3.3 Bahan dan Alat Penelitian

3.3.1. Bahan penelitian

Bahan yang digunakan dalam penelitian ini adalah takizoit *Toxoplasma gondii* RH-*strain* dari BALITVET Bogor, Spiramycine 500 mg, Azithromycine 500 mg, NaCl Fisiologis Aquades, Formalin 10%, alkohol 70%, *Oil emersi*, sekam, pewarna asam pikrat, pakan ayam Bangkok no. 594 produksi UD. Soponyono.

3.3.2. Alat penelitian

Alat yang digunakan dalam penelitian ini adalah mikroskop binokuler, spuit 1cc, spuit 3 cc, kamar hitung *improve neubauer*, obyek *glass*, cover *glass, sensitive gloves*, penyemprot, pinset anatomis, pinset sirurgis, skalpel, *blade*, gunting bedah, tabung Appendorf 1,5 ml, tabung Kanikol 1,5 ml, sonde 1 ml, botol minuman 150 ml, kandang mencit 28 x 22 cm dengan tinggi 10 cm, tissue, kertas label, papan seksi, kamera digital.

3.4. Metode Penelitian

3.4.1 Dosis Spiramycin dan Azithromycin

Dosis bahan penelitian yang digunakan merupakan dosis yang lazim digunakan untuk subyek manusia dengan berat badan 70 kg yang dikonversikan pada hewan coba. Nilai konversi untuk mencit dengan berat badan 20 gram adalah 0,0026 (Kusumawati, 2004).

Pemilihan dosis yang dipakai menggunakan prinsip dosis terapi pada manusia dewasa yaitu 500 mg – 1000 mg/kali minum yang dapat diberikan 2 kali sehari. Dosis Spiramycine yang digunakan adalah 500 mg/kali minum dan diberikan 2 kali sehari. Dosis untuk mencit dengan berat 20 gram adalah 1,52 mg/ekor, obat diberikan sehari 2 kali tiap 12 jam sekali, demikian juga untuk Azithromycine dosis yang digunakan adalah 500 mg/kali minum yang diberikan 2 hari sekali. Dosis untuk mencit dengan berat badan 20 gram adalah 1,52 mg/kali minum yang

diberikan 48 jam sekali. Obat diberikan dengan cara disondekan lewat mulut ke dalam lambung mencit sebanyak 0,2 ml/20 gram BB mencit. Perhitungan dosis untuk mencit terdapat dalam Lampiran 2.

3.4.2 Pembuatan pelarut obat

Pelarut obat yag digunakan pada penelitian ini adalah CMC 2 % (*Carboxymethylcellulose*) yang dibuat dengan cara menimbang 2 gram CMC yang di larutkan dalam 98 % aquades. Spiramycine dan Azithromycinee ditimbang untuk memastikan jumlah obat yang akan diberikan ke mencit, setelah ditimbang kemudian diberi larutan CMC 2 %. Pemberian pada mencit di sesuaikan dengan BB mencit.

3.4.3 Persiapan hewan coba

Setelah diperiksa keadaan fisiknya, setiap mencit dimasukkan ke dalam kandang perlakuan yang berupa kotak plastik berbentuk empat persegi panjang dengan ukuran 28 cm, lebar 22 cm dan tinggi 10 cm dengan tutup yang terbuat dari anyaman kawat yang sudah dilengkapi sekam padi sebagai alasnya, setiap kandang berisi 10 mencit. Pemberian pakan dan minum diberikan secukupnya, minuman ditempatkan pada botol tempat minum. Sebelum diberi perlakuan, seluruh mencit diadaptasikan selama satu minggu agar dapat menyesuaikan diri dengan lingkungannya yang baru. Selama penelitian berlangsung, sekam padi diganti dua kali seminggu. Berdasar

kebutuhan pakan mencit 4 - 5 gram/hari/ekor (Kusumawati, 2004) maka tiap mencit diberi pakan 4 gram/hari. Perhitungan pemberian pakan ini dimaksudkan agar pada waktu pengobatan berlangsung lambung mencit dalam keadaan kosong, sehingga obat dapat cepat diserap oleh tubuh, sedangkan pemberian minum tidak dibatasi.

3.5. Pelaksanaan Penelitian

Penelitian ini dibagi dalam dua tahap yaitu:

3.5.1 Tahap perbanyakan *in vivo* takizoit *Toxoplasma gondii*

Perbanyakan dilakukan pada mencit BALB-C, sebanyak 20 takizoit dalam NaCl fisiologis diinjeksikan pada mencit secara intra peritoneal. Tiap ml dari NaCl mengandung 1 x 10^7 takizoit. Infeksi buatan dilakukan dengan menyuntikkan takizoit secara intra peritoneal.

Mencit yang telah diinfeksi *Toxoplasma gondii* ditunggu selama 42 jam – 96 jam atau sampai mencit menunjukkan gejala parasitemia dengan ciri mencit lemah, lesu, apatis, bulu berdiri dan nafas cepat (Mufasirin dkk, 2006). Mencit yang telah menunjukkan gejala tersebut dikorbankan dengan cara didislokasio antara *os frontal* dan *os atlas*, kemudian dibedah pada bagian abdomennya dengan insisi pada kulit kemudian dikuakkan ke arah cranial, setelah itu diinjeksi cairan NaCl fisiologis sebanyak 3 ml secara intra peritoneal sebagai media dari takizoit. Cairan dalam intra peritoneal diambil dengan spuit hingga cairan dalam peritoneal habis. Cairan dari peritoneum yang sudah

mengandung takizoit diperiksa di bawah mikroskop cahaya dengan pembesaran 400x untuk memastikan adanya takizoit *Toxoplasma gondii* dalam cairan peritoneum. Takizoit *Toxoplasma gondii* kemudian diencerkan hingga didapatkan 20 takizoit pada tiap 0,3 ml dan diinjeksikan pada mencit yang akan digunakan sebagai media percobaan.

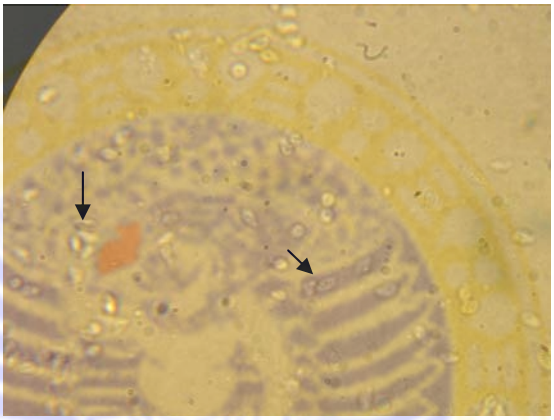

Gambar 3.1. Takizoit *T.gondii*
Pembesaran 400x

3.5.2 Infeksi takizoit *Toxoplasma gondii* pada mencit

Mencit betina sebanyak 36 ekor ditempatkan secara acak di dalam kandang, diberikan perlakuan sebanyak 4 macam dan masing-masing perlakuan terdapat 9 ekor mencit. Keempat perlakuan itu adalah:

Kelompok P0 : Mencit diinjeksi NaCl fisiologis 0,3 ml secara intra peritoneal sebagai kontrol

Kelompok P1: Mencit dinjeksi 20 takizoit dari *Toxoplasma gondii* dalam 0,3 ml NaCl fisiologis secara intra peritonel tanpa diterapi

Kelompok P2: Mencit dinjeksi 20 takizoit dari *Toxoplasma gondii* dalam 0,3 ml NaCl fisiologis secara intra peritoneal dan diterapi dengan Spiramycine 3,9 mg/ekor /hari diberikan 2 kali sehari selama 7 hari

Kelompok P3 : Mencit dinjeksi 20 takizoit dari *Toxoplasma gondii* dalam 0,3 ml NaCl fisiologis secara intra peritoneal dan diterapi dengan Azithromycine 3,9 mg/ekor /hari diberikan 2 hari sekali selama 7 hari

Tabel 3.1 Perlakuan pada P0, P1,P2 dan P3

P0	P1	P2	P3
Tanpa infeksi takizoit *Toxoplasma gondii*	Infeksi takizoit *Toxoplasma gondii* tanpa diobati	Infeksi takizoit *Toxoplasma gondii* dan diobati Spiramycine	Infeksi takizoit *Toxoplasma gondii* dan diobati Azithromycine

Sebelum diberi perlakuan, setiap mencit pada kelompok P1, P2 dan P3 ditimbang terlebih dahulu untuk mengetahui berat badannya sehingga dapat dengan mudah menentukan jumlah dosis Spiramycine dan Azithromycine yang akan dibuat suspensi untuk diberikan secara oral pada mencit tersebut. Mencit pada kelompok P0 juga ditimbang berat badannya meskipun penimbangan berat badan tersebut tidak berpengaruh terhadap pemberian larutan NaCl fisiologi 1 ml.

3.5.3 Pengambilan organ untuk preparat histopatologi

Mencit yang mati kemudian dibedah, kemudian diambil organ hati. Langkah selanjutnya hati dimasukkan ke dalam pot plastik tertutup yang berisi formalin 10% untuk kemudian dibuat sediaan preparat histopatologi. Cara pembuatan preparat histopatologi hati mencit (*Mus musculus*) dapat dilihat pada Lampiran 1.

3.5.4 Peubah yang diamati

Pengamatan secara mikroskopis preparat hati mencit menggunakan mikroskop cahaya dengan pembesaran 100x. Pengamatan dan penilaian perubahan histopatologi dilakukan pada lima lapang pandang yang berbeda dimulai dari sudut kiri, kanan, bagian atas, bagian bawah serta bagian tengah dari preparat histopatologi. Menurut Kleiner (2005), derajad kerusakan sel hati dapat dilihat pada Tabel 3.1

Tabel 3.2 Derajad kerusakan histopatologi hati

Criteria kerusakan	Skor	Keterangan
Nekrosis	0	Normal
	1	Ringan (nekrosis <50%)
	2	Sedang (nekrosis >50%)
	3	Berat (nekrosis 100%)

3.6. Rancangan Percobaan

Rancangan penelitian (percobaan) yang digunakan pada penelitian ini adalah Rancangan Acak Lengkap (RAL). Rumusan besarnya sampel adalah $t(n-1) \geq 15$, dimana t adalah banyaknya perlakuan dan n adalah banyaknya ulangan. Dari rumus diatas maka ulangan yang digunakan adalah 9 ekor mencit (*Mus musculus*) pada setiap perlakuan (Rochiman, 1989).

3.7. Analisis Data

Data hasil yang diperoleh dianalisis dengan Uji Kruskall-Wallis. Bila terdapat perbedaan yang nyata diantara kelompok perlakuan dilanjutkan dengan Uji Perbandingan Berganda (Uji Z) dengan taraf nyata 5 % (Daniel, 1989).

3.1. Skema percobaan

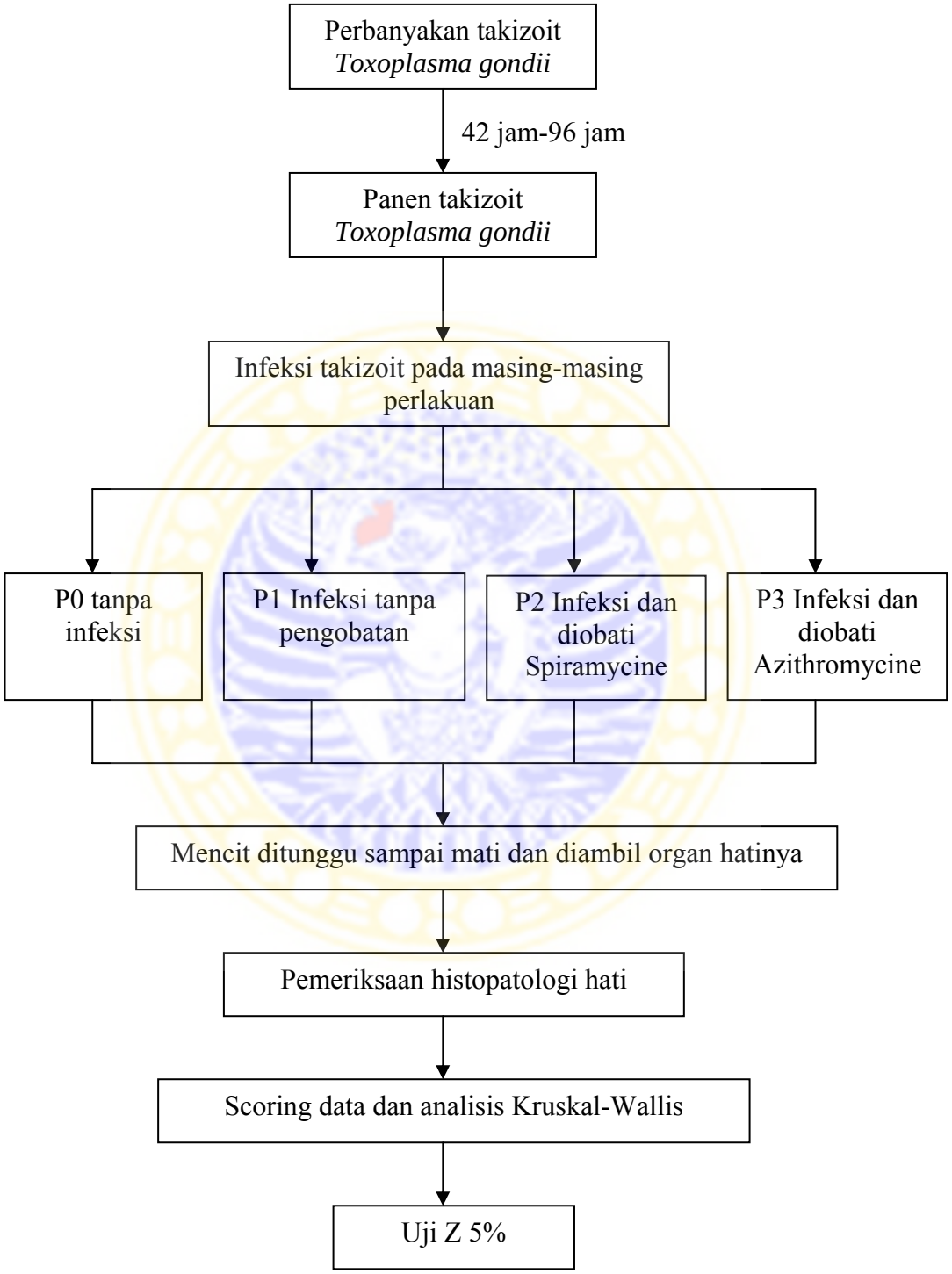

BAB IV

HASIL PENELITIAN

4.1 Hasil Pemeriksaan Mikroskopis Histopatologi Hati

Berdasarkan hasil pemeriksaan dan pengamatan mikroskopis yang dilakukan pada tiga kelompok perlakuan yaitu kelompok kontrol positif (P1), kelompok perlakuan satu yaitu infeksi 20 takizoit *Toxoplasma gondii* secara intra peritonial dan diobati dengan Spiramycin (P2), serta kelompok perlakuan tiga yaitu infeksi 20 takizoit *Toxoplasma gondii* secara intra peritonial dan diobati dengan Azithromycine (P3) maka didapatkan perubahan histopatologi berupa nekrosis sel hati.

Kelompok perlakuan pertama (P1) yang diinfeksi takizoit *Toxoplasma gondii* tanpa pengobatan menunjukkan perubahan nekrosis terparah dibandingkan dengan kelompok perlakuan yang lain. Berikut gambaran histopatologi pada P0, P1, P2, P3 (Gambar.4.1, 4.2 ,4.3 dan 4.4)

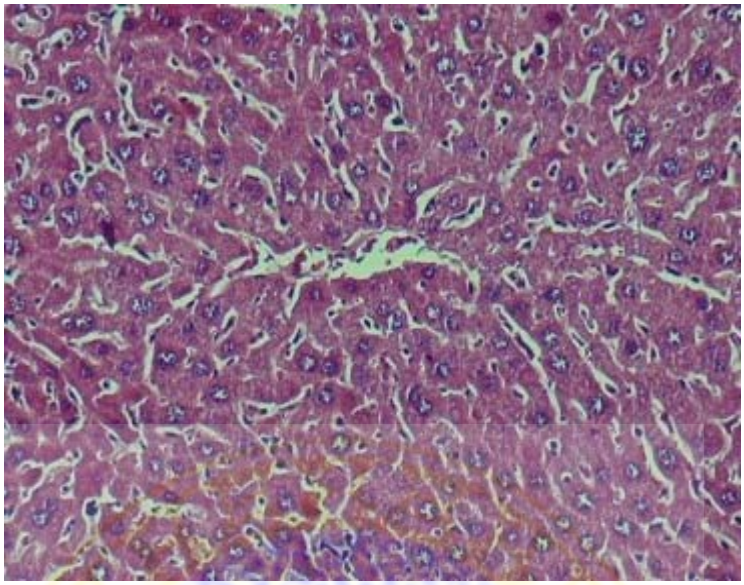

Gambar 4.1. Histopatologi sel hati mencit pada perlakuan control (P0)
Pembesaran 100x, pewarnaan HE

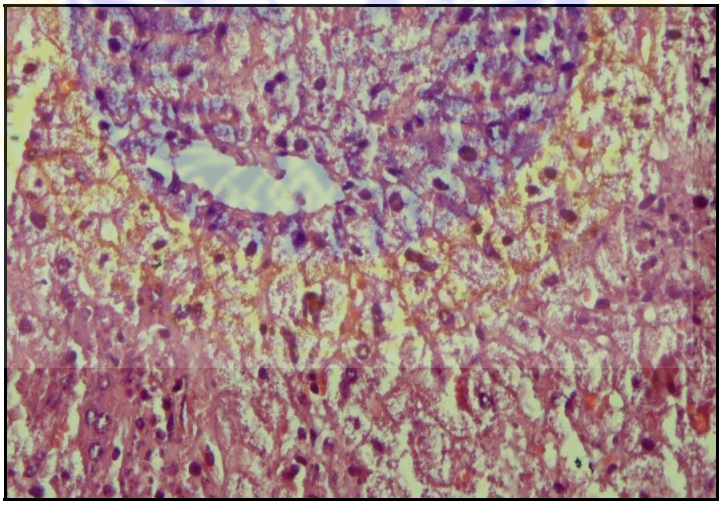

Gambar 4.2. Histopatologi sel hati mencit pada perlakuan satu (P1)
Terjadi nekrosis (nekrosis 100% dari lapang pandang)
Pembesaran 100x, pewarnaan HE

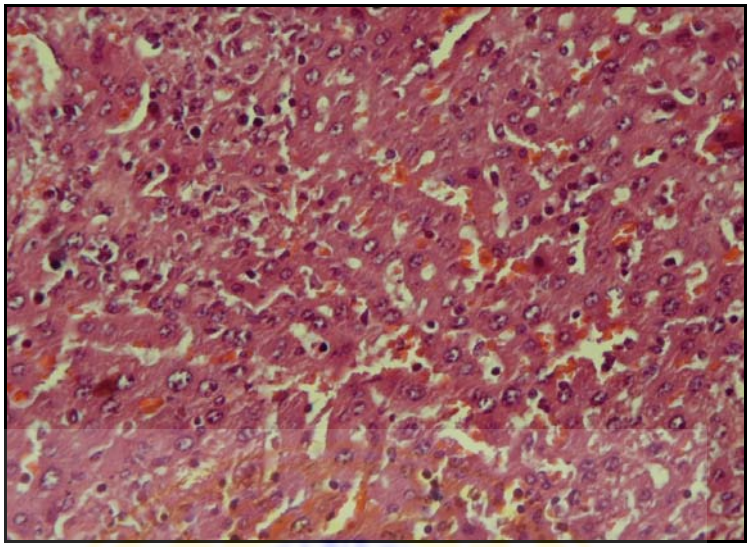

Gambar 4.3. Histopatologi sel hati pada perlakuan dua (P2)
Terjadi nekrosis ringan (nekrosis <50% dari lapang pandang)
Pembesaran 100x,pewarnaan HE

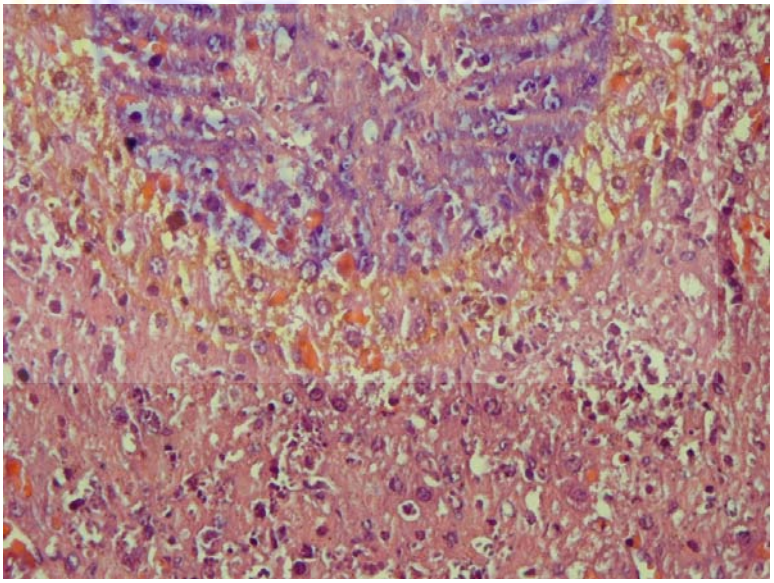

Gambar 4.4. Histopatologi sel hati pada perlakuan dua (P3)
Terjadi nekrosis sedang (kerusakan >50% dari lapang pandang). Pembesaran 100x,pewarnaan HE

4.2 Analisis Statistik Hasil Histopatologi Hati

Pemeriksaan dilakukan berdasarkan perubahan histopatologi hati mencit, tiap preparat diamati lima lapang pandang yang berbeda dan data yang diperoleh berupa nilai skor yang selanjutnya dirata-rata.

Berdasar nilai skor rata-rata yang diperoleh dan dilanjutkan dengan analisis statistik dengan menggunakan Kruskal Wallis, diperoleh $H_{hitung\ terkoreksi}$ = 23,6192, H_{tabel} = 7,815 , maka $H_{hitung\ terkoreksi} > H_{tabel}$, ,05). Hasil tersebut menunjukkan bahwa terdapat perbedaan nyata di antara kelompok perlakuan. Untuk mengetahui urutan tingkat perubahan histopatologis hati diantara keempat kelompok perlakuan dilanjutkan dengan Uji Perbandingan Berganda (Uji Z) 5% yang dapat dilihat pada tabel 4.1

Tabel 4.1. Nilai rata-rata Rank perubahan histopatologis hati

Perlakuan	Rata-rata ± SD
P1 (control positif)	$28,45^{a} \pm 6,04$
P3 (infeksi *T. gondii* dan di obati Azithromycine)	$20,28^{b} \pm 6,56$
P2 (infeksi *T. gondii* dan diobati Spiramycine)	$19,73^{b} \pm 8,38$
P0 (control negatif))	$5^{c} \pm 2,56$

Keterangan : Superskrip yang berbeda pada kolom yang sama menunjukkan perbedaan yang nyata (p<0,05)

Berdasar Uji Z 5% maka dapat diketahui bahwa pada kelompok P1

ADLN - Perpustakaan Universitas Airlangga

berbeda nyata dengan P3, P2 dan P0. P3 tidak berbeda nyata dengan P2, tetapi P3 berbeda nyata ($P<0,05$) dengan P0 dan P2 berbeda nyata ($P<0,05$) dengan P0 (Lampiran 3).

BAB V

PEMBAHASAN

Siklus hidup dari *T. gondii* meliputi stadium skizon, gamon, ookista, takizoit dan kista jaringan. Penelitian ini menggunakan stadium takizoit yang diinfeksikan ke mencit secara intra peritoneal. Takizoit *T. gondii* yang diinokulasikan secara intra peritoneal difagosit oleh makrofag akan menyebar keseluruh tubuh melalui aliran darah. Takizoit di dalam tubuh induk semang menembus sel dan membelah diri secara *endodyogeni*. Pembelahan ini terjadi setiap 4–5 jam di semua tipe sel dan pada akhirnya akan mengakibatkan kerusakan atau nekrosis pada sel (Strickland, 1991;Suwanyi dkk, 1999;Sasmita, 2006).

Nekrosis dapat didefinisikan sebagai perubahan morfologi sebagai akibat tindakkan degradasi progesif oleh enzim pada sel yang terjejas letal. Kematian ditandai dengan tiga perubahan inti sel yaitu 1) kariolisis dengan kromatin inti sel menghilang dan meninggalkan lubang pada sel, 2) karyoreksis dengan kromatin inti sel terpecah menjadi beberapa bagian dan 3) piknotis dengan inti sel tampak bulat, gelap dan ukuran lebih kecil dari inti sel normal (Robbins dan Kumar,1995).

Mekanisme kerusakan jaringan yang diakibatkan organisme beraneka ragam, karena produk atau sekresi yang berbahaya dari bakteri tersebut. Hospes menerima bahan kimia yang mungkin bersifat toksik terhadap metabolisme atau terhadap keutuhan membran sel. Respon peradangan yang timbul dari hospes

dapat menyebabkan kerusakan kimiawi terhadap sel. Agen intraseluler misalnya virus sering menyebabkan ruptur sel yang terinfeksi, selanjutnya terjadi kerusakan jaringan lokal yang lebih mungkin disebabkan oleh reaksi imun hospes daripada infeksinya. Respon seluler terhadap cedera yang disebabkan oleh infeksi tergantung pada kombinasi kerusakan yang ditimbulkan oleh penyebabnya baik secara langsung maupun tidak, sebagai hasil dari respon hospes terhadap penyebabnya. Pada cedera sel hepar terjadi kerusakan membran dan organel yang akan menyebabkan enzim intrasel masuk ke dalam pembuluh darah sehingga kadar enzim akan meningkat dalam darah (Underwood, 1999).

Mekanisme terjadinya nekrosis pada saat jaringan mengalami hipoksia atau menerima benda asing yang dianggap racun maka mitokondria akan mengalami luka sehingga mengakibatkan ATP turun dan pompa Na^+ dan K^+ terganggu. Na^+ masuk sel yang mengakibatkan lisosom pecah, mengeluarkan enzim hidrolitik sehingga melarutkan sel (Robbins dan Kumar, 1995).

Takizoit mulai menginvasi sel parenkim hati dan kadang sel *kupffer*. Takizoit memperbanyak diri di dalam sel parenkim hati dan setelah mencapai 16-32 organisme, sel yang diinvasi akan hancur dan membebaskan takizoit yang lalu menginvasi sel parenkim hati yang berdekatan. Hal ini berlangsung terus sehingga membentuk daerah foki nekrose yang lebih luas yang dibatasi dengan sel parenkim hati yang sehat (Sasmita, 1991).

Daya proliferasi *T. gondii* tinggi di dalam organ hati, limfoid dan paru, sedang di dalam ginjal, pankreas dan otot skelet rendah. Proliferasi yang tinggi akan mengakibatkan cepatnya perkembangbiakan *T. gondii* yang diikuti

pengrusakan dan pecahnya sel hati yang terinfeksi. Tahap selanjutnya adalah penghancuran sel yang dinfeksi *T. gondii*. Toxoplasma menghasilkan bahan sekreta dan ekskreta yang dilepaskan ke dalam aliran darah sehingga kedua bahan tersebut dapat menjadi antigen sebagai pertanda infeksi akut atau kronis Toxoplasmosis. Selama di peredaran darah akan melalui organ tubuh termasuk limpa, hati, dan otak. Hal ini mempengaruhi minimalnya fisiologis sedangkan maksimalnya menimbulkan perubahan histopatologis (Sasmita, 1991).

Nekrosis hati pada Toxoplasmosis selain karena parasitnya sendiri yang mampu menghancurkan sel hati juga kemungkinan timbul akibat bahan sekret dan ekskret yang dihasilkan *T. gondii*. Kerusakan yang terjadi sehubungan dengan toksin yang dihasilkan *T. gondii* disebabkan oleh kompleks *protein-polisaccharida* yang akibat lebih lanjut mematikan mencit sehat yang di inokulasi intra vena dengan eksudat peritoneal (Sasmita, 1991).

Pemeriksaan gambaran histopatologi hati menunjukkan bahwa kelompok infeksi takizoit dengan pengobatan Spiramycine (P2) berbeda nyata dengan kelompok infeksi takizoit *T. gondii* tanpa pengobatan (P1). Hal ini berarti Spiramycine mempunyai peran dalam menghambat atau mengobati *T. gondii* yang menyebabkan terjadinya nekrosis hati mencit (*Mus musculus*), ini digambarkan dengan nekrosis hati yang lebih sedikit secara signifikan daripada kelompok yang diinfeksi takizoit *T. gondii* tanpa pengobatan.

Mekanisme kerja yang Spiramycine diketahui yaitu dengan menghambat sintesis protein pada fase pemanjangan dengan mempengaruhi translokasi (Muschler, 1991) atau blokade dari transpeptidase, menghambat sintetis protein.

Senyawa ini juga terikat secara reversibel pada unit 50S dari ribosom bakteri (Greene, 1998).

Kerusakan hati yang terjadi pada perlakuan infeksi dengan pengobatan Azithromycine (P3) tidak berbeda nyata dengan kerusakan yang diinfeksi takizoit *T. gondii* dengan pengobatan Spiramycine (P2). Hal ini berarti peran Spiramycine dan Azithromycine dalam mencegah kerusakan hati akibat Toxoplasmosis sama.

Azithromycine merupakan antibakterial golongan makrolide yang bekerja dengan menghambat sintesis protein dengan cara mengikat lokasi transpeptida dari sub unit ribosom. Mekanisme kerja obat ini dengan pengodean ribosom oleh plastida yang mirip seperti gen ribosom, yang merupakan target potensial untuk sintesis protein pada parasit. Hal ini menggambarkan cara kerja obat dalam menghambat sintesis protein dari *T. gondii* (Tanyüksel *et al*., 2005)

Menurut Chang dan Pechere (1988) meskipun Spiramycine dan Azithromycine adalah golongan makrolid namun setiap obat memiliki kemampuan yang berbeda dalam menghambat *T. gondii*. Hal ini yang dapat menyebabkan perbedaan dalam mengobati *T. gondii* pada P2 dan P3.

Kelompok P3 diberikan dosis sekali sehari, hal ini sesuai dengan Araujo *et al.*, (1988) yang menyatakan bahwa Azithromycine memiliki waktu paruh yang panjang, memiliki afinitas yang tinggi pada jaringan dan waktu eliminasi yang cukup panjang dari tubuh.

Kelompok perlakuan infeksi takizoit *T. gondii* dengan pengobatan Azithromycine (P3) tidak menunjukkan perbedaan nyata dalam nekrosis hati

ADLN - Perpustakaan Universitas Airlangga

dibanding dengan perlakuan infeksi tanpa pengobatan (P1). Hal ini berarti Azithromycine efektif dalam mengurangi kerusakan hati akibat *T. gondii*.

BAB VI

KESIMPULAN DAN SARAN

6.1 Kesimpulan

Setelah dilakukan penelitian maka dapat diambil kesimpulan bahwa Spiramycine dan Azithromycine dapat menurunkan kejadian nekrosis sel hepatosit pada gambaran histopatologis hati mencit yang diinfeksi *T.gondii*.

6.2 Saran

Berdasar hasil penelitian maka dapat disarankan :

Pengambilan organ dilakukan pada waktu yang sama setelah infeksi agar hasil pemeriksaan histopatologis tidak dikelirukan antara nekrosis dan apoptosis *post mortal*.

DAFTAR PUSTAKA

Allen, D. G., J. K. Pringle and D. A. Smith. 1998. Hand Book Of Veterinary Drugs. Second edition.Lippincott-Raven.Philadelphia.780

Amindariati, S. 2003. Histologi II. Edisi Pertama. Lab. Anatomi-Histologi Fakultas Kedokteran Universitas Airlangga. Surabaya.

Araujo, F. G., D. R. Guptill and J. S. Remington. 1988. Azithromycin, a Makrolide Antibiotic with Potent Activity against Toxoplasma gondii. American Society for Microbiology.Vol.32.No.5.p 755-757

Bishop, Y. 2001. The Veterinary Formulary. Fifth Edition Pharmaceutical Press.

Brown, H. W. 1979. Dasar Parasitologi Klinis. Edisi ke-3. PT. Gramedia. Jakarta. 100-117

Chandra, G. 2001. Toksoplasmosis; Efikasi Pengobatan dengan Spiramicin. Respiratory & Inflamatory Division. PT Aventis Pharma. http://www.tempo.co.id/medika/arsip/112001/pus-2.htm. [27 Desember 2005], 10:27 pm

Chang, H.R. and J-C.F. Pechere. 1988. In Vitro Effects of Four Macrolides (Roxithromycin, Spiramycin, Azithromycin [CP-62,993], and A-56268) on Toxoplasma gondii. American Society for Microbiology. Vol. 32. No.4. p 524-529

Dachlan, E. G. 2006. Toxoplasmosis, Pencegahan dan Penanggulangannya pada Ibu Hamil. Kumpulan Makalah Seminar Toxoplasmosis Penyebab Keguguran dan Kelainan Bayi. Bagian Parasitologi Veteriner. Fakultas Kedokteran Hewan Universitas Airlangga.Surabaya

Daniel, W. W. 1989. Statistik Non Parametrik Terapan. Alih Bahasa : Alex Tri Kantjono.Penerbit PT. Gramedia.Jakarta. P 272-275

Dellmann H. D and E. M. Brown. 1987. Textbook Of Veterinary Histology. Lea&Febiger. Philadelphia. Diterjemahkan oleh R.Hartono. 1992. Universitas Indonesia Press. Jakarta.392-404

Dubey, J. P., D. S. Lindsay and C. A. Speer. 1998. Structures of *Toxoplasma gondii* Tachyzoites, Bradyzoites, and Sporozoites and Biology and Development of Tissue Cysts. Clinical Microbiology Reviews. Vol.11. No.2. p.267-299

Dyce, K. M., W. O. Sack and C. J. G. Wensing. 1996. Textbook Of Veterinary Anatomy 2nd Edition.W.B. Saunders Company. Philadelphia.

Ettinger, S. J. and Feldman, E. C. 2000. Textbook of Veterinary Internal Medicine: Disease of The Dog and Cat. Fifth Edition. Volume I. W.B Saunders Company. Philadhelphia.p.408-411

Fawcett, D. W. 1994. Buku Ajar Histologi. Ed.12. Terjemahan Jan Tambayong. Penerbit Buku Kedokteran EGC. Jakarta. p.599-606

Fowler, M.E. and R.E. Miller. 2003. Zoo and Wild Animal Medicine. Fifth Edition. W. B Saunders Company. Philadhelphia. p.745-748

Frandson R. D. 1986. Anatomy and Phisiology Of Farm Animal 4th Edition. Lea&Febiger. Philadelphia. Terjemahkan oleh B. Srigandono dan Koen Praseno. 1993. Gadjah Mada University Press. Yogyakarta. p.569-570

Georgi, J. R. and M. E. Georgi. 1990. Parasitologi for Veterinarians. Fifth Edition. W. B Saunders Company. Philadhelphia.p.92-94

Greene, C. E. 1998. Disease of The Dog and Cat. Second Edition. W. B. Saunders Company. Philadhelphia. p. 900-901.

Himawan S. 1994. Bagian Patologi Anatomik Fakultas Kedokteran Universitas Indonesia. Universitas Indonesia Press. Jakarta.

Hofstad, M. S. 1984. Disease of Poultry. 8th Ed. Iowa State University Press. Ames. USA. p. 736-740

Indrawati, A. 2002. Toksoplasmosis, Aspek Kesehatan dan Penatalaksanaannya. Makalah Sains. Institut Pertanian Bogor. Bogor. http://tumoutou.net/ 3_seml_012/agustin_indrawati.htm, [21 Maret 2006], 04:15 pm

Junqueira, L. C., J. Carnuero and O. K. Robert. 1998. Histologi Dasar. Edisi 5. Terjemahan Jan Tambayong. Penerbit Buku Kedokteran EGC. Jakarta. p.317-331

Kleiner, D. E. 2005. Design and Validation of Histologic Scoring System Nonalkoholic Fatty Liver Diseases. Hepatologi. 41:1313-12

Kusumawati, D. 2004. Bersahabat Dengan Hewan Coba. Gadjah Mada University Press. Yogyakarta

Leblebicioglu, D. L. 2002. Toxoplasmosis. Medicine Journal.3(7):1-11

Leib, M. S. and W. E. Monroe. 1997. Practical Small Animal Internal Medicine. W. B Saunders Company. Philadhelphia. p.918-924

Levine, M. D., L. M. Cornelius and D. C. Ferguson. 1992. Small Animal Medical Therapeutics. J. B Lippincott Company. Philadhelphia. p.497-500

Levine, N. D. 1995. Buku Pelajaran Protozoologi Veteriner. Terjemahan Soeprapto Soekardono. Fakultas Kedokteran Hewan. Universitas Gadjah Mada. Yogyakarta. p. 354-363

Levine, N.D. 1985. Veterinary Protozoology. Fifth Edition. State University Press. Iowa. p.249-254

Markell, E. K and H. Voge. 2000. Medical Parasitology. 3rd Edition. Dept. of Zoology. University of Manitoba.II. p.52-53

Mufasirin., N. D. R. Lastuti, E. Suprihati dan L. T. Suwanti.2000. Buku Ajar Ilmu Penyakit Protozoologi. Laboratorium Entomologi dan Protozoologi. Fakultas Kedokteran Hewan Universitas Airlangga. Surabaya.

Mufasirin. E. Suprihati, W. T. Artama dan Sumartono. 2006. Ekspresi Interleukin-4 (IL-4) dalam Serum Darah dan Saluran Reproduksi Pada Mencit Bunting yang Diinfeksi T.gondii. Disampaikan dalam Seminar Nasional Penyakit Tropis Parasiter. Universitas Jendral Soedirman. Purwokerto.

Mutschler, E. 1991. Dinamika Obat; Buku Ajar Farmakologi dan Toksikologi. Edisi ke-5. Institut Teknologi Bandung. Bandung. p.653

Obendorf, D. L. 1983. Toxoplasmosis In Wild Tasmanian Wallabies Aust. Vet.J.60:107

Parfitt, K. 1999. .Martindale; The Complete Drug Reference. Thirty-second Edition. Pharmaceutical Press. p.170

Priyadi, R. 1990. Pengaruh Ketinggian Tempat Terhadap Insiden Toxoplasma pada Kambing di RPH Surabaya dan Rumah Potong Hewan Malang. Skripsi. Fakultas Kedokteran Hewan Universitas Airlangga. Surabaya

Priyana, A. 2003. Toksoplasmosis, Penyakit yang perlu Di waspadai. http://www.kompas.com/kompas-cetak/0309/23/ilpeng/572229.htm, [01 Februari 2006], 06:40PM

Radostits, O. M., C. C. Gay, D. C. Blood and K. W. Hinchcliff. 2000. Veterinary Medicine: A Textbook of The Disease of Cattle, Sheep, Pigs, Goat and Horses. Ninth Edition. W.B Saunders Company Ltd. London. p.1317-1321

Ramadhoni, K. T. W. 2004. Deteksi Kista Toxoplasma gondii pada Otak Ayam di Beberapa Pasar Kota Surabaya. Skripsi. Fakultas Kedokteran Hewan Universitas Airlangga. Surabaya.

Robbins, S. L. dan V. Kumar. 1992. Buku Ajar Patologi I. Ed 4. Terjemahan Staf Pengajar Lab. Patologi Anatomik. Fakultas Kedokteran. Universitas Airlangga. Surabaya. p.5-19

Rochiman, K. 1989. Dasar Perancangan Percobaan dan Rancangan Acak Lengkap. Universitas Airlangga. Surabaya

Rothova, A., L. E. H. Bosch-Driessen, N. H. Van Loon and W.F Treffers. 1998. Azithromycin for ocular toxoplasmosis. British Journal of Ophtalmology. 82:1306-1308

Sasmita, R. 1991. Infeksi Buatan *Toxoplasma gondii* Isolat Surabaya:Beberapa Aspek Serologis, Gambaran Darah dan Histopatologis Maencit. [Thesis]. Fakultas Kedokteran Hewan.Universitas Airlangga.Surabaya.

Sasmita, R. 2006. Toxoplasmosis Penyebab Keguguran dan Kelainan Bayi (Pengenalan, Pemahaman, Pencegahan dan Pengobatan). Airlangga University Press. Surabaya.

Sciammarella, J. 2002. Toxoplasmosis. http://www.emedicine.com, 11 September 2006, 11:05 am

Setiabudy, R. 1995. Farmakologi dan Terapi. Edisi 4. Fakultas Kedokteran Universitas Indonesia. Jakarta. p.678

Soebijanto dan Suharto. 1984. Toxoplasmosis. Medika. Auhust. 10: 610-616

Soewandojo, E. 1991. Aspek klinis Toxoplasmosis pada Manusia. Kumpulan Makalah Seminar Dampak Toxoplasmosis pada Ibu Hamil. Universitas Airlangga. Surabaya. p.18-37

Soulsby, E. J. L. 1982. Helminths, Arthropods, and Protozoa of Domesticated Animals. Sevent Edition. Baillere Tindal. Philadhelphia. p.670-682

Suwanti, T. L. Lastuti, Nunuk, D.R. dan E. Suprihati.1999. Diktat Protozoologi Veteriner. Laboratorium Entomologi dan Protozoologi. Fakultas Kedokteran Hewan Universitas Airlangga. Surabaya

Tanyüksel, M., A. L. Bas, M. Özyurt, A. Albay and C. Babür. 2005. In Vitro Efficacy Of Azithromycin and Roxithromycin Against T.gondii.Turk. J. Vet. Anim Sci. 29:525-529

Underwood, J. C. E. 1999. Patologi Umum dan Sistemik. Edisi 2. Vol. 1. Penerbit Buku Kedokteran E. G. C. Jakarta.

Urquhart, G. M., J. Armour, J. L. Duncan, A. M. Dunn and F.W. Jennings. 1987. Veterinary Parasitology. Longman Scientific and technical. Inggris. p.227-230

Willyanto, I. 2003. Toxoplasma. Laboratorium Penyakit Dalam Veteriner. Fakultas Kedokteran Hewan Unair. Surabaya

www.aids.org. 2006. Azithromycin (zithromax) http://www.aids.org. [21 maret 2006], 04:11pm

www.emanet.org. 2006. http://www.emanet.org/safety/media/1_risk_gp_09b.jpg, [27 Agustus 2006], 04:21 pm

www.jvetunud.com. 2005. Pemeriksaan Sista Jaringan Toxoplasma gondii dengan Metode Histologis. Fakultas Kedokteran Hewan Universitas Udayana. Jvet Volume 5(4). http://www.jvetunud.com/?p=90, [27 Desember 2005], 10:33 pm

www.mayoclinic.com. 2005. Spiramycin (systemic), http//www.mayoclinic.com. [27 Desember 2005].10:30 pm

Zaman, V. 1997. Atlas of Human Parasitology. 4th Ed. Baillire Tindall. Cox and Lassel. London-Toronto-New York. p.99-106

Lampiran 1. **Prosedur pembuatan preparat histopatologi**

Pembuatan preparat histopatologi ini dilakukan di Laboratorium Patologi Fakultas Kedokteran Hewan Universitas Airlangga Surabaya, dengan tahapan sebagai berikut:

a. Fiksasi dan Pencucian

Tujuan : untuk mencegah terjadinya degenerasi post mortem, mematikan bakteri, meningkatkan afinitas terhadap berbagai zat warna, membuat jaringan lebih keras sehingga mengawetkan bentuk semula dan mudah dipotong serta meningkatkan indeks refraksi berbagai komponen jaringan.

Reagen : fomalin 10%

Cara kerja : setelah diseksi, organ hati diambil dan dimasukkan kedalam formalin 10% selama 24 jam. Selanjutnya dilakukan pencucian dengan air kran.

b. Dehidrasi dan Clearing

Tujuan : untuk menarik air dari jaringan dan membersihkan serta menjernihkan jaringan.

Reagen : alcohol 70%, 80%,96%, alcohol absolute I, II, III, xylol I dan II.

Cara kerja : hati yang telah dicuci dengan air kran selama 30 menit dimasukkan ke reagen dengan urutan *alcohol* 70%, 80%, 96%, *alcohol absolute* I, II, III, *xylol* I

dan II masing-masing selama 30 menit.

c. Infiltrasi

Tujuan : untuk menginfiltrasi jaringan dengan paraffin. Paraffin akan menembus ruang antar sel sehingga jaringan lebih tahan terhadap pemotongan

Reagen : paraffin I dan II

Cara kerja : jaringan dimasukkan ke dalam paraffin I yang mencair kemudian dimasukkan ke dalam oven selama 30 menit, setelah itu dimasukkan ke dalam paraffin II dan dimasukkan ke dalam oven 30 menit pada suhu 80 ^{o}C.

d. Pembuatan blok paraffin

Tujuan : untuk memudahkan pemotongan jaringan.

Reagen : paraffin cair

Cara kerja : beberapa cetakan besi yang telah diolesi gliserin dengan tujuan untuk mencegah lengketnya paraffin dan cetakan, kemudian hati yang telah dipotong dimasukkan dengan pinset dan ditunggu hingga paraffin membeku.

e. Pengirisan dengan mikrotom

Tujuan : untuk memotong jaringan setipis mungkin sehingga mudah dilihat dibawah mikroskop.

Cara kerja : pemotongan dilakukan secara random lalu diambil satu dengan ketebalan empat hingga tujuh micron kemudian dicelupkan ke dalam air hangat dengan suhu 20°C-30° C hingga jaringan mengembang dengan baik. Selanjutnya diletakkan pada obyak glass yang telah diolesi dengan egg albumin, lalu dikeringkan dengan hot plate.

f. Pewarnaan

Tujuan : untuk memudahkan melihat perubahan pada jaringan. Pada tahap ini digunakan pewarnaan Hematoxylin Eosin

Cara kerja : pewarnaan dilakukan dengan menggunakan metode Harris yaitu jaringan yang telah dikeringkan dimasukkan ke dalam xylol I selama 3 menit dalam tempat khusus dan selama satu menit pada xylol II lalu pada alcohol absolute I, II, alcohol 96%, 80%, 70% dan air kran selama satu menit. Selanjutnya jaringan dimasukkan ke dalam zat warna selama 5-10 menit, air kran selama 2-5 menit, acid alcohol 3-10 menit celupan, air kran 4-7 celupan, amoniak 6 celupan, aquades secukupnya, zat warna eosin selama 15 menit lalu dimasukkan kedalam aquades. Kemudian dimasukkan ke dalam alcohol 70%,

80%, masing-masing selama selama 1-2 menit dan selanjutnya dibersihkan dari sisa-sisa pewarnaan.

g. Mounting : penutupan obyak glass dengan cover glass yang telah ditetesi dengan Canada balsam.

Lampiran 2. Perhitungan dosis untuk beberapa jenis hewan dan manusia

	Mencit 20 g	Tikus 200 g	Marmut 400 g	Kelinci 1,5 kg	Kucing 2 kg	Kera 4 kg	Anjing 12 kg	Manusia 70 kg
Mencit 20 g	1,0	7,0	2,25	27,8	29,7	64,1	124,2	387,9
Tikus 200 g	0,14	1,0	1,74	3,9	4,2	9,2	17,8	56,0
Marmut 400 g	0,08	0,57	1,0	2,25	2,4	5,2	10,2	31,5
Kelinci 1,5 kg	0,04	0,25	0,44	1,0	1,08	2,4	4,5	14,2
Kucing 2 kg	0,03	0,23	0,41	0,92	1,0	2,2	4,1	13,0
Kera 4 kg	0,016	0,11	0,19	0,42	0,45	1,0	1,9	6,1
Anjing 12 kg	0,008	0,06	0,10	0,22	0,24	0,52	1,0	3,1
Manusia 70 kg	0,0026	0,018	0,031	0,07	0,076	0,16	0,32	1,0

Perhitungan dosis:

Spiramycine dan Azithromycine $= \frac{70}{60} x500mgx0.0026 = 1.52mg/20gr$

= 75,38 /1000 gr

=7,585 / cc

Pembuatan larutan obat:

$$\text{Larutan obat} = \frac{20gr}{1000gr} x75{,}85 = 1{,}517 gr/cc$$

$$= \frac{1{,}517}{7{,}585} x1cc = 0{,}2cc/20gr$$

Untuk tiap ekor mencit dengan BB 20 gr diberi larutan obat sebanyak 0,2 cc.

Lampiran 3. Data skor tingkat nekrosis pada hati mencit (*Mus musculus*) pada kelompok kontrol

Perlakuan	n ke	Skor tingkat nekrosis per lapang pandang					Rata-rata skor
		I	II	III	IV	V	
P0	1	0	0	1	0	0	0,2
	2	0	0	0	1	0	0,2
	3	0	0	0	0	0	0
	4	0	0	0	0	0	0
	5	0	0	0	0	0	0
	6	1	0	0	0	1	0,4
	7	0	0	1	1	0	0,4
	8	0	0	1	0	0	0,2
	9	0	0	0	0	0	0

Keterangan : n = ulangan; P0 = kelompok kontrol; Skor 0 = Normal; Skor 1 = nekrosis ringan; Skor 2 = nikrosis sedang; Skor 3 = nekrosis berat

Lampiran 4. Data skor tingkat nekrosis pada hati mencit (*Mus musculus*) pada kelompok P1

Perlakuan	n ke	Skor tingkat nekrosis per lapang pandang					Rata-rata skor
		I	II	III	IV	V	
P1	1	3	3	3	3	3	3
	2	2	2	3	2	2	2,2
	3	2	3	3	2	3	2,6
	4	2	2	2	2	1	1,8
	5	3	3	2	2	2	2,4
	6	2	2	2	2	2	2
	7	2	3	2	2	2	2,2
	8	2	2	1	2	2	1,8
	9	3	3	3	3	3	3

Keterangan : n = ulangan; P0 = kelompok kontrol; Skor 0 = Normal; Skor 1 = nekrosis ringan; Skor 2 = nikrosis sedang; Skor 3 = nekrosis berat

Lampiran 5. Data skor tingkat nekrosis pada hati mencit (*Mus musculus*) pada kelompok P2

Perlakuan	n ke	Skor tingkat nekrosis per lapang pandang					Rata-rata skor
		I	II	III	IV	V	
P2	1	2	2	2	1	2	1,8
	2	1	1	1	1	1	1
	3	2	2	2	2	2	1,8
	4	3	3	3	3	3	3
	5	2	2	2	2	2	2
	6	1	1	1	1	1	1
	7	1	1	1	1	1	1
	8	2	2	1	3	3	2,2
	9	1	1	1	1	1	1,4

Keterangan : n = ulangan; P0 = kelompok kontrol; Skor 0 = Normal; Skor 1 = nekrosis ringan; Skor 2 = nikrosis sedang; Skor 3 = nekrosis berat

Lampiran 6. Data skor tingkat nekrosis pada hati mencit (*Mus musculus*) pada kelompok P3

Perlakuan	n ke	Skor tingkat nekrosis per lapang pandang					Rata-rata skor
		I	II	III	IV	V	
P	1	2	2	1	2	1	1,6
	2	3	2	2	2	2	2
	3	2	2	2	2	2	2
	4	2	1	1	1	2	1,4
	5	2	1	1	1	1	1,4
	6	3	3	2	2	2	2,4
	7	2	2	2	2	2	2
	8	2	2	2	2	2	2
	9	1	1	1	1	1	1

Keterangan : n = ulangan; P0 = kelompok kontrol; Skor 0 = Normal; Skor 1 = nekrosis ringan; Skor 2 = nikrosis sedang; Skor 3 = nekrosis berat

Lampiran 7. Penentuan nilai rank (peringkat) histopatologi hati :

Nilai skor tingkat nekrosis 0 mempunyai rank : $\frac{1 + 2 + 3 + 4}{4} = 2,5$

Nilai skor tingkat nekrosis 0,2 mempunyai rank : $\frac{5 + 6 + 7}{3} = 6$

Nilai skor tingkat nekrosis 0,4 mempunyai rank : $\frac{8 + 9}{2} = 8,5$

Nilai skor tingkat nekrosis 1 mempunyai rank : $\frac{10 + 11 + 12 + 13}{4} = 11,5$

Nilai skor tingkat nekrosis 1,4 mempunyai rank : $\frac{15 + 16}{2} = 15,5$

Nilai skor tingkat nekrosis 1,8 mempunyai rank : $\frac{18 + 19 + 20 + 21}{4} = 19,5$

Nilai skor tingkat nekrosis 2 mempunyai rank : $\frac{22 + 23 + 24 + 25 + 26 + 27}{6} = 24,5$

Nilai skor tingkat nekrosis 2,2 mempunyai rank : $\frac{28 + 29 + 30}{3} = 29$

Nilai skor tingkat nekrosis 2,4 mempunyai rank : $\frac{31 + 32}{2} = 31,5$

Nilai skor tingkat nekrosis 3 mempunyai rank : $\frac{34 + 35 + 36}{3} = 35$

Lampiran 8. Nilai rank dan skor perubahan gambaran histopatologi hati mencit

(*Mus musculus*)

n	P0		P1		P2		P3	
	NS	R0	NS	R1	NS	R2	NS	R3
1	0,2	6	3	35	1,8	19,5	1,6	17
2	0,2	6	2,2	29	1	11,5	2	24,5
3	0	2,5	2,6	33	1,8	19,5	2	24,5
4	0	2,5	1,8	19,5	3	35	1,4	15,5
5	0	2,5	2,4	31,5	2	24,5	1,2	14
6	0,4	8,5	2	24,5	1	11,5	2,4	31,5
7	0,4	8,5	2,2	29	1	11,5	2	24,5
8	0,2	6	1,8	19,5	2,2	29	2	24,5
9	0	2,5	3	35	1,4	15,5	1	11,5
∑R		45		256		177,5		187,5
R		5		28,45		19,73		20,84
$\sum R^2$		2025		65536		31506,25		35156,25

Keterangan : P0 = Kelompok kontrol; P1 = Kelompok perlakuan pertama; P2 = Kelompok perlakuan kedua; P3 = Kelompok perlakuan ketiga; n = Ulangan; NS = Nilai skor; ∑R = Jumlah rank; R = Rata-rata; $\sum R^2$ = Jumlah rank kuadrat

Uji Kruskal_Wallis

Setelah menentukan peringkat (rata-rata) dari nilai skor tingkat nekrosis sel hati, perhitungan dilanjutkan dengan mencari H_{hitung} dengan menggunakan rumus :

$$H_{hitung} = \frac{12}{N(N+1)} \sum_{i-l}^{k} \frac{R_j^2}{n_j} - 3(N+1)$$

Keterangan :

N = Jumlah seluruh preparat hati

Rj2 = Jumlah rank kuadrat pada kelompok perlakuan ke j

Nj = Jumlah ulangan pada kelompok perlakuan ke j

maka :

$$H_{hitung} = \frac{12}{36(36+1)}\left[\frac{45^2 + 256^2 + 177{,}5^2 + 187{,}5^2}{9}\right] - 3(36+1)$$

$$= 0{,}009\ [14913{,}73] - 111$$

$$= 23{,}3579$$

Karena dalam data terdapat angka kembar, maka harus dilakukan koreksi terhadap H_{hitung} agar diperoleh hasil yang lebih signifikan, dengan menggunakan rumus :

$$H_{hitung\ terkoreksi} = \frac{H_{hitung}}{1 - \frac{\sum T}{N^3 - N}}$$

Keterangan :

$\sum T$ = Total seluruh nilai pengamatan dari seluruh kelompok skor yang berangka sama

N = Jumlah seluruh preparat hati

Untuk mencari $H_{hitung\ terkoreksi}$, terlebih dulu mencari $\sum T$ dengan rumus :

$T = t^3 - t$

Keterangan :

t = Banyaknya nilai pengamatan yang sama dalam sekelompok skor yang berangka sama.

Maka diperoleh :

t	4	3	2	4	2	4	6	3	2	3
T	60	24	6	60	6	60	210	24	6	24 = $\sum T$ = 480

$$H_{hitung\ terkoreksi} = \frac{23{,}3579}{1 - \frac{480}{36^3 - 36}}$$

$$= 23{,}6192$$

selanjutnya menentukan nilai derajad bebas dengan rumus :

db = t – 1

Keterangan :

db = derajad bebas

T = Banyaknya perlakuan

Maka diperoleh :

db = 4 – 1 = 3

maka H_{tabel} (0,05) = 7,815

H_{hitung} > 7,815 maka dapat disimpulkan bahwa terdapat perbedaan nyata diantara kelompok perlakuan.

Uji Perbandingan Berganda (Uji Z)

Hasil perhitungan Uji Kruskal-Wallis menunjukkan bahwa terdapat perbedaan yang nyata diantara kelompok perlakuan, maka dilanjutkan dengan Uji Perbandingan Berganda (Uji Z) 5%.

Hasil analisis data dengan Uji Perbandingan Berganda (Uji Z) 5% akan dapat diketahui urutan tingakat nekrosis hati mencit (*Mus musculus*) diantara ketiga kelompok perlakuan.

Rumus :

$$\left|\overline{R_i} - \overline{R_j}\right| \cdot \leq Z \sqrt{\frac{k\left[N(N^2-1) - \sum(t^3 - t)\right]}{6N(N-1)}}$$

Keterangan :

Ri = rata-rata pada kelompok perlaukan ke i

Rj = rata-rata pada kelompok ke j

Z = nilai Z tabel

k = banyaknya perlakuan

N = jumlah seluruh preparat hati

T = banyaknya nilai pengamatan

Untuk menentukan nilai Z_{tabel} dengan taraf nyata 0,05 dengan k = 4, maka dapat dihitung dengan rumus :

$$Z = \frac{\alpha}{k(k-1)}$$

Keterangan :

α = taraf nyata

k = banyaknya perlakuan

Sehingga akan diperoleh :

$$Z = \frac{0,05}{4(4-1)} = 0,0041$$

Ma ka $Z_{tabel(0.\ 05,4)} = 2,64$

Selanjutnya dilakukan perhitungan uji Z 5%

Perhitungan Uji Z 5%

$$= 2,64 \sqrt{\frac{4\left[34(34^3-1)-480\right]}{6x34(34-1)}}$$

= 6,336

Perbedaan rata-rata nilai skor nekrosis dari seluruh kelompok perlakuan terhadap pengaruh infeksi takizoit *Toxoplasma gondii* dengan dan tanpa pengobata Spiramycine dan Azithromycine adalah sebagi berikut :

Perlakuan	Rata-rata	Beda				Uji Z 5%
		x – P0	*x* – P2	*x* – P3	*x* – P1	
P1	28,45[a]	23,45*	8,72*	7,61*		6,336
P3	20,84[b]	15,84*	1,11			
P2	19,73[b]	14,73*				
P0	5[c]					

* = berbeda nyata (P<0,05)

P1 P3 P2 P0

a

b

b

c

Berdasar Uji Z 5% maka dapat diketahui bahwa pada kelompok P1 berbeda

ADLN - Perpustakaan Universitas Airlangga

nyata dengan P3, P2 dan P0. P3 tidak berbeda nyata dengan P2, tetapi P3 berbeda nyata ($P<0,05$) dengan P0 dan P2 berbeda nyata ($P<0,05$) dengan P0.

Lampiran 9. Tabel X^2

Dk	Taraf Signifikasi					
	50%	30%	20%	10%	5%	1%
1	0,455	1,074	1,642	2,706	3,481	6,635
2	0,139	2,408	3,219	3,605	5,591	9,210
3	2,366	3,665	4,642	6,251	7,815	11,341
4	3,357	4,878	5,989	7,779	9,488	13,277
5	4,351	6,064	7,289	9,236	11,070	15,086
6	5,348	7,231	8,558	10,645	12,592	16,812
7	6,346	8,363	9,803	12,017	14,017	18,475
8	7,344	9,524	11,030	13,362	15,507	20,090
9	8,343	10,656	12,242	14,648	16,919	21,666
10	9,342	11,781	13,442	15,987	18,307	23,209
11	10,341	12,899	14,631	17,275	19,675	24,725
12	11,340	14,011	15,812	18,549	21026	26,217
13	12,340	15,190	16,985	19,812	22,368	27,688
14	13,332	16,222	18,151	21,064	23,685	29,141
15	14,339	17,322	19,311	22,307	24,996	30,578
16	15,338	18,418	20,465	23,542	26,296	32,000
17	16,337	19,511	21,615	24,785	27,587	33,409
18	17,338	20,601	22,760	26,028	28,869	34,805
19	18,338	21,689	23,900	27,271	30,144	36,191
20	19,337	22,775	25,036	28,514	31,410	37,566
21	20,337	23,858	26,171	29,615	32,617	38,932
22	21,337	24,939	27,301	30,813	33,924	40,289
23	22,337	26,018	28,429	32007	35,172	41,636
24	23,337	27,096	29,553	33,194	35,415	42,980
25	24,337	28,172	30,675	34,382	37,652	44,314
26	25,336	29,246	31,795	35,563	38,885	45,642
27	26,336	30,319	32,912	36,741	40,113	46,963
28	27,336	31,391	34,912	37,916	41,337	48,278
29	28,336	32,461	35,139	39,087	42,557	49,588
30	29,336	33,530	36,250	40,256	43,775	50,892

Lampiran 10. Tabel Z

Z	00	01	02	03	04	05	06	07	08	09
.0	.5000	.4960	.4920	.4880	.4840	.4801	.4761	.4721	.4681	.4641
.1	.4602	.4562	.4522	.4483	.4443	.4404	.4364	.4325	.4286	.4247
.2	.4207	.4168	.4129	.4090	.4052	.4013	.3974	.3936	.3897	.3859
.3	.3821	.3783	.3745	.3707	.3669	.3632	.3594	.3557	.3520	.3483
.4	.3446	.3409	.3372	.3336	.3300	.3264	.3228	.3192	.3156	.3121
			.							
.5	.3085	.3050	.3015	.2981	.2946	.2912	.2877	.2843	.2810	.2776
.6	.2743	.2709	.2670	.2643	.2611	.2578	.2546	.2514	.2483	.2451
.7	.2420	.2389	.2358	.2327	.2296	.2266	.2236	.2206	.2177	.2148
.8	.2119	.2090	.2061	.2033	.2005	.1977	.1949	.1922	.1894	.1867
.9	.1841	.1814	.1788	.1762	.1726	.1711	.1685	.1660	.1635	.1611
1.0	.1587	.1562	.1539	.1515	.1492	.1469	.1446	.1423	.1401	.1379
1.1	.1357	.1335	.1314	.1292	.1271	.1251	.1230	.1210	.1190	.1170
1.2	.1151	.1131	.1112	.1093	.1075	.1056	.1038	.1020	.1003	.0985
1.3	.0968	.0951	.0934	.0918	.0901	.0885	.0869	.0853	.0838	.0823
1.4	.0808	.0793	.0778	.0764	.0749	.0735	.0721	.0708	.0494	.0681
1.5	.0668	.0655	.0643	.0630	.0618	.0606	.0594	.0582	.0571	.0559
1.6	.0548	.0537	.0526	.0516	.0505	.0495	.0485	.0475	.0465	.0455
1.7	.0446	.0436	.0427	.0418	.0409	.0401	.0392	.0384	.0375	.0367
1.8	.0359	.0351	.0344	.0336	.0329	.0322	.0314	.0307	.0301	.0294
1.9	.0287	.0281	.0274	.0268	.0262	.0256	.0250	.0244	.0239	.0233
2.0	.0228	.0222	.0217	.0212	.0207	.0202	.0197	.0192	.0188	.0183
2.1	.0179	.0174	.0170	.0166	.0162	.0158	.0154	.0150	.0146	.0143
2.2	.0139	.0136	.0132	.0129	.0125	.0122	.0119	.0116	.0113	.0110
2.3	.0107	.0104	.0102	.0099	.0096	.0094	.0091	.0089	.0087	.0084
2.4	.0082	.0080	.0078	.0075	.0073	.0071	.0069	.0068	.0066	.0064
2.5	.0062	.0060	.0059	.0057	.0055	.0054	.0052	.0051	.0049	.0048
2.6	.0047	.0045	.0044	.0043	.0041	.0040	.0039	.0038	.0037	.0036
2.7	.0035	.0034	.0033	.0032	.0031	.0030	.0029	.0028	.0027	.0026
2.8	.0026	.0025	.0024	.0023	.0023	.0022	.0021	.0021	.0020	.0019
2.9	.0019	.0018	.0018	.0017	.0016	.0016	.0015	.0015	.0014	.0014
3.0	.0013	.0013	.0013	.0012	.0012	.0011	.0011	.0011	.0010	.0010
3.1	.0010	.0009	.0009	.0009	.0008	.0008	.0008	.0008	.0007	.0007
3.2	.0007									
3.3	.0005									
3.4	.0003									
3.5	.00023									
3.6	.00016									
3.7	.00011									
3.8	.00007									
3.9	.00005									
4.0	.00003									