


PROCEEDING BOOK




Update and upgrade Skill and Science in Conservative Dentistry

Seminar Ilmiah Nasional IKORGI (SINI) II
&
Conservative Scientific Meeting On South Sulawesi (COSMOS) 2015

Grand Clarion Hotel & Convention, Makassar, Indonesia
13-14 November 2015

PROCEEDING BOOK



Seminar Ilmiah Nasional IKORGI (SINI) II
&
Conservative Scientific Meeting On South Sulawesi (COSMOS) 2015

Makassar, Indonesia
13-14 November 2015

Editor:

Indrya Kirana Mattulada
Andi Sumidarti
Aries Chandra Trilaksana
Ira Widjiastuti
Wahyuni Suci Dwiandhany
Sahriah Usman

Design & Layout:
Pitter L. Bosh

Diselenggarakan oleh:



Ikatan Konservasi Gigi Indonesia
Cabang Makassar



Ikatan Konservasi Gigi Indonesia
Pengurus Pusat

Diterbitkan dan dicetak oleh:



PENGURUS PUSAT IKATAN KONSERVASI GIGI INDONESIA
(PP IKORGI)
Jl. Mayjend. Prof. Dr. Moestopo No. 47 Surabaya 60132
Telp. (031) 5030255; Fax. (031) 5020256

tahun 2015

15.10.112

ISBN : 978-602-1910-84-9

Undang-Undang Nomor 19 Tahun 2002
Tentang Hak Cipta :

Hak cipta dilindungi undang-undang. Dilarang memperbanyak atau memindahkan sebagian atau seluruh isi buku ini ke dalam bentuk apapun, secara elektronik maupun mekanis, termasuk fotokopi, merekam, atau dengan teknik perekaman lainnya, tanpa izin tertulis dari penerbit, Undang-undang Nomor 19 Tahun 2002 tentang Hak Cipta, Bab XII Ketentuan Pidana, Pasal 72, AYAT (1), (2) DAN (6)

Kata Pengantar

Sejawat yang terhormat,

Seminar Ilmiah Nasional IKORGI II (SINI II) dan Conservative Scientific Meeting on South Sulawesi (COSMOS) merupakan ajang pertemuan ilmiah akbar ilmu kedokteran gigi khusus dalam bidang konservasi gigi. Buku ini memuat lebih dari 50 naskah dari sejawat berbagai institusi pendidikan, rumah sakit dan praktisi dokter gigi spesialis maupun umum seluruh Indonesia. Untuk itu kami mengucapkan terima kasih atas partisipasinya para sejawat sekalian.

Pada penyelenggaraan SINI II & COSMOS ini panitia memberikan kebebasan kepada para kontributor naskah untuk memilih publikasi yang diinginkan. Kontributor naskah dapat mempublikasikan makalahnya dalam prosiding. Maka dalam buku prosiding ini memuat semua naskah lengkap yang dipresentasikan dalam SINI II & COSMOS.

Kami mohon maaf apabila dalam pengelolaan dan penerimaan naskah banyak terdapat kekurangan. Masukan dan kritik membangun sejawat kami harapkan untuk perbaikan dimasa mendatang. Akhir kata semoga prosiding ini dapat bermanfaat bagi kita semua.

Makasar, 13 – 14 Nopember 2015

Dr. Aries Candra T, drg., Sp.KG

Ketua

DAFTAR ISI	Hal
1. Management of anterior multiple diastema by indirect veneer Arindah Hadi, Dian Agustin dan Nanik Zubaidah	1-5
2. Management of Endodontic-Restoration Treatment Failure in Maxillary Anterior Teeth Kusuma Bima Jati, Ketut Suardita dan Ira Widjiastuti	6-11
3. Perawatan Endodontik secara Retrograd dengan Teknik Bedah Mikro pada Gigi Insisivus Sentral Kanan Maksila dengan Kelainan Periapikal. Didiek Andries	12-18
4. Aesthetic and functional rehabilitation of anterior teeth with crowded and multiple caries Andi Kurniawan, Latief Mooduto dan Ketut Suardita	19-25
5. Ekstrak etanol kulit daun lidah buaya (<i>aloe vera barbadensis miller</i>) konsentrasi 100% dapat menurunkan jumlah koloni bakteri <i>streptococcus mutans</i> pada rongga mulut Armiami	26-34
6. Perbedaan efektivitas antara ekstrak strawberry 100% dengan carbamide peroxide 10% terhadap proses pemutihan gigi Secara in vitro I Gusti Agung Ayu Hartini dan Luh Ayu Mirah Primadani	35-43
7. Perbedaan pH Saliva Antara Berkumur Jus Jeruk Siam (<i>Citrus Nobilis</i>) Dan Soft Drink (Minuman Ringan) Ni Putu Widani Astuti	44-49
8. Pengaruh Konsentrasi Kopi Robusta Sebagai Bahan Perendaman Pada Perubahan Warna Resin Komposit <i>Nanohibrida</i> Sumantri dan Ni Made Giska Putri	50-56
9. Perawatan <i>Bleaching</i> intrakorona pada Gigi insisivus sentral kanan atas dengan diskolorasi pasca perawatan saluran akar Laporan kasus Ayu Sandini dan Ratna Meidyawati	57-63
10. Penyembuhan lesi periapikal yang luas pada gigi geraham bawah kanan dengan perawatan saluran akar konvensional Mirza Aryanto	64-70
11. Perawatan Resorpsi Akar Eksternal Inflamasi Akibat Trauma: Sebuah Laporan Kasus Tri Widiarni dan Trimurni Abidin	71-77
12. Management of an External Root Resorption and Extensive Furcation Perforation - A Elsandra Novita Halim, Ketut Suardita dan Febriastuti Cahyani	78-82
13. Direct veneer for multiple white spot correction (Veneer direk untuk koreksi lesi <i>white spot</i> multipel) Frans Ardany Dwi W, Adioro Soetojo dan Cecilia G.J. Lunardhi	83-88
14. Perawatan endodontik gigi molar dengan perforasi bifurkasi Case report Muhamad Hary Taufiq, Ira Widjiastuti dan Eric Priyo Prasetyo	89-92

Management of Endodontic-Restoration Treatment Failure in Maxillary Anterior Teeth

(Manajemen Kegagalan End-Restorasi Pada Gigi Anterior Rahang Atas)

Kusuma Bima Jati*, Ketut Suardita**, Ira Widjiastuti**

*Resident, Department of Conservative Dentistry

** Staff Department of Conservative Dentistry

Faculty of Dental Medicine, Universitas Airlangga
Surabaya, Indonesia

ABSTRACT

Background: The teeth are integrated part of facial aesthetic and are involved in a complex social, cultural and psychological interaction. Inappropriate endodontic and restoration treatment could cause some aesthetic problem. **Purpose:** The aim of this article is to present a complete crown restoration and endodontic treatment to solve aesthetic problem in maxillary anterior teeth. **Case:** In this case, a patient 28 years old man with a non vital pulp and bad crown restoration of central incisor and labioversion of lateral incisor maxillary teeth. **Case management:** Four incisor maxillary anterior teeth performing root canal treatment and lateral incisor having its inclination repaired using custom post. Treatment was completed with porcelain fused to metal for all teeth. **Conclusion:** Complex aesthetic treatment using custom post and porcelain fused to metal restoration is the best choice to solve the problem of bad anterior crown restoration included changing inclination.

Keywords: complex aesthetic, one visit endodontic, custom post, porcelain fused to metal

Correspondence : Kusuma Bima Jati, Resident of Conservative Dentistry, Faculty of Dental Medicine, Universitas Airlangga. Email : kusumabima@gmail.com

PENDAHULUAN

Estetik dalam kedokteran gigi merupakan integritas harmonis dari beberapa fungsi oral dengan penekanan yang sama sehingga didapatkan atau dihasilkan gigi geligi yang ideal melalui restorasi dengan warna, bentuk, struktur dan fungsi untuk mencapai kesehatan dan daya tahan yang optimal.

Beberapa faktor yang mempengaruhi estetik gigi adalah bentuk dan proporsi gigi, warna, ukuran dan posisi. Faktor lainnya termasuk posisi senyum, garis bibir dan hubungannya dengan visibilitas gigi,

estetika gigi, simetris gigi, dan hubungan garis tengah gigi dengan garis tengah wajah dan bibir.^{1,2}

Kegagalan dalam restorasi gigi anterior, yang melibatkan beberapa gigi dapat menimbulkan perubahan besar dalam estetik senyum seseorang.³ Dalam kasus ini pasien mempunyai masalah dengan restorasi gigi anterior yang kurang bagus dan pasien ingin kondisi gigi tersebut di perbaiki. Beberapa langkah langkah perawatannya antara lain: koreksi restorasi dan inklinasi dengan perawatan saluran akar, *custom post* dan *crown porcelain fused to metal, enameloplasty*.

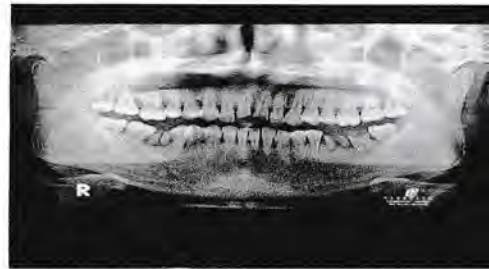KASUS

Seorang pria usia 28 tahun, datang ke RSGM Fakultas Kedokteran Gigi Universitas Airlangga, ingin merawat gigi depan atas yang ditambal 10 tahun yang lalu dan sekarang pasien merasa kondisi gigi tersebut kurang bagus dan mengganggu penampilan. Riwayat gigi tersebut patah saat jatuh naik sepeda 10 tahun yang lalu. Pemeriksaan klinis gigi #11 dan #21 restorasi kurang bagus dengan bentuk dan proporsi yang tidak teratur disertai warna restorasi yang tidak natural. Pada kedua insisif lateral didapatkan inklinasi yang protusif, dengan sedikit rotasi. Pasien ingin perawatan yang lebih cepat untuk memperbaiki kondisi gigi-gigi tersebut.

Pemeriksaan intra oral tampak gigi #11 dan #21 dengan restorasi akrilik menyatu untuk kedua gigi tersebut, tidak goyang, gingival kemerahan, dan perkusi tidak sakit serta non vital (Gambar 1). Gigi #12 dan #22 vital dan tidak ada kelainan labioversiserta sedikit rotasi. Gigi-gigi #32 dan #41 sedikit rotasi. Terdapat karang gigi pada seluruh giginya. Kondisi umum pasien baik.



Gambar 1. Klinis gigi sebelum perawatan
A. Tampak labial
B. Tampak palatal



Gambar 2. Radiografi panoramik sebelum perawatan

Pada pemeriksaan radiografi panoramik, gigi #11 dan #21 terlihat patah bagian mahkota dan menunjukkan keterlibatan atap pulpa dengan radiolusensi kecil pada bagian apikal gigi #21. Terlihat gigi #36 dan #46 yang tinggal sisa akar dan gigi #37 karies profunda yang melibatkan atap pulpa (Gambar 2)

TATA LAKSANA PERAWATAN

Kunjungan pertama dilakukan: anamnesis, pemeriksaan klinis, penegakan diagnosis dengan radiografi panoramik, perencanaan perawatan, penjelasan dan persetujuan prosedur perawatan (*inform consent*) untuk rehabilitasi estetik kepada penderita. Penderita menyetujui semua prosedur perawatan rehabilitasi estetik untuk keempat gigi anterior rahang atas. Selanjutnya dilakukan pencetakan model studi menggunakan bahan cetak alginat. Selesai pencetakan, pasien dikonsulkan ke bagian periodonsia untuk dilakukan pembersihan karang gigi dan perawatan gingivitis.

Setelah pencetakan model studi dilanjutkan pembuatan model studi wax up menggunakan malam. Prosedur ini dilakukan untuk merencanakan bentuk,

ukuran, susunan restorasi mahkota gigi – gigi anterior rahang atas yang ideal sesuai dengan kebutuhan estetik dan fungsional yang diharapkan.

Kunjungan ke-2, pasien ditunjukkan model studi wax-up dan dilakukan pencocokan warna akhir restorasi. Setelah itu dilanjutkan tindakan perawatan endodontik one visit pada gigi #11, #12, #21, #22. Prosedur endodontik diawali dengan anestesi lokal pada labial dan palatal regio gigi #12 dan #22 dan pembongkaran restorasi akrilik pada gigi #11 dan #21. Pemasangan rubber dam dilakukan sebagai prosedur aseptis perawatan dilanjutkan akses opening, dan pengukuran panjang kerja dengan K- file #15 dengan apex locator (Raypex 6) dan dikonfirmasi dengan foto radiografi periapikal. Preparasi saluran akar dilanjutkan menggunakan resiprok file (R-File) hingga R-40 untuk gigi #12 dan #22, dan R-50 untuk gigi #11 dan #21. Digunakan pasta pelumas (EDTA pasta) serta diirigasi NaOCl 2,5 % dan aquades, saat preparasi saluran akar.

Setelah preparasi saluran akar selesai dilakukan pengecekan tag bag dan pengeringan ruang saluran akar menggunakan paper point. Digunakan guttap point R-40 dan sealer (topseal) untuk obturasi gigi #12 dan #22. Gigi #11 dan #21, obturasi menggunakan teknik pengisian termoplastis dengan guttap R-50 sebagai mastercone dan dikombinasikan dengan backfill untuk pengisian $\frac{2}{3}$ coronal ruang pulpa. Kemudian ditutup mahkota sementara dan pasien diintruksikan kontrol 1 minggu kemudian (gambar 3).



Gambar 3. Radiografi obturasi gigi #11, #12, #21, dan #22

Pada kunjungan ke-3, dilakukan kontrol perawatan endodontik, dan tidak ada kelainan, kemudian dilanjutkan prosedur pengurangan guttap untuk persiapan custom post (pasak tuang). Tumpatan sementara dilepas dan dilakukan pengurangan guttap dan pelebaran dinding saluran akar pada keempat gigi anterior tersebut menggunakan unclip drills sampai $\frac{2}{3}$ panjang saluran akar dan dikonfirmasi dengan radiografi periapikal. Dilanjutkan preparasi kedudukan inti pasak tuang dan pembuatan mahkota sementara.

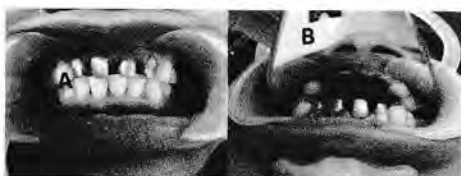Setelah dinding saluran akar selesai dilakukan preparasi untuk custom post (gambar 4), dilakukan prosedur pencetakan. Cetak saluran akar pada #11, #12, #21, dan #22 dengan bahan cetak *heavy body* dan *light body*, cetak rahang antagonis dengan bahan cetak *irreversible hydrocolloid* (alginat), pembuatan *bite registration*, instruksi lab untuk pembuatan pasak tuang. Dilanjutkan insersi mahkota sementara pada gigi-gigi tersebut dengan semen sementara.



Gambar 4. Preparasi custom post

- A. Tampak labial
- B. Tampak palatal

Satu minggu kemudian pasien datang (kunjungan ke-4) dan dilakukan trial pasak tuang. Mahkota sementara dilepas, sisa semen sementara dibersihkan dan dilakukan trial pasak tuang dan dikoreksi menggunakan radiografi periapikal. Selanjutnya dilakukan insersi pasak tuang menggunakan GIC luting semen tipe 1 dan dilakukan pengurangan pasak tuang untuk penyesuaian inti restorasi akhir. Dilakukan pula enameloplasty pada insisal gigi #32 dan #41 untuk mendapatkan relasi yang harmonis dengan gigi anterior rahang atas.



Gambar 5. Insersi custom post

- A. Tampak labial
- B. Tampak palatal

Setelah preparasi inti selesai, dilakukan pencetakan. Cetak rahang atas dengan bahan cetak *heavy body* dan *light body*, cetak rahang antagonis dengan bahan cetak *irreversible hydrocolloid* (alginat), pembuatan *bite registration*, instruksi lab untuk pembuatan *crown porcelain fused to metal*. Dilanjutkan insersi mahkota sementara pada gigi-gigi tersebut dengan semen sementara dan pasien diinstruksikan datang 1 minggu kemudian.

Kunjungan ke-5, pemeriksaan subyektif pada pasien: tidak ada keluhan, pemeriksaan obyektif: mahkota sementara baik, kemudian mahkota sementara dilepas dan servikal sekitar gingiva dibersihkan. Dilakukan pasang coba *crown porcelain fused to metal* sebagai restorasi akhir, dilanjutkan cek oklusi, artikulasi, kerapatan servikal, dan kesesuaian warna. Pasien merasa puas dengan hasil restorasi akhir dan dilanjutkan dengan penyemenan tetap menggunakan bahan GIC luting semen tipe 1. Setelah insersi tetap, pasien diberikan edukasi menjaga oral hygiene dan diinstruksikan untuk kontrol 1 minggu kemudian.

Satu minggu setelah semua prosedur perawatan selesai (insersi tetap restorasi akhir) pasien datang kontrol. Pada kondisi klinis didapatkan hasil restorasi yang bagus, adaptasi servikal yang rapat, dengan kesesuaian warna dan proporsi yang optimal. Subyektif pasien tidak ada keluhan dan pasien merasa puas dalam fungsi dan estetik hasil perawatan.



Gambar 6. Klinis sebelum dan sesudah perawatan

- A. Sebelum perawatan
- B. Sesudah perawatan

DISKUSI

Integritas yang harmonis gigi geligi anterior sangat diperlukan dalam membangun estetik yang bagus senyuman

seseorang. Adanya kerusakan mahkota ataupun inklinasi yang protusif gigi anterior dapat menurunkan tingkat estetik tersebut.^{1,3}

Seiring dengan kemajuan di bidang kedokteran gigi, nilai estetik menjadi hal utama yang menjadi perhitungan suatu hasil perawatan.¹Perawatan ortodontik menjadi contoh alternatif perawatan yang mengedepankan koreksi maloklusi gigi geligi dengan mengedepankan fungsi dan estetik oral yang maksimal. Akan tetapi dengan keterbatasan waktu kerja, gangguan penampilan selama perawatan dan psikologis, seringkali pasien memilih untuk perawatan yang lebih cepat selain menggunakan piranti ortodontik.

Pilihan perawatan untuk memperbaiki keadaan gigi yang tidak beraturan selain dengan orthodontik yaitu dengan perawatan estetik kompleks. Perawatan estetik kompleks dapat menjadi solusi kasus dengan kerusakan multipel gigi anterior dengan waktu pengerjaan yang relatif lebih singkat.(cecilia)

Pada kasus ini, dilaporkan pasien dengan tambalan gigi depannya yang mulai rusak dengan warna yang tidak bagus dengan gigi sebelahnya yang protusif. Keadaan ini membuat pasien tidak percaya diri dengan senyumnya. Oleh karena itu kasus ini menunjukkan suatu kasus yang memerlukan perbaikan estetik gigi yang mempengaruhi senyuman pasien.

Restorasi tambalan yang tidak bagus pada kasus ini secara sederhana dapat dikoreksi dengan penggantian dengan bahan restorasi saja, akan tetapi oleh karena kondisi gigi yang non vital dan diperlukan

untuk koreksi protusif gigi sebelahnya, maka diperlukan perawatan yang lebih kompleks. Dalam kasus ini, kondisi psikologis pasien tentunya juga menjadi pertimbangan. Keinginan pasien yang besar untuk merubah penampilannya menjadi lebih baik, menyebabkan operator lebih memiliki kesempatan untuk menawarkan pilihan perawatan yang lebih banyak sehubungan untuk mendapatkan estetik yang optimal.

Pada kasus ini pada keempat gigi anterior rahang atasnya dilakukan prosedur perawatan endodontik *one visit* dan dilanjutkan dengan penggunaan *custom post* (pasang tuang) dan restorasi akhir *porcelain fused to metal*. Perawatan saluran akar pada gigi vital yang dilakukan pada gigi insisif lateral ini bertujuan untuk mengoreksi malposisi gigi yang ektrim, dimana *crowd* dan pasak sebagai retensi intrakanal diperlukan untuk mengoreksi posisi dan inklinasi gigi anterior, dengan pertimbangan bahwa perawatan endodontik rata-rata mempunyai tingkat keberhasilan yang tinggi, dimana perawatan saluran akar pada gigi vital (pulpektomi) memiliki tingkat keberhasilan di atas 90%.^{4,5}

Restorasi setelah perawatan endodontik sangat diperlukan untuk melindungi struktur gigi yang tersisa dari kemungkinan fraktur, mengurangi beban yang berlebihan, memperbaiki kondisi estetik, inklinasi, dan mendapatkan tampilan morfologi gigi yang alami.¹ Syarat ideal untuk restorasi setelah perawatan saluran akar meliputi: menutupi koronal secara menyeluruh; melindungi struktur gigi yang tersisa; memiliki retensi agar tidak lepas;

memiliki resistensi agar mampu menahan daya kunyah; mampu mengembalikan fungsi gigi, yaitu fungsi pengunyahan, estetik, bicara, dan menjaga gigi antagonis dan gigi sebalahnya.^{6,7}

Berdasarkan pertimbangan diatas, operator pada kasus ini memilih restorasi pasak tuang dan *crown porcelain fused to metal*. Restorasi pasak tuang logam pada kasus ini bertujuan untuk memperbaiki inklinasi gigi insisif lateral yang protusif dan sedikit rotasi sehingga didapatkan inklinasi dan lengkung geligi yang bagus. Restorasi mahkota *crown porcelain fused to metal* dipilih untuk mendapatkan restorasi akhir yang kuat dengan adaptasi yang bagus sehingga dapat memberikan hasil fungsi dan estetik yang optimal.

Kesimpulan diskusi diatas adalah bahwasannya perawatan estetik kompleks menggunakan pasak tuang dan restorasi mahkota *porcelain fused to metal* dapat menjadi terapi pilihan pada pasien dengan kegagalan restorasi anterior yang melibatkan koreksi inklinasi.

DAFTAR PUSTAKA

1. Lunardhi Cecilia, Prasetyo Eric. Esthetic rehabilitation of crowded and protruded anterior dentition. Dent. J. (Maj. Ked. Gigi), Vol. 42. No. 1 January–March 2009 : 46-49
2. Freedman George. Contemporary esthetic dentistry. Elsevier Mosby. St Louis Missouri, USA; 2012 p. 161-7
3. Prasetyo EP. Esthetic management for anterior teeth: a case report. Jakarta: APDC Publishing; 2007. p. 123.
4. Summitt JB, Robbins JM, Hilton TJ, Schwartz RS. Fundamentals of operative dentistry: a contemporary approach. 3rd ed. Chicago: Quintessence Publishing; 2006. p. 571–84.
5. Shabahang S. State of the art and science of endodontics. J Am Dent Assoc 2005; p.136(1): 41–52.
6. Cohen S, Hargreaves KM. Cohen's Pathways of the pulp. 10th ed. St. Louis : Mosby Inc. 2011.
7. Grossman LI. Ilmu endodontik dalam praktek. Alih bahasa, Rafiah abiyono. Editor, Sutatmi Suryo. Ed 11. Jakarta: EGC, 1995 : 303-4.