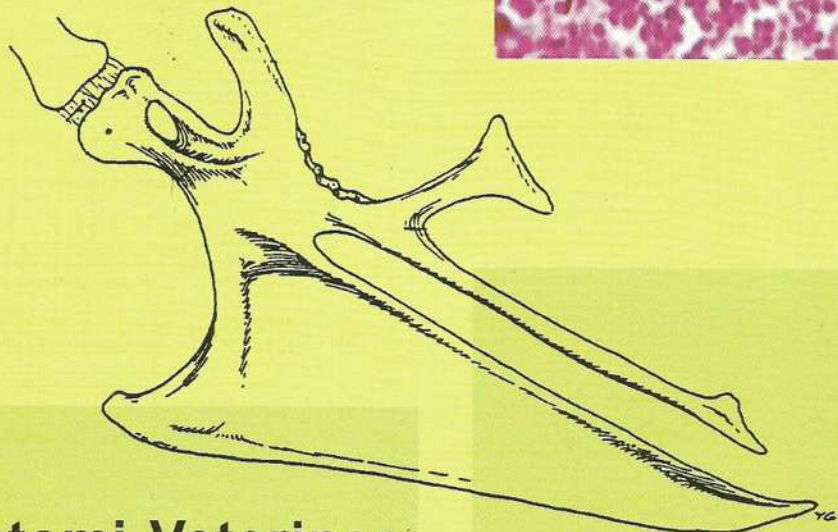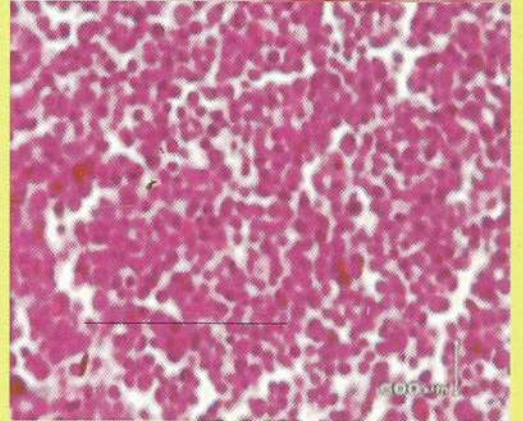

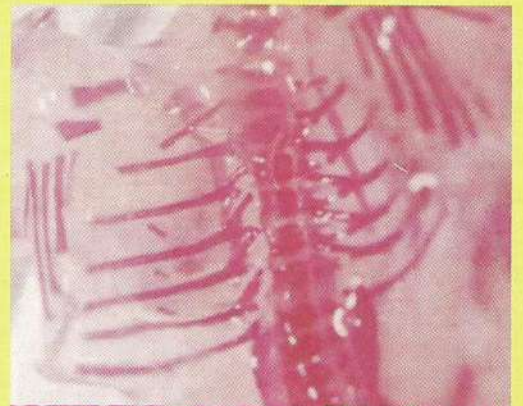



# *Veterinary Anatomy Journal*



**Departemen Anatomi Veteriner  
Fakultas Kedokteran Hewan  
Universitas Airlangga**



# Veterinary Anatomy Journal

## Daftar Isi

Judul	Halaman
1. Studi Komparatif Ukuran Sternum antara Ayam ( <i>Gallus domesticus</i> ) dengan Burung Merpati ( <i>Columba livia</i> ). Hana Eliyani dan Soeharsono .....	1
2. Pengaruh Pemberian Infusa Buah Mengkudu ( <i>Morinda Citrifolia</i> ) Terhadap Sabut Retikuler Hepar Mencit ( <i>Mus Musculus</i> ) dengan Diet Tinggi Lemak Eka Pramytha Hestianah dan Tri Hartini Yuliawati .....	5
3. Efek Pemaparan Insektisida Karbofuran Pada Masa Embrional Terhadap Perkembangan Tulang Ayam Epy Muhammad Luqman, Erlin Dyah Purwantiningsih, Tatik Hernawati dan Sri Pantja Madyawati.....	8
4. Pengaruh Pemberian <i>Crude Chlorella</i> dan Probiotik terhadap Gambaran Histologis Bursa Fabricius Ayam Broiler yang Divaksinasi <i>Avian Influenza</i> Yeni Dhamayanti, Dimas Wicaksana, Tjuk Imam Restiadi dan Chairul Anwar .....	16
5. Polymerase Chain Reaction : Sebuah Tehnik yang Efisien untuk Mendeteksi XX/XY Chimerism pada Sapi Rudy Sukamto Setiabudi .....	22
6. Profil <i>Epidermal Growth Factor Receptor (EGFR)</i> yang Berperan pada Folikulogenesis Di Oosit Sapi Dengan Metode SDS-PAGE Widjiati, Rosma Zainah, Djoko Galiono dan Sri Pantja Madyawati.....	27

## EFEK PEMAPARAN INSEKTISIDA KARBOFURAN PADA MASA EMBRIONAL TERHADAP PERKEMBANGAN TULANG AYAM

Effect of Carbofuran Exposure in Embryo Period to Bone Development of Chicken

Epy Muhammad Luqman<sup>1</sup>, Erlin Dyah Purwantiningsih<sup>2</sup>, Tatik Hernawati dan Sri Pantja Madyawati<sup>3</sup>

<sup>1</sup>Departemen Anatomi Veteriner, <sup>2</sup>PPDH, <sup>3</sup>Departemen Reproduksi Veteriner  
Fakultas Kedokteran Hewan Universitas Ailangga  
Jl. Mulyorejo Surabaya 60115 Telp. 031-5992785 Fax . 031-5993015  
email : epy\_fkh@unair.ac.id

### Abstract

Carbofuran exposure during embryonic development inhibit ChE and lead to abnormal growth of chicken bone. This research aims to identify the effect of carbofuran exposure to chicken embryo on growth of chicken bone during embryonal stage. This research used Randomized Complete design with 3 treatments and repetition with 10 fertile eggs each. The control eggs, were injected 0.1 ml NaCl physiologic 0.09% to each egg. All of eggs were stored into incubator in 38°C and 60 – 80 % humidity. Observation to growth of chicken bone were carried out in one day and 14 days after hatched using coloration Alizarin to see the bone disparity. The exposure of carbofuran in degraded dose resulted in the fusion of vertebrae cervicalis, sum up the costae, amount of bone phalanx no significant differences (  $p > 0,05$ ), amount of procesus uncinatus was significantly difference (  $p < 0,05$ ).

Key words : Chicken Embryo, Carbofuran, growth of bone.

### Pendahuluan

Penggunaan insektisida dewasa ini sudah semakin luas, terutama pada sektor pertanian. Insektisida yang masuk ke dalam ekosistem pertanian selain mempunyai dampak positif juga menimbulkan dampak negatif. Keracunan dan pencemaran lingkungan pertanian adalah dampak yang paling mudah diamati dan sering terjadi, disamping itu juga dapat berakibat fatal bagi kesehatan manusia (Soepeno, 1989). Residu yang terjadi akibat penggunaan jangka panjang akan mengakibatkan perubahan keseimbangan ekosistem dikarenakan terbunuhnya organisme bukan sasaran pestisida (Lu, 1995).

Berdasarkan senyawa bahan aktifnya insektisida dibagi menjadi tiga golongan, yaitu: organoklorin, organofosfat, dan karbamat (Ardiani, 1991). Golongan karbamat seperti karbaril dan karbofuran banyak digunakan dalam bidang pertanian karena efek toksiknya lebih rendah di bandingkan dengan golongan lainnya (Natawigena, 1989). Burung sebagai salah satu komponen ekosistem memiliki kepekaan yang lebih tinggi, manifestasinya berupa tingkat

kematian yang tinggi akibat keracunan dan dalam jangka yang panjang berpotensi menimbulkan kelainan perkembangan seperti mikromelia, paruh bengkok, partumbuhan bulu yang abnormal, serta kelainan rangka (Hoffman and Eastin, 1981).

Karbofuran mempunyai mekanisme kerja menghambat aktifitas cholinesterase (ChE) pada system saraf manusia, vertebrata dan serangga (Anonimus, 2003 <sup>1</sup>). ChE merupakan enzim yang berperan dalam hidrolisis neurotransmitter achethylcholine menjadi choline dan asam asetat serta terlibat dalam mekanisme regulasi, proliferasi, dan diferensiasi sel (Anonimus, 2003 <sup>2</sup>). Menurut Ardiani (1991) golongan karbamat berfungsi sebagai penghambat enzim ChE dapat berpengaruh terhadap kerusakan embrio pada fase prenatal, system reproduksi, system pencernaan, perubahan mutagenik, perubahan teratogenik dan lain-lain. Menurut Hill (1992) yang dikutip Luqman (2004), banyak penelitian menunjukkan bahwa substansi yang mengandung anti ChE menghasilkan kelainan system skeletal, seperti skoliosis cervicalis atau yang disebut teratogenik tipe II dan fusi dari beberapa vertebrae. Disamping itu karbofuran juga

dapat menghambat enzim kinurenin formidase yang bekerja pada jalur metabolisme triptofan menjadi asam nikotinat (Akbari dan Asmin, 1988).

Penelitian ini bertujuan untuk mengetahui: Kelainan perkembangan tulang ayam umur satu hari akibat pemaparan karbofuran pada masa embrional dan Kelainan perkembangan tulang ayam umur dua minggu akibat pemaparan karbofuran pada masa embrional. Dari penelitian ini didapatkan kelainan-kelainan perkembangan tulang ayam baik umur satu hari maupun dua minggu, apabila hal ini terjadi di alam maka burung-burung akan kesulitan dalam beraktifitas, misalnya terbang, mencari makan maupun bereproduksi sehingga lama-kelamaan populasi burung akan punah. Hal ini mengakibatkan ketidakseimbangan ekosistem di alam. Dari uraian-uraian diatas diharapkan masyarakat tahu akan dampak negatif yang ditimbulkan akibat penggunaan karbofuran, sehingga masyarakat akan lebih berhati-hati dalam menggunakan insektisida jenis karbofuran.

#### Materi dan Metode

Penelitian ini dilakukan di Laboratorium Fisiologi Reproduksi Fakultas Kedokteran Hewan Universitas Airlangga Surabaya. Penelitian ini dilaksanakan selama 6 bulan mulai bulan September 2003 sampai Februari 2004. Bahan yang digunakan dalam penelitian ini adalah : Telur Ayam Bertunas (TAB) produksi Multibreeder Adirama Indonesia Farm Unit 4 Desa Songsong Singosari Malang, karbofuran (Furadan 3G) produksi Bina Guna Kimia, aquabidestilata, Alkohol 96%, Alkohol 70 %, KOH 2 %, KOH 1%, gliserin, pewarna Alizarin 0,005 Red S. Alat – alat yang digunakan dalam penelitian ini adalah: Mesin tetas, timbangan, *syringe disposable* 10 ml, *syringe disposable* 1 ml, gunting, pinset, skalpel, toples.

#### Penentuan Dosis

Paparan karbofuran embrio tergantung dari paparan karbofuran yang diterima oleh induk yang berpotensi menimbulkan residu pada telur. Terdapat dua cara pendekatan untuk menentukan dosis suatu zat yang berpotensi menimbulkan teratogen. Teratogen yang mempunyai LD<sub>50</sub> dapat dilakukan secara langsung melalui fraksi – fraksi kelipatannya misalkan ½, ¼ LD<sub>50</sub> dan

seterusnya. Dari degradasi dosis tersebut, diamati perkembangan embrio yang telah terpapar dan dosis yang digunakan sebagai dosis teratogenik adalah dosis yang mempunyai survival rate lebih dari 50 % minimal sepuluh hari setelah pemaparan (Karnofsky, 1964 ; Plapp, 1981). Sementara pada teratogen yang tidak mempunyai LD<sub>50</sub> dapat dilakukan pendekatan dengan pemaparan pada dosis 0,1; 1,0; dan 10 mg/butir dalam suatu kelompok sample. Teratogen yang masih toleran pada dosis 0,1 mg/butir tetapi bersifat letal pada dosis 1,0 mg/butir, dapat dilakukan degradasi pemaparan melalui fraksi – fraksi kelipatan seperti 0,1; 0,2; 0,4 dan 0,8 mg/butir hingga diperoleh dosis yang mempunyai survival rate lebih dari 50% yang dievaluasi pada hari inkubasi ke 16-18 (Karnofsky, 1964; Plapp, 1981).

Penelitian ini menggunakan pendekatan pertama teratogenik, yang ditentukan dari LD<sub>50</sub> karbofuran pada ayam yang memiliki kisaran 25-38,9 mg/kg. Digunakan dosis terendah yaitu 25 mg/kg dengan potensi residu dalam kuning telur sebesar 8,2% dan bobot telur rata-rata 62,04 gram. Dari pendekatan ini didapatkan dosis 1/10 dan 1/12 dari LD<sub>50</sub> karbofuran (Furadan 3G sebesar 0,4241 dan 0,3534 mg/butir yang ekuivalen dengan karbofuran 0,0127 dan 0,0106 mg/butir) yang memiliki survival rate setelah sepuluh hari pemaparan lebih dari 50%. Sementara pada dosis 1/8 dari LD<sub>50</sub> (Furadan 3G sebesar 0,5299 mg/butir) yang ekuivalen dengan karbofuran sebesar 0,0159 mg/butir memiliki survival rate sebesar 30 % yang berarti kurang dari 50% sehingga tidak digunakan sebagai dosis teratogenik. Dari hasil tersebut, maka didapat survival rate terhadap dosis penyuntikan Furadan 3G lebih dari 50% adalah pada dosis 1/10 dan 1/12 dari LD<sub>50</sub>. Dosis tersebut selanjutnya digunakan sebagai dosis yang berpotensi teratogenik pada embrio ayam melalui penyuntikan pada kuning telur.

#### Perlakuan

TAB yang akan diberi perlakuan didesinfeksi terlebih dahulu dengan menggunakan alkohol 70% dengan cara spray, demikian juga dengan inkubator yang akan digunakan. Pelabelan TAB menurut kelompok perlakuan menggunakan pensil. TAB dilubangi dengan menggunakan bor listrik yang berdiameter 1 mm, kemudian

dilakukan penyuntikan pada lubang tersebut dengan menggunakan *syringe disposable* ukuran 1ml sesuai dengan kelompok perlakuan. Penyuntikan dilakukan pada kuning telur dengan volume 0,1 ml setiap butirnya. Kontrol hanya disuntik dengan aquabidestilata tanpa menggunakan karbofuran. TAB tersebut kemudian dimasukkan kedalam inkubator dengan suhu 38°C dan kelembaban 60-80%. Selama proses inkubasi sampai dengan menetas diamati kestabilan suhu inkubator serta dilakukan pemutaran telur mulai hari ketiga periode inkubasi sampai hari kedelapan belas sebanyak tiga kali sehari (Wiharto, 1994).

Kelainan pembentukan tulang diamati setelah ayam umur satu hari setelah menetas dan ayam umur 2 minggu dengan pewarnaan Alizarin Red S 0,005%. Prosedur pewarnaan tulang dengan menggunakan metode dari Conn *et al.*(1960) yang dimodifikasi : Ayam atau DOC dibunuh, semua organ dikeluarkan, kulit dan bulu dibuang. Ayam atau DOC difiksasi dalam alkohol 96% minimal selama satu minggu. Ayam atau DOC direndam ke dalam larutan KOH 2% selama 24 jam, perendaman ini dimaksudkan agar otot-ototnya kelihatan transparan. Ayam atau DOC dipindahkan kedalam larutan KOH 2% yang sebelumnya sudah dicampur dengan 0,005% Alizarin Red S sebanyak 35 mg dalam 1 liter KOH 2% untuk DOC, dan 50 mg dalam 1 liter KOH 2% untuk ayam umur 2 minggu, selama 24 jam. Ayam atau DOC direndam dalam KOH 1%, kemudian dijernihkan dalam larutan campuran KOH 2% dan gliserin dengan perbandingan KOH : Gliserin, 3:1, KOH : Gliserin, 1:1, KOH : Gliserin, 1:3 masing-masing selama 24 jam. Ayam atau DOC

disimpan dalam gliserin 100% ditambah timol untuk mencegah tumbuhnya jamur.

**Rancangan Penelitian**

Rancangan penelitian yang digunakan adalah Rancangan Acak Lengkap (RAL) dengan tiga perlakuan, 10 kali ulangan. Perlakuan-perlakuan meliputi kontrol yang disuntik dengan Aquabidestilata 0,1 ml /butir, perlakuan 1 dengan dosis pemaparan 1/12 dari LD<sub>50</sub> yaitu sebesar 0,0106 mg /0,1 ml/ butir, perlakuan 2 dengan dosis 1/10 LD<sub>50</sub> yaitu sebesar 0,0127 mg/0,1 ml/butir. Peubah yang diamati : kelainan perkembangan tulang ayam meliputi jumlah vertebrae cervicalis, costae, procesus uncinatus, phalanx, dan fusi vertebrae. Analisis data menggunakan statistik non parametrik Chi Square (Sudradjat, 1985; Samiyono, 1991).

**Hasil dan Pembahasan**

**Hambatan Pertumbuhan Tulang Ayam Umur Satu Hari**

**Tulang Vertebrae Cervicalis**

Setelah dilakukan pewarnaan Alizarin pada ayam umur satu hari didapatkan abnormalitas berupa fusi vertebrae cervicalis seperti yang tertera pada tabel 1.

Hasil analisis Chi-square diperoleh harga  $\alpha = 0,339$  yang lebih besar dari harga kemaknaan (signifikasi)  $\alpha = 0,05$  maka hipotesis nol (Ho) diterima yang berarti tidak ada perbedaan diantara kelompok perlakuan.

**Tulang Costae**

Setelah dilakukan pengamatan terhadap perkembangan tulang costae dengan menghitung jumlahnya diperoleh hasil seperti yang tertera pada tabel 2.

Tabel 1. Abnormalitas vertebrae cervicalis pada ayam umur satu hari akibat pemaparan karbofuran

Abnormalitas	P0	P1	P2
Fusi	0 <sup>a</sup>	2 <sup>a</sup>	1 <sup>a</sup>

Keterangan: Normal (Tidak terdapat fusi pada vertebrae cervicalis)

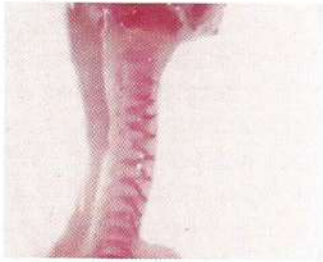Abnormal (Terdapat fusi pada vertebrae cervicalis)

Subskrip huruf yang sama menunjukkan tidak berbeda nyata (p>0,05)

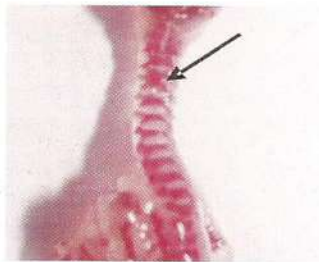
P0 : Penyuntikan aquabidest steril sebanyak 0,1 ml

P1 : Penyuntikan Karbofuran dengan dosis 0,0106 mg/0,1ml/butir

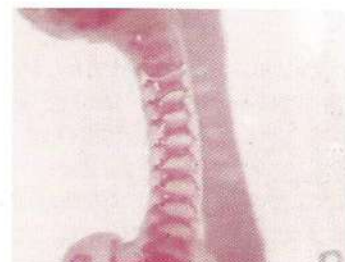P2 : Penyuntikan Karbofuran dengan dosis 0,0127 mg/0,0ml/butir



Gambar 1. Kontrol (P0) Tidak Terdapat Fusi Vertebrae Cervicalis



Gambar 2. Perlakuan 1 (P1) Terdapat Fusi Vertebrae Cervicalis



Gambar 3. Perlakuan 2 (P2) Tidak Terdapat Fusi Vertebrae Cervicalis

Tabel 2 Abnormalitas tulang costae pada ayam umur satu hari akibat pemaparan karbofuran

Abnormal	P0	P1	P2
Jumlah	1 <sup>a</sup>	5 <sup>a</sup>	5 <sup>a</sup>

Keterangan : Normal (Jumlah tulang costae 7)

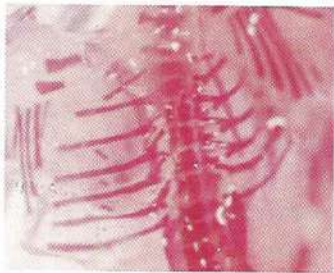Abnormal ( Jumlah tulang costae lebih atau kurang dari 7)

Subskrip huruf yang sama menunjukkan tidak berbeda nyata ( $p > 0,05$ )

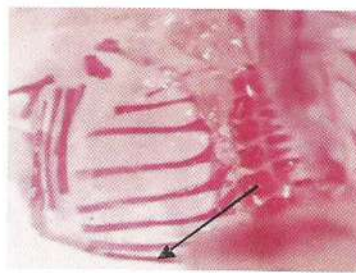
P0 : Penyuntikan aquabidest steril sebanyak 0,1 ml

P1 : Penyuntikan Karbofuran dengan dosis 0,0106 mg/0,1ml/ butir

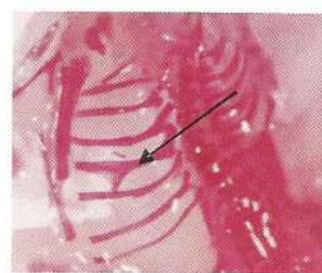
P2 : Penyuntikan Karbofuran dengan dosis 0,0127 mg/0,0ml/ butir



Gambar 4. Kontrol (P0) Tidak Terdapat Kelainan Jumlah Costae



Gambar 5. Perlakuan 1 (P1) Terdapat Kelainan Jumlah Costae (8 buah)



Gambar 6. Perlakuan 2 (P2) Terdapat Kelainan Jumlah Costae (8 buah) dan Terdapat Cabang pada Costae ke 5

### Hambatan Perkembangan Tulang Ayam Umur 1 Hari

Ayam yang terpapar karbofuran sangat potensial membentuk residu pada kuning telur (Yolk sac), sedangkan kuning telur sangat dibutuhkan embrio sebagai sumber nutrisi dalam proses perkembangan (Mc Caskey *et al.*, 1968; Tyl, 1992). Pemaparan carbaril pada ayam broiler menunjukkan adanya residu pada yolk yang kadarnya lebih tinggi dibandingkan pada organ hati (FAO dan WHO, 2000). Residu karbofuran dalam kuning telur akan mengganggu tumbuh kembang embrio ayam yang dapat berakibat pada abnormalitas perkembangan saat menetas dan dewasa. Ayam ras yang digunakan dalam penelitian ini mewakili golongan avian yang sangat peka terhadap karbofuran. Dengan demikian hasil penelitian ini diharapkan dapat memberikan

gambaran bahaya pencemaran karbofuran terhadap kehidupan organisme bukan sasaran karbofuran seperti bangsa burung.

Tahap embriogenesis adalah tingkat diferensiasi sel yang sangat intensif sehingga zat teratogen dapat bekerja pada organ yang paling peka. Kepekaan terhadap zat teratogen menurun dengan cepat pada tahap fetogenesis, tetapi sejumlah kecil alat tubuh seperti cerebellum, korteks cerebri, dan sebagian susunan kemih serta kelamin masih terus mengalami diferensiasi sehingga sebagian dari susunan tubuh peka terhadap pengaruh teratogen (Sadler, 1985).

Organ-organ tertentu dapat dibuat abnormal dengan cara memberikan zat teratogen selama tahap pembentukan organ yang pada umumnya periode ini disebut dengan periode kritis. Periode organogenesis atau morfogenesis merupakan periode

perkembangan embrio primitif menjadi bentuk definitif yang spesifik. Pada periode sensitif (kritis) ini sel sangat peka terhadap rangsangan yang masuk dari luar, karena pada saat ini terjadi metabolisme yang cepat. Terjadinya hambatan pada metabolisme akan menyebabkan adanya gangguan pertumbuhan dan perkembangan, dan jika parah dapat menyebabkan adanya kematian. Histogenesis dimulai sebelum organogenesis selesai dan dilanjutkan dengan fase pertumbuhan yang dialami oleh sebagian besar organ (Poernomo, 1999).

Dari hasil analisis statistik yang dilakukan terhadap vertebrae cervicalis, costae, processus uncinatus dan phalank ditemukan adanya kelainan perkembangan dibandingkan kelompok kontrol. Kelainan skeletal yang terjadi pada ayam umur satu hari ini disebabkan oleh mekanisme karbofuran yang menekan aktifitas ChE dengan cara mengikat ChE membentuk ikatan kompleks dan menutup reseptor Ach yaitu reseptor nicotinic (N-cholinoreceptor) dan reseptor muscarinic (M-cholinoreceptor) (Fairman *et al.*, 1991). N cholinoreceptor menerima rangsangan Ach dari ujung saraf otot lurik, ganglion saraf otonom, dan sedikit dari SSP, sedangkan M cholinoreceptor menerima rangsangan Ach dari ujung saraf otot polos, kelenjar eksokrin dan endokrin (Ballantyne and Marrs, 1992). Bahan neurotoksik termasuk karbofuran dapat menekan aktifitas kelenjar eksokrin maupun endokrin, akibatnya akan terjadi gangguan sekresi hormon diantaranya hormon tiroid (Cone, 1999 dan Rosso dkk., 2000).

Banyak penelitian membuktikan bahwa organofosfat, organoklorin dan karbamat dapat menyebabkan perubahan sirkulasi hormon tiroid (Rankin and Jensen, 1993). Pembentukan tulang atau osteogenesis dipengaruhi oleh beberapa hormon diantaranya adalah hormon tiroksin dan kalsitonin (Ganong, 1995). Kedua hormon ini merupakan bagian dari hormon tiroid.

Hormon tiroksin berperan dalam pertumbuhan dan pematangan tulang (Ganong, 1995). Gangguan sekresi disebabkan karena terjadi inhibisi kolin esterase oleh bahan aktif insektisida (karbofuran) sehingga enzim tersebut gagal berikatan dengan M-cholinoreceptor Ach (Ballantyne and Marrs, 1992). Hambatan sekresi hormon ini menyebabkan hipotiroid, sedangkan hipotiroid dapat menyebabkan

menurunnya laju metabolisme basal individu (Donald, 1975). Turunnya laju metabolisme secara otomatis akan menurunkan energi yang dihasilkan, sedangkan energi digunakan untuk pertumbuhan sel dan jaringan termasuk tulang. Jika hal ini terjadi maka pertumbuhan tulang (proliferasi dan pembesaran sel) melambat dan penutupan epifisis tertunda (Ganong, 1995)

Sementara itu hormon kalsitonin bekerja cepat dengan menurunkan kerja absorpsi osteoklas dan menggeser keseimbangan pengendapan kalsium dalam tulang sesuai dengan cepatnya pertukaran garam-garam kalsium. Efek kalsitonin ini dibutuhkan pada saat pembentukan tulang. Dengan adanya pengendapan dan absorpsi maka bentuk tulang dapat diatur. Jika proses pengendapan dan absorpsi ini terganggu misalnya oleh insektisida termasuk karbofuran, maka sekresi kalsitonin sangat menurun dan akibatnya pembentukan tulang dapat terganggu dan menyebabkan abnormalitas (Timbrell, 1994).

Banyak penelitian eksperimental menunjukkan bahwa substansi yang mengandung anti ChE menghasilkan kelainan pada skeletal seperti skoliosis cervical yang biasa disebut dengan teratogenik tipe II dan fusi dari beberapa vertebrae (Karnofsky, 1964). Penelitian dari Extoxnet (1996) juga membuktikan bahwa injeksi diazinon pada telur ayam menyebabkan kecacatan skeletal dan spinal setelah menetas, begitu pula pada telur puyuh Bobwhite. Penelitian ini juga dibuktikan oleh (Cahyorini, 2004) bahwa pemaparan zat anti ChE yaitu diazinon terbukti menimbulkan kelainan skeletal pada ikan.

Dari penjelasan diatas dapat disimpulkan bahwa pemaparan karbofuran pada masa embrional mengakibatkan terhambatnya sekresi hormon tiroid (tiroksin dan kalsitonin). Hambatan tersebut mempengaruhi kelangsungan osteogenesis secara normal, akibatnya terjadilah kelainan-kelainan pada sistem skeletal.

### Hambatan Perkembangan Tulang Ayam Umur 2 Minggu

Hasil analisis statistik pada penelitian ini tidak menunjukkan perbedaan yang nyata antara ayam umur satu hari dengan dua minggu meskipun pada ayam umur satu hari didapatkan kelainan perkembangan yang lebih banyak. Hal ini disebabkan

karena adanya korelasi antara peningkatan umur dengan peningkatan resistensi individu terhadap paparan. Semakin meningkatnya umur maka individu akan semakin resisten (Namba, *et al*, 1971).

Pada anak ayam yang baru menetas masih terdapat deposit kantung kuning telur (yolk sac) didalam rongga abdomen. Secara alami keberadaan kantung kuning telur ini sekitar tujuh sampai sepuluh hari dan masih digunakan sebagai sumber energi diawal pertumbuhan ayam. Deposit kuning telur yang tercemar residu karbofuran secara terus menerus akan menimbulkan paparan karbofuran selama kuning telur belum terserap secara sempurna. Embrio yang sanggup menetas selama terpapar karbofuran pada masa embrional memiliki daya tahan yang lebih baik. Hal ini disebabkan karena paparan karbofuran tidak bersifat letal atau berpengaruh terhadap daya tetas dari embrio tersebut. Tetapi pada paparan yang bersifat terus menerus selama dua sampai tiga minggu oleh golongan organofosfat maupun karbamat dapat mengakibatkan terjadinya hambatan perkembangan sensor motoris, kelainan pada alat gerak bagian distal, serta mengakibatkan degeneratif yang bersifat selektif pada serabut saraf pusat (CNS) maupun degenerasi susunan saraf tepi (Peripheral Nervous System) (Cavanagh, 1963).

Pada perlakuan dosis yang lebih kecil sebesar 0,0106 mg/0,1ml/butir tidak menunjukkan pengaruh yang nyata dibandingkan dengan kontrol. Hal ini disebabkan oleh faktor dosis pemaparan karbofuran pada kuning telur terlalu rendah sehingga tidak berpengaruh terhadap perkembangan tulang. Hood (1997) menyatakan bahwa terdapat korelasi antara perkembangan abnormal dengan peningkatan dosis dan frekuensi pemaparan bahan toksik. Manifestasi perkembangan abnormal meningkat dari tidak ada efek sampai kematian individu.

Penelitian ini dilakukan melalui pendekatan potensi residu pada yolk melalui induk sehingga dilakukan penyuntikan karbofuran hari ke 0 inkubasi dan tidak mempertimbangkan sensitifitas organ terhadap karbofuran. Kerentanan terhadap teratogen berbeda-beda menurut stadium perkembangan saat paparan. Teratogen bekerja dengan cara spesifik pada sel-sel dan jaringan ringan yang sedang berkembang

untuk memulai patogenesis yang abnormal (Anonimus, 2003<sup>6</sup>). Meskipun pemaparan karbofuran pada penelitian ini tidak mempertimbangkan sensitifitas organ sehingga pemaparan dilakukan bukan waktu yang tepat pada diferensiasi sel atau organ, tetapi hasil penelitian menunjukkan kecenderungan perkembangan tulang yang abnormal. Hal ini menunjukkan toksisitas karbofuran yang sangat tinggi dan waktu paruh yang panjang dalam yolk.

Selain faktor-faktor yang disebutkan di atas, faktor penggunaan pelarut yang digunakan juga dapat mempengaruhi metabolisme dari karbofuran. Pelarut yang digunakan dalam penelitian ini adalah larutan *water injection* steril, sedang massa yang dipaparkan adalah yolk yang dominan dengan lemak. Akibatnya akan terdapat hambatan dalam distribusi dan eliminasi karbofuran oleh embrio sehingga tidak memberikan perbedaan yang nyata. Meskipun toksisitas karbaril dalam pelarut minyak dan air injeksi paling rendah dibandingkan golongan organofosfat tetapi terbukti bahwa organofosfat yang dipaparkan dalam pelarut minyak mempunyai daya toksik 18 kali lebih besar dibandingkan dengan menggunakan pelarut air injeksi (Hill, 1992).

Pemaparan karbamat pada telur fertile itik mallard yang diberikan dalam pelarut minyak yang dipaparkan pada yolk inkubasi hari ke tiga memberikan efek toksik selama masa organogenesis. Pemaparan dengan pelarut minyak menunjukkan abnormalitas embrio ayam 65 % lebih besar dibandingkan dengan pelarut air injeksi yang ditandai dengan peningkatan kelainan axial skeleton (Hill, 1992).

Meskipun pemaparan karbofuran tidak menggunakan pelarut minyak yang memungkinkan dapat meningkatkan toksisitas, tetapi hasil penelitian menunjukkan kecenderungan perkembangan tulang yang abnormal. Hal ini menunjukkan toksisitas karbofuran yang sangat tinggi meski dalam pelarut air yang dipaparkan pada yolk.

## Kesimpulan dan Saran

### Kesimpulan

Dari hasil penelitian pemaparan karbofuran pada masa embrional terhadap perkembangan tulang ayam dapat disimpulkan bahwa : Pada ayam umur satu



hari terdapat fusi vertebrae cervicalis, jumlah tulang costae, dan tulang phalanx yang tidak berbeda nyata ( $p > 0,05$ ), sedangkan jumlah prosesus uncinatus menunjukkan perbedaan yang nyata ( $p < 0,05$ ). Pada ayam umur dua minggu terdapat tulang costae yang tidak berbeda nyata ( $p > 0,05$ ), sedangkan jumlah prosesus uncinatus menunjukkan perbedaan yang nyata ( $p < 0,05$ ).

#### Saran

Setelah mengetahui hasil dari penelitian ini tampak bahwa pemaparan insektisida karbofuran pada masa embrional dapat berpotensi menimbulkan kelainan pada perkembangan tulang ayam, maka dari itu penggunaan insektisida khususnya karbofuran hendaknya dapat diminimalisir sedapat mungkin dan dalam penggunaannya agar lebih berhati-hati.

#### Daftar Pustaka

- Anonimus, 2003<sup>1</sup>, *Peruraian Pestisida Organofosfor dalam Tanah Sawah*. <http://www.bsp.deptan.go.id/pukpest/index.htm>
- Anonimus, 2000<sup>2</sup>, *Evaluation of Some Pesticide Residues in Food*. <http://www.fetal-exposure.org/INSECT.html>
- Anonimus, 2003<sup>3</sup>. *A Pesticide Information*. Project of Cooperative Extension Offices of Cornell University, Michigan State University, Oregon State University, and University of California at Davis. Major support and funding was provided by the USDA/ Extension Service / National : <http://pmep.cce.cornell.edu/profiles/extoxnet/carbarlydicrotophos/carbofuran-ext.html#30>
- Anonimus, 2003<sup>4</sup>, *Quick Facts*. <http://www.abcbirds.org/pesticides/Profiles/carbofuran.htm>
- Anonimus, 2003, *Teratology*. <http://www.teratology.org/jfs/teratologyindex.html>
- Ballantyne, B and Marrs, T. C, 1992. Overview of the Biological and Clinical Aspects of Organophosphates and Carbamates. *dalam* : Ballantyne, B and Marrs, T.C (eds). *Clinical and Experimental Toxicology of Organophosphates and Carbamates* Butterworth – Heinemann Ltd. Oxford.
- Brealey, C. J Walker, C.H and Baldwin, B.C, 1980; A esterase activities in relation to the differential toxicity of phirimiphos – methyl to birds and mammals. *Pestic sci* II, 546-554.
- Berry, W.K and Davies, D.R, 1970. The Use of Karbamates and Atropine in the Protection of Animal Against Poisoning by 1, 2, 2 trymethylpropyl methylphosphonofluoridate *Biochem Pharmacol* 19 :927-934.
- Cahyorini V. D. C, 2004. Pengaruh Pemaparan Diazinon terhadap Perkembangan Larva Ikan Mas (*Cyprinus carpio* L) Tesis Program Pascasarjana Universitas Airlangga Surabaya.
- Cavanagh, J.B ,1963. Organophosphonis neuroyotoxicity a model “dying back” process comparable to certain human neurological disorders, *Guys hospital Report*, 17. 163-172
- Dajan, A. *Pengantar Metode Statistik*. Jilid II. LP3S. Jakarta.
- Extoxnet, 1996. Pesticide Information Profiles: Diazinon ([ace-ace.Orst.edu/info/extoxnet/pips/diazinon.htm](http://ace-ace.Orst.edu/info/extoxnet/pips/diazinon.htm))
- Ganong, William F, 1999. *Buku Ajar Fisiologi Kedokteran Edisi Bahasa Indonesia*. Penerbit Buku Kedokteran E C G. Jakarta.
- Herman, M.J. dan Mutiatikum.D,1990. Efek Teratogenik Dismorfogenik Masalah akibat Penggunaan Obat dalam Kehamilan. *Cermin Dunia Kedokteran*. 65:34-35
- Hood, R. D. 1997. *Handbook of Developmental Toxicology*. CRC Press.
- Junqueira L. C and Carneiro J, 1975. *Histologi Dasar Edisi 3 Bahasa Indonesia*. Penerbit Buku Kedokteran E C G.
- Kalant, H., and Roschlau, W.H.E., 1989. *Principles of Medical Pharmacology* .ed. V, B.C. Dekker Inc, Toronto, Philadelphia, 645-691.
- Lu, FC. 1995. *Toksikologi Dasar : Asas, Organ Sasaran dan Penilaian Resiko*. ed. 2, Penerbit Universitas Indonesia. Jakarta. 154-168.
- Lubis, D. 1988. *Efek Toksik Merkuri Pada Susunan Saraf Pusat Embrio Ayam*. FKH Universitas Syiah Kuala Darussalam. Banda Aceh.
- McCaskey. T.A; Stemp. A.R; Liska. B.J and Stadelman. W.J, 1968. Residu in Egg Yolk and Raw and Cooked Tissues From Laying Hens Administered Selected Chlorinated Hydro-Carbon *Insecticides Poultry Sci Vol 2. 47*.

- Pant, N., Prasad A. K., Srivastava S. C., Shankar R., Srivastava S. P. 1995. *Effect of oral administration of carbofuran on male reproductive system of rat*. Human Exp Toxicol 14 : 889-894.
- Poernomo, B. P., M. Mafruchati, Widjiati, E. M. Luqman dan E. D. Masithah. 2003. *Diklat Ilmu Mudigah*. FKH Unair.
- Poernomo, B. S., 1999. *Teratology Highlight Postgraduate Program Airlangga University Surabaya*.
- Rang, H.P., Dale, M.M., Ritter, J.M., 1999, *Pharmacology* .ed. IV, Churchill Livingstone, 168
- Sadler. T.W., 2000. *Embriologi Kedokteran Langman*. edisi ke-7, Penerbit Buku Kedokteran EGC, Jakarta, 101-143.
- Saleh. T.A, 1991. Tesis. Pengaruh Oemberian Karbamat terhadap Fungsi Reproduksi dan Jumlah Embrio yang dilahirkan Tikus Putih (*Rattus- rattus Var Wishrl*). Pasca sarjana Universitas Airlangga.
- Samiyono. S.K, 1991. *Pengantar Analisis Statistik Edisi ke 4*. Penerbit Universitas Gajah Mada, 355 – 391.
- Sudradjat, S.W. 1985 *Statistika Non Parametrik*. Penerbit CV Armico Bandung, 35 – 38.
- Sisson and Grossmans, 1975. *The Anatomy of The Domestic Animals*. Fifth Edition. Philadelphia and London. W.B Saunders Company.
- Yatim, W., 1982. *Reproduksi dan Embriologi*. Tarsito. Bandung
- Yousef. M. I., Salem M. H., Ibrahim H. Z., Helmi S., Seehy M. A. and Bertheuseen K. 1995. *Toxic effects of carbofuran and glyphosphate on semen characteristics ini rebbits*. J. Environ Sci Health. B20(4)513-534.