

SKRIPSI

PENGARUH PEMBERIAN EKSTRAK KULIT MANGGIS (*Garcinia mangostana* Linn) TERHADAP NEKROSIS GLOMERULUS DAN TUBULUS GINJAL MENCIT JANTAN (*Mus musculus*) YANG DI PAPAR ASAP ROKOK



Oleh

INTAN PERMATASARI HERMAWAN
NIM 061211131007

**FAKULTAS KEDOKTERAN HEWAN
UNIVERSITAS AIRLANGGA
SURABAYA
2016**

PENGARUH PEMBERIAN EKSTRAK KULIT MANGGIS (*Garcinia mangostana Linn*) TERHADAP NEKROSIS GLOMERULUS DAN TUBULUS GINJAL MENCIT JANTAN (*Mus musculus*) YANG DI PAPAR ASAP ROKOK

Skripsi

sebagai salah satu syarat untuk memperoleh gelar

Sarjana Kedokteran Hewan

pada

Fakultas Kedokteran Hewan, Universitas Airlangga


oleh

INTAN PERMATASARI HERMAWAN

061211131007

Menyetujui

Komisi Pembimbing.



(Dr. Epy M. Luqman, M.Si., drh)

Pembimbing Utama



(Dr. Jula Rahmahani, M.Kes., drh)

Pembimbing Serta

PERNYATAAN

Dengan ini saya menyatakan bahwa dalam skripsi berjudul :

**Pengaruh Pemberian Ekstrak Kulit Manggis (*Garcinia mangostana Linn*)
Terhadap Nekrosis Glomerulus dan Tubulus Ginjal Mencit Jantan (*Mus
musculus*) yang Di Papar Asap Rokok**

tidak terdapat karya yang pernah diajukan untuk memperoleh gelar kesarjanaan di suatu perguruan tinggi dan sepanjang pengetahuan saya juga tidak terdapat karya atau pendapat yang pernah ditulis atau diterbitkan oleh orang lain, kecuali yang secara tertulis diacu dalam naskah ini dan disebutkan dalam daftar pustaka.

Surabaya, 10 Januari 2016



Intan Permatasari Hermawan

NLM. 061211131007

Telah diuji pada

Tanggal : 10 Februari 2016

KOMISI PENGUJI SKRIPSI

Ketua : Dr. Eka Pranaytha H, M.Kes., drh.

Anggota : Dr. Bambang Protonomo, M.S., drh.

Dr. Lilik Maslichah, M.Kes., drh.

Dr. Epy M. Luqman, M.Si., drh.

Dr. Jola Rahmahani, M.Si., drh.

Surabaya, 11 Februari 2016

Fakultas Kedokteran Hewan

Universitas Airlangga

Dekan,



Prof. Dr. Padi Srianto, M.Kes., drh.

NTP. 195601051986011001

PENGARUH PEMBERIAN EKSTRAK KULIT MANGGIS (*Garcinia mangostana Linn*) TERHADAP NEKROSIS GLOMERULUS DAN TUBULUS GINJAL MENCIT JANTAN (*Mus musculus*) YANG DI PAPAR ASAP ROKOK

Intan Permatasari Hermawan

ABSTRAK

Tujuan penelitian ini adalah untuk membuktikan pengaruh pemberian ekstrak kulit manggis (*Garcinia mangostana Linn.*) terhadap nekrosis glomerulus dan tubulus ginjal mencit jantan (*Mus musculus*) yang dipapar asap rokok. Penelitian ini memakai 6 kelompok mencit jantan yang terdiri dari (K-) diberi pelarut obat 0,5 ml/ekor, (K+1) dipapar asap rokok 1 batang per hari dan pelarut obat 0,5 ml/ekor, (K+2) dipapar asap rokok 1 batang per hari dan diberi vitamin E 0,2 mg/g bb, (P1) dipapar asap rokok 1 batang per hari dan diberi ekstrak kulit manggis 50 mg/kg BB, (P2) dipapar asap rokok 1 batang per hari dan diberi ekstrak kulit manggis 100 mg/kg BB, (P3) dipapar asap rokok 1 batang per hari dan diberi ekstrak kulit manggis 200 mg/kg BB. Semua kelompok perlakuan dilakukan 14 hari. Hasil analisis data menggunakan ANOVA dan dilanjutkan uji HSD 5% apabila terdapat perbedaan. Hasil penelitian ini menunjukkan bahwa dosis 200 mg/kg BB (P3) paling banyak menurunkan jumlah nekrosis, tetapi tidak signifikan terhadap nekrosis tubulus.

Kata kunci : asap rokok, ekstrak kulit manggis, nekrosis glomerulus, nekrosis tubulus ginjal

THE EFFECTS OF THE MANGOSTEEN EXTRACT (*Garcinia mangostana* Linn)
TO THE NECROSIS OF GLOMERULUS AND TUBULUS OF THE KIDNEY OF
CIGARETTE SMOKE EXPOSED MICE (*Mus musculus*)

Intan Permatasari Hermawan



ABSTRACT

The purpose of this research is to prove the effects of the mangosteen extract to the necrosis of glomerulus and tubulus of the kidney of cigarette smoke exposed mice. 24 mice aged 8 to 12 weeks was randomly divided to 6 groups. Group of negative control (K-) was given CMCNa 1% 0.5 mL/head, positive control 1 (K+) was exposed with smoke and CMCNa 1 % 0.5 mL/head, positive control 2 (K+2) was exposed with smoke and had been given vitamin E 0.2 mg/gram of head, Treatment 1 (P1) was exposed with smoke and had been given mangosteen extract 8.75 mg/head, Treatment 2 (P2) was exposed with smoke and had been given mangosteen extract 17.5 mg/head, Treatment 3 (P3) was exposed with smoke and had been given mangosteen extract 35 mg/head. Exposure cigarette smoke had been given one piece of cigarette per head each day, and treatments had been given one hour before the exposure of cigarette smoke. All Treatment and exposure cigarette smoke was given about 14 days. Data analysis result using ANOVA and 5% BNJ testing stated giving 35 mg/head dose of mangosteen extract (P3) shows the significant decrease result to the number of the necrosis of glomerulus of the kidney of cigarette smoke exposed mice.

Keywords : Cigarette smoke, mangosteen extract, necrosis of glomerulus, necrosis of tubulus, kidney

UCAPAN TERIMA KASIH

Puji syukur Kehadirat Allah SWT atas karunia yang telah dilimpahkan sehingga penulis dapat melaksanakan penelitian dan menyelesaikan skripsi dengan judul **Pengaruh Pemberian Ekstrak Kulit Manggis (*Garcinia mangostana* Linn) Terhadap Nekrosis Glomerulus dan Tubulus Ginjal Mencit Jantan (*Mus musculus*) Yang Di Papar Asap Rokok.**

Pada kesempatan ini penulis ingin menyampaikan terima kasih kepada :

Dekan Fakultas Kedokteran Hewan Universitas Airlangga Prof. Dr. Pudji Srianto, M.Kes., drh. atas kesempatan mengikuti pendidikan di Fakultas Kedokteran Hewan Universitas Airlangga.

Dr.Epy M.Luqman, M.Si., drh. selaku pembimbing pertama dan Dr. Jola Rahmahani, M.Si., drh. atas saran dan bimbingannya sampai dengan selesainya skripsi ini.

Dr. Eka Pramytha H. M.Kes., drh. selaku ketua penguji, Dr. Bambang Poernomo, M.S., drh. selaku sekretaris penguji dan Dr. Lilik Maslachah, M.Kes., drh. selaku anggota penguji.

Seluruh staf pengajar Fakultas Kedokteran Hewan Universitas Airlangga atas wawasan keilmuan selama mengikuti pendidikan di Fakultas Kedokteran Hewan Universitas Airlangga.

Dosen Embriologi dan Asistan Laboratorium Embriologi Fakultas Kedokteran Hewan Universitas Airlangga atas bantuan teknik dalam proses penelitian ini.

Ayah, ibu, kakak, serta teman-teman tercinta yang telah memberikan dukungan, doa, dorongan dan semangat.

Surabaya, Januari 2016

Penulis

DAFTAR ISI

	Halaman
HALAMAN PERNYATAAN.....	ii
HALAMAN IDENTITAS.....	iii
ABSTRACT.....	iv
UCAPAN TERIMA KASIH.....	v
DAFTAR ISI.....	vi
DAFTAR TABEL	viii
DAFTAR GAMBAR	ix
DAFTAR LAMPIRAN.....	x
SINGKATAN DAN ARTI LAMBANG.....	xi
BAB 1 PENDAHULUAN.....	1
1.1 Latar Belakang.....	1
1.2 Perumusan Masalah.....	3
1.3 Landasan Teori.....	3
1.4 Tujuan Penelitian.....	5
1.5 Manfaat Penelitian.....	6
1.6 Hipotesis.....	6
BAB 2 TINJAUAN PUSTAKA.....	7
2.1 Rokok.....	7
2.2 Asap Rokok.....	7
2.3 Pengaruh Asap Rokok Terhadap Kerusakan Ginjal.....	8
2.4 Buah Manggis.....	10
2.5 Antioksidan pada Kulit Buah Manggis.....	11
2.6 Anatomi dan Fisiologi Ginjal.....	12
2.7 Histologi Ginjal.....	14
2.8 Mencit (<i>Mus musculus</i>).....	15
BAB 3 MATERI DAN METODE PENELITIAN.....	17
3.1 Lokasi dan Waktu Penelitian.....	17
3.2 Bahan dan Materi Penelitian.....	17
3.2.1 Hewan percobaan.....	17

3.2.2 Sampel penelitian.....	17
3.2.3 Bahan penelitian.....	18
3.2.4 Alat penelitian.....	18
3.3 Metode Penelitian dan Analisis Data.....	19
3.3.1 Pembuatan sediaan ekstrak kulit buah manggis.....	19
3.3.2 Perlakuan paparan asap rokok dan ekstrak kulit manggis.....	20
3.4 Rancangan Penelitian.....	20
3.5 Variabel Penelitian.....	22
3.6 Definisi Operasional Variabel.....	23
3.7 Prosedur Pengambilan Data.....	24
3.7.1 Pembuatan preparat histopatologi.....	24
3.7.2 Pemeriksaan preparat histopatologi.....	26
3.8 Analisis Data.....	26
3.9 Diagram Alir Penelitian.....	27
BAB 4 HASIL PENELITIAN	28
4.1 Jumlah Nekrosis Glomerulus Ginjal Mencit.....	32
4.2 Jumlah Nekrosis Tubulus Ginjal Mencit.....	33
BAB 5 PEMBAHASAN	35
BAB 6 KESIMPULAN DAN SARAN	40
6.1 Kesimpulan.....	40
6.2 Saran.....	40
RANGKUMAN	41
DAFTAR PUSTAKA	43
LAMPIRAN	48

DAFTAR TABEL

Tabel	Halaman
2.1 Mencit (<i>Mus musculus</i>).....	15
4.1 Rata- rata hasil perhitungan jumlah nekrosis glomerulus.....	32
4.2 Hasil ANOVA nekrosis glomerulus.....	32
4.3 Hasil uji BNJ 5% nekrosis glomerulus	33
4.4 Rata- rata hasil perhitungan jumlah nekrosis tubulus.....	33
4.5 Hasil ANOVA nekrosis tubulus.....	34
4.6 Hasil uji BNJ 5% nekrosis tubulus.....	34

DAFTAR GAMBAR


Gambar	Halaman
2.1 Gambar penampilan buah manggis	10
2.2 Gambar makroskopis ginjal.....	12
2.3 Gambar mikroskopis ginjal.....	14
3.1 Rancangan penelitian.....	21
3.2 Diagram alir.....	27




DAFTAR LAMPIRAN

Lampiran

1. Perhitungan dosis	48
2. Pembuatan sediaan	49
3. Perhitungan jumlah nekrosis glomerulus dan tubulus ginjal.....	51
4. Dokumentasi penelitian.....	53
5. Hasil ANOVA dan BNJ 5%.....	56



SINGKATAN DAN ARTI LAMBANG



ANOVA	= <i>Analysis of Variant</i>
BNJ	= Beda Nyata Jujur
CAT	= <i>Catalase</i>
CKD	= <i>Chronic Kidney Disease</i>
CMCNa	= <i>Carboxy Methyl Cellulose Natrium</i>
DDT	= <i>Dichlorodiphenyltrichloroethane</i>
DNA	= <i>Deoxyribonucleic Acid</i>
eNOS	= <i>endothelial Nitrit Oxyde Syntase</i>
GFR	= <i>Glomerular Filtrate Rate</i>
GSHPx	= <i>Glutathion Peroxidase</i>
HE	= Haematoxylin Eosin
NaCl	= Natrium Chlorida
nAChRs	= <i>Nicotinic Achetilcholine Receptor</i>
NADPH	= <i>Nicotinamide Adenine Dinucleotide Phosphate</i>
NHANES	= <i>National Health and Nutrition Examination Survey</i>
NO	= <i>Nitrit Oxyde</i>
PAHs	= <i>Polycyclicaromatic Hydrocarbons</i>
PGK	= Penyakit Ginjal Kronis
RAL	= Rancangan Acak Lengkap
ROS	= <i>Reactive Oxygen Spesies</i>

- SOD = *Superoxide Dismutase*
- SPSS = *Statistical Product and Service Solutions*
- TC I = Tubulus Contortus I
- TC II = Tubulus Contortus II
- WHO = *World Health Organization*



BAB 1 PENDAHULUAN

1.1 Latar Belakang

Merokok merupakan kebiasaan buruk yang masih banyak ditemukan di masyarakat dan menjadi penyebab kematian utama terbesar di dunia. Merokok menimbulkan berbagai permasalahan dalam kehidupan baik dari aspek kesehatan, ekonomi, aspek sosial-budaya dan lingkungan. *World Health Organization* (WHO) memprediksi pada tahun 2030 kematian di seluruh dunia karena produk tembakau akan melebihi delapan juta per tahun, dan 70% korban berasal dari negara berkembang. Tahun 2004 terjadi 600.000 kematian di dunia pada perokok pasif, dan 75% di antaranya adalah perempuan dan anak-anak (Jamal, 2014). Data WHO tahun 2011 menyebutkan bahwa sebanyak 4,8% dari 1,3 milyar perokok dunia berasal dari Indonesia. Konsumsi rokok remaja laki-laki mencapai 13,7% tahun 1997 dan meningkat menjadi 37,7% pada tahun 2007 (Yuliansari, 2012).

Asap rokok mengandung banyak bahan kimia berbahaya seperti nikotin, tar, nitrosamin, selain itu mengandung bahan karsinogen dan mutagen seperti timah hitam (Pb), gas karbonmonoksida (CO), tar, senyawa *polycyclicaromatic hydrocarbons* (PAHs) dan metal. Bahan kimia asap rokok akan masuk dengan cepat ke paru-paru kemudian akan disebarkan keseluruh jaringan tubuh melalui arteri. *Reactive oxygen species* (ROS) pada asap rokok akan mengurangi suplai oksigen ke paru-paru karena yang diangkut adalah CO sehingga terjadi hipoksia. Sel tubuh yang menderita kekurangan oksigen akan berusaha meningkatkan

asupan oksigen melalui kompensasi pembuluh darah (spasmus). Bila proses spasmus berlangsung lama dan terus menerus maka pembuluh darah akan mudah rusak (Yayasan Ginjal Diatrans Indonesia, 2012).

Penyempitan pembuluh darah akan terjadi di beberapa organ salah satunya ginjal sehingga mengakibatkan peredaran darah ke ginjal terhambat. Hal tersebut membuat glomerulus tidak dapat menyaring bahan-bahan toksik yang terkandung di dalam asap rokok, sehingga dapat merusak sel endotel glomerulus. Apabila proses filtrasi terganggu maka sel darah dan protein akan tertimbun pada tubulus sehingga proses reabsorpsi dan sekresi terganggu. Hal ini menyebabkan sel epitel tubulus terjadi kontak langsung dengan bahan yang direabsorpsi sehingga sel epitel tubulus ginjal mengalami kerusakan atau nekrosis pada inti sel (Kumar, 2010).

Meningkatnya akumulasi ROS di dalam tubuh yang dapat mengakibatkan kematian sel perlu diberikan antioksidan kuat untuk meredam radikal bebas. Buah yang mengandung antioksidan kuat salah satunya adalah manggis (*Garcinia mangostana*. Linn), family *Clusiaceae* (*Guttiferae*) (Akao *et al.*, 2008). Kandungan xanthone banyak ditemukan di dalam kulit manggis yang mempunyai berbagai aktivitas biologi seperti antioksidan, anti bakteri, antijamur, anti tumor, anti agregasi platelet dan anti trombotik (Sato *et al.*, 2004; Akao *et al.*, 2008 dan Shan *et al.*, 2011).

Penelitian yang dilakukan oleh Moongkarndi *et al.* (2004) menunjukkan bahwa ekstrak kulit manggis merupakan antioksidan kuat yang bekerja dengan cara menghambat secara signifikan produksi ROS intraseluler. Ekstrak kulit

manggis (*Garcinia mangostana Linn*) mengandung senyawa senyawa yang menunjukkan aktivitas poten adalah *8-hidroksikudraxanton*, *gartanin*, *alpha mangostin*, *gamma mangostin* dan *smeathxanton A* (Jung *et al.*, 2006).

Senyawa xanthone di dalam ekstrak kulit manggis diharapkan dapat meredam produksi ROS sehingga dapat menurunkan jumlah nekrosis pada sel glomerulus dan tubulus ginjal. Berdasarkan uraian tersebut dapat menjadi dasar penelitian untuk mengetahui pengaruh pemberian ekstrak kulit manggis (*Garcinia mangostana Linn*) terhadap nekrosis glomerulus dan tubulus ginjal mencit jantan (*Mus musculus*) yang dipapar asap rokok.

1.2 Perumusan Masalah

Berdasarkan latar belakang di atas, maka rumusan masalahnya adalah bagaimana pengaruh pemberian ekstrak kulit manggis (*Garcinia mangostana Linn*) terhadap nekrosis glomerulus dan tubulus ginjal mencit jantan (*Mus musculus*) yang dipapar asap rokok ?

1.3 Landasan Teori

Rokok mengandung 4000 zat kimia beracun yang sangat berbahaya bagi tubuh dan kesehatan di antaranya adalah arsen, karbon monoksida, amonia, formalin, kadmium, aseton, metana, urea, dan masih banyak lagi kandungan zat racunnya. Zat kimia yang dikeluarkan terdiri dari komponen gas 85% dan partikel 15% (Riady, 2014).

Asap rokok mengandung berbagai macam radikal bebas yang bersifat karsinogen dan mutagen. Kandungan zat bercacun seperti nikotin, timah hitam (Pb), gas karbonmonoksida (CO), tar, senyawa *polycyclicaromatic hydrocarbons* (PAHs) dan metal di dalam asap rokok dapat masuk ke dalam mitokondria menghasilkan radikal bebas yang lebih besar dari pada antioksidan di dalam sel yang menyebabkan stres oksidatif. *Reactive oxygen species* (ROS) tersebut akan merusak DNA transpor yang dapat menyebabkan kerusakan DNA. Jika DNA rusak, maka sel akan mengalami kerusakan bahkan kematian sel (Kleeman *et al.*, 2008).

Radikal bebas dari asap rokok yang dihirup akan mengurangi suplai oksigen sehingga terjadi keadaan hipoksia. Sel yang terserang akan berusaha meningkatkan asupan oksigen melalui kompensasi pembuluh darah atau disebut spasmus, hal ini akan mengakibatkan penyempitan pembuluh darah di berbagai organ salah satunya di ginjal. Penyempitan pembuluh darah di ginjal akan mengakibatkan ginjal mengalami kerusakan karena glomerulus tidak dapat menyaring bahan-bahan toksik yang terkandung di dalam asap rokok, sehingga dapat merusak sel endotel glomerulus. Kerusakan ginjal juga terjadi pada tubulus karena pada sel epitel tubulus terjadi kontak langsung dengan bahan yang direabsorpsi sehingga sel epitel tubulus ginjal mengalami kerusakan atau nekrosis pada inti sel (Kumar, 2010).

Penelitian yang dilakukan oleh *American Physiological Society* menemukan untuk pertama kalinya bahwa sel-sel mesangial atau sel-sel yang berada di dalam pembuluh darah ginjal ternyata dilengkapi dengan reseptor

nikotin (nAChRs) $\alpha 4$, $\alpha 5$, $\alpha 7$, $\beta 2$, $\beta 3$, $\beta 4$, dan $\beta 5$ yaitu sel yang berinteraksi dengan nikotin dalam tembakau dan dapat berperan dalam penyakit ginjal (Yayasan Ginjal Diatrans Indonesia, 2012).

Penelitian yang dilakukan oleh Riady (2014) menunjukkan pemaparan asap rokok selama 14 hari mengakibatkan peningkatan F2 isoprostan pada urin mencit. Peningkatan kadar F2 isoprostan digunakan sebagai biomarker stress oksidatif dan peroksidatif lipid yang dapat mengganggu fungsi normal seluler ginjal.

Ekstrak etanol kulit manggis terdapat senyawa xanthone yang mempunyai beberapa mekanisme dalam menangkap radikal bebas diantaranya yaitu radikal bebas hidroksil (OH⁻), superoxide (O₂⁻) dan penurunan kapasitas ion Fe⁺² melalui reaksi fenton, sehingga mampu mengurangi atau menghilangkan oksidan yang dihasilkan (Kosem *et al.*, 2007). Senyawa xanthone juga merangsang regenerasi sel tubuh yang rusak dengan cepat. Xanthone mampu mengikat ROS yang merusak sel di dalam tubuh sehingga kerusakan sel dapat dihambat (Miryanti dkk., 2011).

1.4 Tujuan Penelitian

Tujuan penelitian ini adalah untuk membuktikan pengaruh pemberian ekstrak kulit manggis (*Garcinia mangostana* Linn.) terhadap nekrosis glomerulus dan tubulus ginjal mencit jantan (*Mus musculus*) yang dipapar asap rokok.

1.5 Manfaat Penelitian

1) Manfaat Teoritis :

Memberi informasi lebih lanjut mengenai manfaat ekstrak kulit manggis (*Garcinia mangostana Linn.*) sebagai antioksidan yang dapat menghambat produksi ROS yang disebabkan oleh asap rokok

2) Manfaat Praktis :

Penelitian ini diharapkan dapat memberi informasi ilmiah mengenai pengaruh pemberian ekstrak kulit manggis (*Garcinia mangostana Linn.*) terhadap nekrosis glomerulus dan tubulus ginjal mencit jantan (*Mus musculus*) yang dipapar asap rokok.

1.6 Hipotesis

Berdasarkan permasalahan dan landasan teori yang dikemukakan, maka dapat diajukan suatu hipotesis yaitu pemberian ekstrak kulit manggis (*Garcinia mangostana Linn.*) dapat menurunkan jumlah nekrosis glomerulus dan tubulus ginjal mencit jantan (*Mus musculus*) yang dipapar asap rokok.

BAB 2 TINJAUAN PUSTAKA

2.1 Rokok

Rokok dapat memberi dampak negatif terhadap tubuh dan lingkungan sekitar, hal tersebut karena berbagai kandungan zat toksiknya. Zat kimia rokok terdiri dari 85% komponen gas dan 15 % partikel (Fowles dan Bates, 2000). Rokok mengandung 4000 zat kimia beracun yang sangat berbahaya bagi tubuh dan kesehatan adalah arsen, karbonmonoksida, amonia, formalin, kadmium, aseton, urea, dan bahan beracun lainnya (Riady, 2014).

The Third National Health and Nutrition Examination Survey (NHANES) dan studi lainnya melaporkan bahwa perokok mempunyai kadar vit C, α -karoten, β -karoten, β -Cryptoxanthin, melatonin, α -tokoferol, dan lutein/zeaxanthin lebih rendah secara signifikan (Dinasya, 2011). *Reactive Oxygen Spesies* di dalam rokok akan mengurangi pertahanan antioksidan endogen, sehingga terjadi peningkatan radikal bebas yang akan bereaksi dengan protein, lemak, asam nukleat seluler sehingga terjadi kerusakan lokal dan disfungsi organ tertentu.

2.2. Asap Rokok

Asap rokok mengandung bahan oksidan dalam jumlah yang sangat besar. Oksidan tersebut antara lain aldehyde, epoxide, peroxide, dan radikal bebas lain . Bahan lain seperti nitrit oksida, radikal peroksil, dan radikal yang mengandung karbon ada dalam fase gas. Kandungan asap rokok sangat toksik dan aditif yaitu

zat yang mempengaruhi tubuh pengguna menimbulkan efek ketagihan. Zat tersebut adalah nikotin, dan golongan racun seperti nitrosamine, tar, formaldehid, karbonmonoksida, ammonia, logam seperti cadmium, *dichlorodiphenyltrichloroethane* (DDT), poloniumradioaktif, hidrogen sianida, dan *polycyclicaromatic hydrocarbons* (PAHs) (Kleeman *et al.*, 2008).

Polutan yang disebabkan oleh asap rokok dapat menimbulkan *Reactive Oxygen Spesies* (ROS) dan stres oksidatif melalui mekanisme pengrusakan makromolekul seperti protein, asam nukleat dan lipid. Radikal bebas menimbulkan reaksi rantai misalnya peroksidasi lipid, dari membran sel, mengubah fungsi mitokondria, menurunkan enzim NADPH-oksidasase serta mengaktifkan sel-sel inflamasi yang akan meningkatkan radikal bebas di dalam tubuh (Riady, 2014).

2.3 Pengaruh Asap Rokok Terhadap Kerusakan Ginjal

Bahan aditif yang terkandung didalam asap rokok dapat meningkatkan radikal bebas dalam tubuh. Asap rokok merupakan salah satu sumber senyawa toksik yang secara tidak langsung dapat menginduksi lesi patologis ginjal (Sarwendah, 2014). Perokok berat yang menghabiskan lebih dari satu pak sehari akan menimbulkan resiko dua kali lebih besar terjadi penyakit ginjal kronis (Hidayati dkk., 2008).

Penyakit ginjal kronis adalah suatu keadaan dimana terjadi penurunan fungsi ginjal karena ada kerusakan dari parenkim ginjal yang bersifat kronis dan irreversibel atau penurunan *glomerular filtrate rate* (GFR) selama 3 bulan atau

lebih (Musa, 2012). Merokok merupakan faktor yang diduga berhubungan dengan peningkatan kejadian penyakit ginjal kronis. Berdasarkan penelitian yang dilakukan oleh Hidayati, dkk (2008) perokok pasif memiliki peluang 3 kali lebih tinggi untuk mengalami *chronic kidney disease* (CKD) dibandingkan dengan tidak perokok sama sekali.

Merokok cenderung memiliki albuminuria dibanding yang tidak merokok. Albuminuria adalah suatu protein yang terdapat dalam urin dimana glomerulus tidak dapat memfiltrasi dengan baik sehingga terjadi penurunan *glomerular filtrate rate* (GFR) yang dapat mengakibatkan nekrosis glomerulus. Mekanisme terjadinya albuminuria karena senyawa ROS didalam asap rokok mengakibatkan disfungsi endotel karena *Nitric Oxide* (NO) yang ada di dalam endotel terkikis. Penurunana produksi NO akan diikuti dengan penurunan BH4 (tetrahydrobiopterin) yang akan membuat *uncoupling endothelial Nitric Oxide Synthase* (eNOS) (Lagonggan, 2014).

Proses *uncoupling endothelial Nitric Oxide Synthase* (eNOS) akan memicu kerusakan vaskular, akibatnya terjadi peningkatan tekanan intraglomerulus dan peningkatan permeabilitas membran basalis yang berujung pada albuminuria. Endothelium glomerular berperan penting dalam rejeksi glomerulus dan genesis albuminuria (Lagonggan, 2014). Gangguan albuminuria berlanjut menjadi penyakit ginjal kronis (PGK) (Patambo, 2014).

2.4 Buah Manggis

Garcinia mangostana L. merupakan nama latin tanaman manggis yaitu tanaman buah yang berasal dari hutan tropis di kawasan Asia Tenggara (Malaysia atau Indonesia). Berikut klasifikasi dari tanaman manggis:

Divisi	: Spermatophyta
Klas	: Angiospremae
Sub-klas	: Dicotyledonae
Ordo	: Thalamiflora
Famili	: Guttiferales
Genus	: Guttiferae
Spesies	: <i>Garcinia mangostana</i> (Bahri <i>et al.</i> , 2012)

Ekstrak kulit manggis biasanya hanya digunakan untuk suplemen diet, namun ekstrak kulit manggis telah diteliti berisi bahan bioaktif yang berpotensi memiliki efek terapeutik. Kandungan xanthone yang meliputi mangostin, mangostenol, mangostinon A, mangostenon B, trapezifolixanthone, tovophyllin B, alfa mangostin, beta mangostin, garcinon B, mangostanol, flavonoid epicatechin, dan gartanin. Senyawa tersebut sangat bermanfaat untuk kesehatan. Alfa mangostin dan vitamin B dipercaya dapat meningkatkan kerja antioksidan (Zhuohong *et al.*, 2014). Kelas polifenol yang terdapat didalam Xanthone memiliki kemampuan memberi atom hidrogen dengan cara memutus rantai pembentuk radikal bebas.



Gambar 2.1 Penampilan Buah Manggis (Akao *et al.*, 2008)

2.5 Antioksidan pada Kulit Buah Manggis

Proses oksidasi didalam tubuh melibatkan pengikatan oksigen, pelepasan hidrogen, atau pelepasan elektron. Antioksidan sebagai senyawa yang mampu menunda, memperlambat atau menghambat ROS. Kandungan xanthone banyak ditemukan di dalam kulit manggis yang mempunyai berbagai aktivitas biologi seperti antioksidan, anti bakteri, antijamur, anti tumor, anti agregasi platelet dan anti trombotik (Sato *et al.*, 2004; Akao *et al.*, 2008 dan Shan *et al.*, 2011).

Keefektivan antioksidan bergantung dari seberapa kuat daya oksidasinya dibanding dengan molekul yang lain. Semakin mudah teroksidasi maka semakin efektif antioksidan tersebut. Senyawa xanthone pada kulit manggis berperan besar sebagai antioksidan. Dari semua senyawa xanthone, *8- hidroksikudraxanton*, *gartanin*, *alpha mangostin*, *gamma mangostin* dan *smeathxanton* telah diidentifikasi sebagai senyawa yang paling berkhasiat A (Jung *et al.*, 2006).

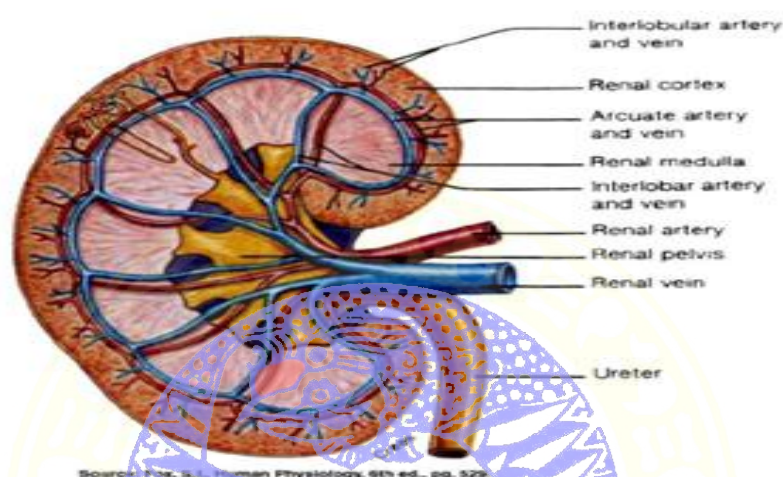
Selain Xanthone, vitamin B yang meliputi vitamin B₂ dan B₅ juga berperan penting sebagai antioksidan. Vitamin B merupakan nutrisi esensial yang berperan penting dalam metabolisme sel dan memiliki tingkat bioavailabilitas yang dapat meningkatkan kapasitas sebagai antioksidan (Zhuohong *et al.*, 2014).

2.6 Anatomi dan Fisiologi Ginjal

Ginjal adalah organ ekskresi, eliminasi, dan homeostatis plasma darah. Ginjal berbentuk seperti kacang yang terletak di rongga retroperitoneal bagian atas. Ginjal terletak di kedua sisi columna vertebralis tepatnya di vertebrae thorakalis ke -12 hingga vertebrae lumbalis ke 3, posisi ginjal kanan sedikit lebih rendah dibandingkan ginjal sebelah kiri karena tertekan kebawah oleh hati. Dibagian atas ginjal terdapat kelenjar adrenal (kelenjar suprarenal). Ukuran ginjal orang dewasa antara 12-13 cm, lebarnya ± 6 cm dan beratnya antara 120-150 gram. Fungsi ginjal adalah pengaturan keseimbangan air dan elektrolit, sekresi hasil buangan metabolik dan bahan kimia asing, pengaturan keseimbangan asam basa, pengaturan produk eritrosit, pengaturan tekanan arteri, sistem glukosa, dan pengaturan produksi 1,25-dihidroksi vitamin D-3 (Simatupang, 2014).

Nefron adalah kesatuan unit fungsional dari ginjal, tiap nefron terdiri dari glomerulus, kapsula Bowman, tubulus contortus proksimalis, loop henle, tubulus contortus distalis. Bagian luar ginjal disebut korteks dan bagian dalam disebut medulla, serta bagian paling dalam disebut pelvis. Dibagian medulla ada bentukan piramida sebagai saluran pengumpul (tubulus collectivus) yang membawa filtrat dari nefron korteks menuju pelvis. Permukaan medial ginjal yang cekung ada

bentukan Hilus. Hilus merupakan tempat keluar-masuknya vasa renalis, dan tempat keluarnya pelvis renalis. Ginjal Mempunyai pembungkus dari dalam ke luar yaitu capsula renalis, perirenal fat dan paling luar adalah fascia renalis (Maulana, 2010).



Gambar 2.2 Makroskopis Ginjal (Focosi, 2009)

Produk akhir ginjal adalah asam urat, kreatinin, dan nitrogen. Pembentukan urin dimulai dengan proses filtrasi plasma pada glomerulus. Sekitar 25 % aliran darah ginjal (RBF: *renal blood flow*) dari curah jantung atau sekitar 1.200 ml/menit. Sekitar seperlima dari plasma atau 125 ml/menit dialirkan melalui glomerulus ke kapsula Bowman. Ini dikenal dengan istilah laju filtrasi glomerulus atau *glomerular filtration rate* (GFR). Proses laju filtrasi glomerulus tidak membutuhkan energi metabolik. Tekanan filtrasi glomerulus berasal dari perbedaan tekanan antara kapiler glomerulus dan kapsula Bowman.

Zat-zat yang difiltrasi ginjal dibagi menjadi 3 yaitu elektrolit, non elektrolit dan air. Elektrolit yang paling penting adalah natrium, kalium, kalsium, magnesium, bikarbonat, klorida dan fosfat. Sedangkan non elektrolit yang penting

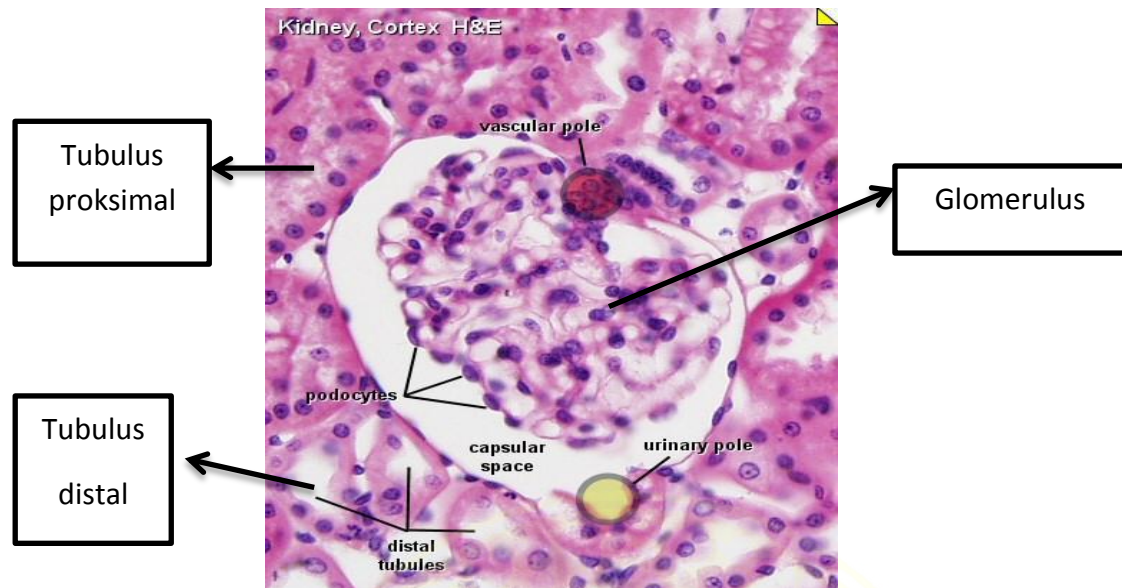
adalah glukosa, asam amino dan metabolit protein seperti urea, asam urat dan kreatinin. Selanjutnya proses pembentukan kemih dengan mereabsorpsi zat-zat yang sudah difiltrasi melalui pori-pori kecil yang ada di tubulus, dan zat-zat tersebut kembali ke dalam kapiler peritubular yang mengelilingi tubulus. Beberapa zat disekresikan juga dari pembuluh darah peritubular ke dalam tubulus (Simatupang, 2014).

2.7 Histologi Ginjal

Glomerulus merupakan gelungan kapiler yang terdiri dari arteriole afferen dan arteriole efferen. Tempat masuknya arteriole afferen dan keluarnya arteriole efferen disebut daerah *vascular pole* (Maulana, 2014).

Tubulus contortus proksimalis merupakan saluran berkelok dimulai dari corpuscle renalis yang disebut *urinary pole*, panjang, dan lebar. Selnya berbentuk kubis dan memiliki mikrovili yang disebut *brush border*. Batas sel tidak jelas, sitoplasma asidofilik, inti selnya besar dan jumlahnya sedikit (Junqueira *et al.*, 2005; Guyton dan Hall, 2007).

Tubulus contortus distalis merupakan lanjutan dari henle tebal ascending menuju korteks. Tubulus contortus distalis (TC II) berbentuk saluran pendek yang berkelok, dilapisi selapis sel kubis tanpa *brush border*, jumlah inti lebih banyak dari tubulus contortus proksimalis (TC I), sitoplasma lebih pucat dari tubulus contortus proksimalis (TC I), sel yang bersentuhan dengan *vascular pole* disebut Macula Densa (Junqueira *et al.*, 2005).



Gambar 2.2 Mikroskopis Ginjal (Slomianka, 2009).

2.8 Mencit (*Mus musculus*)

Mencit adalah hewan pengerat atau rodensia yang paling banyak digunakan sebagai hewan coba dalam penelitian. Sistem reproduksi, pernapasan, peredaran darah, ekskresi dan organ lainnya sudah menyerupai manusia (Ngatijan, 1991). Mencit tidak memiliki kelenjar keringat. Mencit dapat tumbuh dengan cepat pada waktu masih muda, saat mendekati dewasa kecepatan pertumbuhannya berkurang dan akan terhenti

Mencit yang dipelihara sendiri makannya akan lebih sedikit dibanding yang dipelihara bersama-sama menjadi satu di dalam kandang, karena kandang memiliki sifat kanibal. Temperature untuk pemeliharaan mencit berkisar antara 20-25°C dan kelembapan ruangan sekitar 45-50%.

Tabel 2.1 Data Biologi Mencit (*Mus musculus*) (Smith dan Mangkoewidjojo,1988).

- Umur dewasa	35 hari
- siklus kelamin	poliestrus
- Bobot badan dewasa	
- Jantan	25-40 g
- Betina	20-40 g
- Suhu rektal	37,4°C
- Tekanan darah	130-160 sistol; 102-110 diastol
- Volume darah	75-80 ml/kg
-Jumlah sel darah merah (Erytrocyt)	7,7-12,5.10 ⁶ /mm ³
-Jumlah sel darah putih	6,0-12,6.10 ³ /mm ³
- Kadar haemoglobin(Hb)	13,4 g/dl
- Pack Cell Volume (PCV)	41-48 %



BAB 3 METODE PENELITIAN

3.1 Lokasi dan Waktu Penelitian

Penelitian akan dilaksanakan pada bulan Juni sampai Agustus 2015 di dua lokasi yaitu, Departemen Anatomi Veteriner dan Departemen Patologi Veteriner Fakultas Kedokteran Hewan Universitas Airlangga.

3.2 Bahan dan Materi Penelitian

3.2.1 Hewan Percobaan

Hewan yang digunakan dalam penelitian ini adalah mencit (*Mus musculus*), dewasa, jenis kelamin jantan, sehat dan aktif, umur \pm 8-12 minggu, mempunyai berat badan berkisar \pm 25 g, belum pernah digunakan untuk penelitian dan diperoleh dari Pusat Veterinaria Farma Surabaya.

3.2.2 Sampel Penelitian

Subjek yang digunakan pada penelitian ini adalah mencit jantan (*Mus musculus*) yang berumur \pm 8-12 minggu dengan berat badan berkisar \pm 25g. Besar sampel tiap kelompok dihitung dengan rumus Federer (1991), (n) adalah jumlah subjek untuk tiap perlakuan dan (t) adalah jumlah perlakuan.

$$(n-1) (t-1) \geq 15$$

$$(n-1) (6-1) \geq 15$$

$$5n \geq 20$$

$$n \geq 4$$

Berdasarkan perhitungan di atas, bahwa jumlah subjek yang akan dipakai dalam penelitian adalah 4 ekor mencit jantan untuk tiap kelompoknya. Secara keseluruhan membutuhkan subjek sebanyak 24 ekor mencit jantan.

3.2.3 Bahan Penelitian

Bahan yang digunakan pada penelitian ini antara lain : rokok kretek panjang 120 mm dengan diameter 10 mm, alkohol 70 %, NaCl 0.9%, formalin 10%. Bahan yang digunakan untuk membuat ekstrak kulit buah manggis antara lain : serbuk kulit manggis, etanol pro analisis 96 %, suspensator CMCNa 1%, aquadest steril.

3.2.4 Alat Penelitian

Alat yang digunakan dalam penelitian ini antara lain boks papar asap rokok berukuran 40 x 25 x 20 cm dan dibuatkan dua lubang, satu lubang untuk memasukkan rokok ke dalam kandang dan lubang satunya sebagai ventilasi. Untuk menjaga supaya asap rokok tetap stabil maka pada pangkal rokok dihubungkan selang aerotor yang sama dengan diameter rokok agar rokok tetap menyala (Riady, 2014), kandang mencit, gunting bedah, *scalpel*, pinset, sonde, *pipet*, pot organ, mikroskop.

Alat yang digunakan untuk pembuatan ekstrak kulit manggis antara lain oven, mesin penggiling, rangkaian ekstraktor batch, termostat, *waterbath*, evaporator vakum, neraca analitik, *moisture analyzer*, kertas saring, korek, kaki tiga, api bunsen.

3.3 Metode Penelitian dan Analisis Data

3.3.1 Pembuatan Sediaan Ekstrak Kulit Manggis

Tahap awal dengan pemilihan buah manggis yang berkualitas baik dan warna kulit ungu kehitaman. Tiga kilogram kulit buah manggis dicuci dan dipotong kecil-kecil. Kulit buah manggis kemudian dikeringkan dengan menggunakan oven bersuhu 50°C selama 48 jam hingga kadar air berkurang 8 -10%. Simplisia yang telah kering dihaluskan menjadi serbuk lalu diekstraksi menggunakan etanol pro analisis 96%. Selanjutnya ekstrak etanol cair yang didapat dikentalkan dengan *rotary evaporator* (BPOM, 2010). Kemudian setelah menjadi ekstrak dilakukan pembuatan suspensi ekstrak kulit manggis dengan menggunakan (*Carboxy Methyl Cellulose*) CMCNa 1% sebagai suspensator.

Cara membuat suspensi ekstrak kulit manggis tiap perlakuan yaitu pertama masing-masing ekstrak kulit manggis ditimbang sebanyak (P1=8,75 mg x 4 ekor = 35 mg), (P2 = 17,5 mg x 4 ekor = 70 mg), (P3= 35 mg x 4 ekor = 140 mg). Tiap ekor mencit mendapatkan 0,5 mL suspensi ekstrak kulit manggis. Kalibrasi botol 2 mL, masukkan 0,4 mL air panas (20 x berat CMCNa) dalam cawan, taburkan diatasnya CMCNa 20 mg, aduk sampai mengembang sampai terbentuk mucilago CMCNa. Masukkan ekstrak kulit manggis, gerus dalam mortir, masukkan mucilago CMCNa dalam mortir, gerus sampai homogen. Masukkan semua campuran ke dalam botol, tambahkan sisa aquades 1,6 mL, aduk sampai homogen. Lakukan cara yang sama selama 14 hari untuk membuat suspensi tiap dosis perlakuan.

3.3.2 Perlakuan Paparan Asap Rokok dan Ekstrak Kulit Manggis

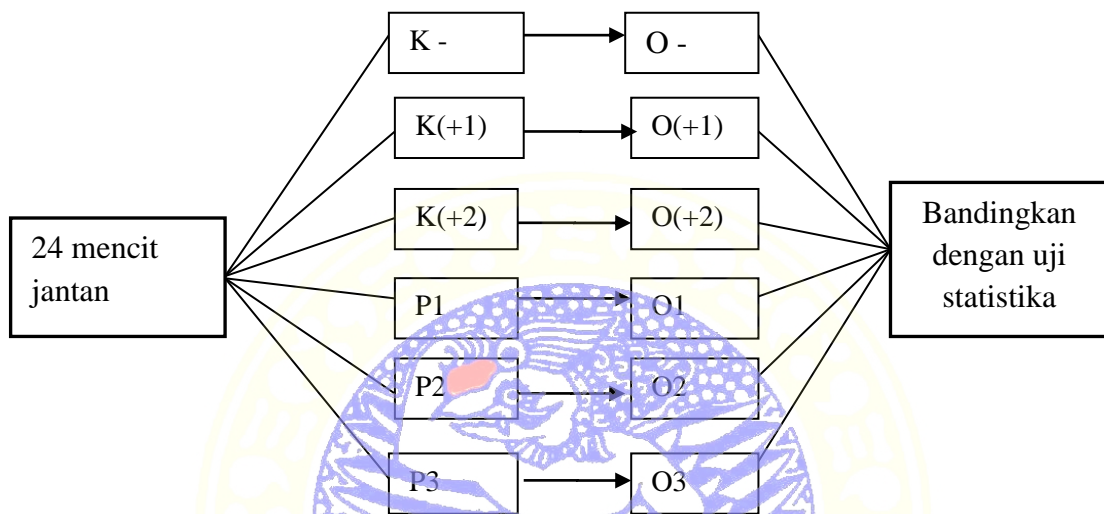
Perlakuan pada Kontrol negatif (K-) tidak dipapar asap rokok dan diberi pelarut obat 0,5 mL/ekor. Perlakuan Kontrol (+1) dipapar asap rokok dan diberi pelarut obat 0,5 mL/ekor. Kontrol (+2) dipapar asap rokok dan diberi vitamin E 0,2 mg/g bb. P1 dipapar asap rokok dan diberi ekstrak kulit manggis 8,75 mg/ekor. P2 dipapar asap rokok dan diberi ekstrak kulit manggis 17,5 mg/ekor. P3 dipapar asap rokok dan diberi ekstrak kulit manggis 35 mg/ekor. Pemberian pelarut obat, vitamin E dan ekstrak kulit manggis dilakukan satu jam sebelum pemaparan asap rokok dan diberikan per oral. Pemaparan asap rokok menggunakan satu batang rokok per ekor per hari. Semua perlakuan dilakukan selama 14 hari dan dilakukan euthanasia pada hari ke-15 (Riady, 2014).

3.4 Rancangan penelitian

Rancangan penelitian ini adalah rancangan acak lengkap (RAL) dengan asumsi semua perlakuan dikondisikan sama dari mulai pengambilan persiapan sampel sampai dengan pengerjaan serta kondisi laboratorium. Sampel mencit sebanyak 24 ekor dibagi dalam 6 kelompok secara acak, masing-masing kelompok 4 ekor.

Cara melakukan *random* atau acak dilakukan dengan pengundian. Pertama buat kertas undian yang berisi nomor 1 sampai 24, dan beri tanda nomor 1 sampai 24 pada tubuh mencit. Buat kertas undian untuk kelompok perlakuan nomor 1

sampai 6. Kertas undian yang berisi nomor 1 sampai 24 diacak, lalu ambil mencit sesuai nomor yang tertera pada kertas undian yang telah diambil. Lalu ambil kertas undian kelompok perlakuan untuk dimasukkan kedalam kelompok yang tertera pada kertas.



Gambar 3.1 Rancangan penelitian

Keterangan :

K - : kelompok kontrol negatif diberi pelarut obat 0,5 mL/ ekor selama 14 hari.

K (+1) : kelompok kontrol positif 1 diberi paparan asap rokok selama 14 hari dan diberikan pelarut obat 0,5 mL/ekor per oral satu jam sebelumnya.

K(+2) : kelompok kontrol positif 2 diberi paparan asap rokok selama 14 hari dan diberikan vitamin E 0,2 mg/g bb per oral satu jam sebelumnya.

P1 :kelompok perlakuan 1 diberi paparan asap rokok 14 hari dan diberikan ekstrak kulit manggis 8,75 mg/ekor per oral satu jam sebelumnya.

P2 :kelompok perlakuan 2 diberi paparan asap rokok 14 hari dan diberikan ekstrak kulit manggis 17,5 mg/ekor per oral satu jam sebelumnya.

- P3 : kelompok perlakuan 3 diberi paparan asap rokok 14 hari dan diberikan ekstrak kulit manggis 35 mg/ekor per oral satu jam sebelumnya.
- O - : observasi kelompok kontrol negatif pada hari ke-15 setelah perlakuan.
- O (+1) : observasi kelompok kontrol positif 1 pada hari ke-15 setelah perlakuan.
- O (+2) : observasi kelompok kontrol positif 2 pada hari ke-15 setelah perlakuan.
- O1 : observasi kelompok perlakuan 1 pada hari ke-15 setelah perlakuan.
- O2 : observasi kelompok perlakuan 2 pada hari ke-15 setelah perlakuan.
- O3 : observasi kelompok perlakuan 3 pada hari ke-15 setelah perlakuan.

3.5 Variabel penelitian

1. Variabel bebas

Pemberian ekstrak kulit manggis, pemberian vitamin E dan paparan asap rokok.

2. Variabel terikat

Nekrosis glomerulus dan tubulus ginjal mencit.

3. Variabel terkendali

Galur mencit, umur dan berat badan mencit, jenis kelamin, pakan dan minum, kandang mencit, suhu dan kelembapan ruangan.

3.6 Definisi Operasional Variabel

A. Pemberian ekstrak kulit manggis

Pemberian ekstrak kulit manggis adalah pemberian ekstrak kulit manggis dengan perbedaan dosis tiap perlakuan yaitu P1= 8,75 mg/ekor, P2= 17,5 mg/ekor, P3= 35 mg/ekor yang diberikan sebanyak 0,5 mL/ekor per oral selama 14 hari dan diberikan satu jam sebelum pemaparan asap rokok.

B. Pemberian vitamin E

Pemberian vitamin E pada perlakuan K(+2) dosis 0,2 mg/g bb diberikan 0,5 mL/ ekor per oral satu kali sehari selama 14 hari dan diberikan satu jam sebelum pemaparan asap rokok.

C. Pemberian pelarut obat

Pemberian pelarut obat pada perlakuan (K-) dan (K+1) menggunakan suspensor CMCNa yang diberikan 0,5 mL/ekor satu kali sehari selama 14 hari, namun pada (K+1) diberikan satu jam sebelum pemaparan asap rokok.

D. Paparan asap rokok

Pemaparan asap rokok dilakukan di dalam boks papir berukuran 40 x 25 x 20 cm dan dibuatkan dua lubang, satu lubang untuk memasukkan rokok ke dalam kandang dan lubang satunya sebagai ventilasi. Pada pangkal rokok dihubungkan selang aerotor yang sama dengan diameter rokok agar rokok tetap menyala. Tiap pemaparan menggunakan satu batang rokok kretek per ekor per hari, dan dilakukan selama 14 hari.

E. Nekrosis glomerulus dan tubulus ginjal

- Nekrosis glomerulus ditandai dengan atrofi glomerulus dengan mengecilnya glomerulus dalam kapsula Bowmen .
- Nekrosis tubulus ditandai dengan inti sel mengalami piknotis (inti kecil, padat), kariorheksis (inti pecah menjadi beberapa gumpalan), kariolisis (inti pucat, larut).

3.7 Prosedur Pengambilan Data

3.7.1 Pembuatan Preparat Histopatologi

Hari ke-15 semua mencit dilakukan euthanasia dengan cara *neck dislocation*. Selanjutnya dilakukan pembedahan untuk diambil sampel ginjal bagian kiri, kemudian dibersihkan dengan NaCl 0,9% dan difiksasi dengan larutan formalin buffer 10% kedalam pot organ, kemudian dibuat preparat histopatologi ginjal pewarnaan HE dengan proses *dehidration, clearing, infiltrasi, embedding, sectioning dan staining*.

Pertama, sampel jaringan didehidrasi didalam alkohol bertingkat (70%,80%,90%,95%, dan alkohol absolut), xylol I, xylol II, serta parafin I dan parafin II dengan menggunakan alat *automatic tissue processor* selama 2 jam. Selanjutnya, *clearing* menggunakan xylol, selanjutnya dilakukan *embedding* atau pembuatan blok parafin. Kemudian dilakukan *sectioning* yaitu pemotongan ginjal kiri menggunakan mikrotom dengan ukuran 5 μ m dalam air hangat (40-45°C). Blok parafin yang telah dipotong diletakkan di

gelas objek dan disimpan inkubator 37°C selama 24 jam hingga jaringan melekat sempurna.

Deparaffinisasi dalam larutan xylol I dan xylol II. Kemudian dehidrasi secara bertahap ke dalam larutan alkohol absolut (2 menit), alkohol 95% (1 menit) dan alkohol 80% (1 menit). Sediaan kemudian dicuci dengan air mengalir dan dikeringkan. Proses pewarnaan dimulai dengan perendaman sediaan dalam pewarna Hematoksin (8 menit), lalu dicuci dengan air mengalir selama 10 menit. Sediaan dicelupkan kedalam larutan Lithium Karbonat (10-15 menit) lalu direndam dalam air selama 2 menit. Kemudian sediaan dicelupkan kedalam pewarna Eosin (2-3 menit) dan dicuci kembali dengan air (30-60 detik) untuk menghilangkan kelebihan zat warna. Selanjutnya dilakukan rehidrasi dengan larutan alkohol 95% sebanyak 10 celupan, alkohol I sebanyak 10 celupan, alkohol absolut II (2 menit), xylol I (1 menit), xylol II (2 menit). Kemudian sediaan dikeringkan dengan ditutup *cover glass* menggunakan bahan perekat *permount* (Rahmi, 2009).

3.7.2 Pemeriksaan Preparat Histopatologi

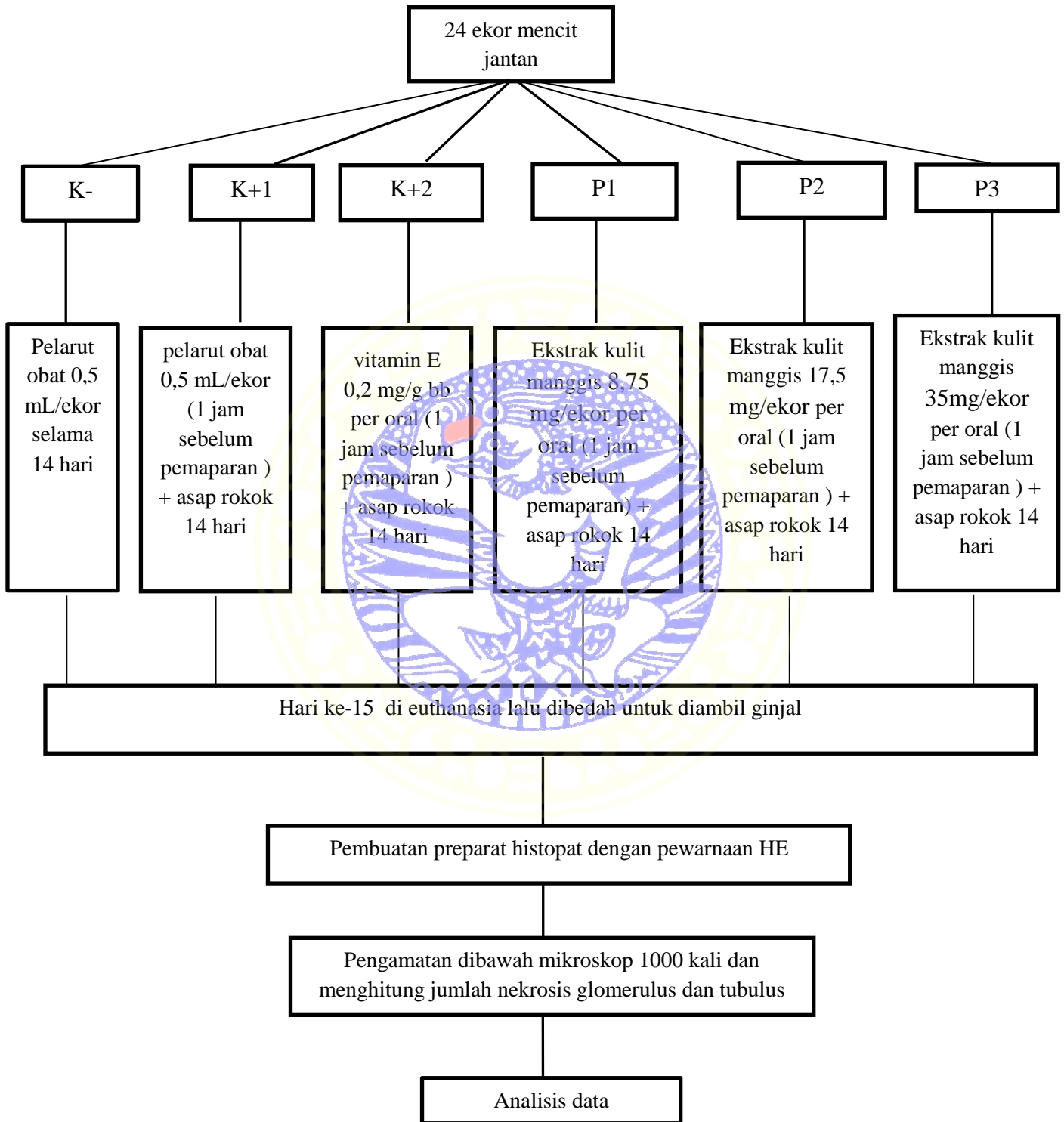
Pemeriksaan preparat histopatologi glomerulus dan tubulus ginjal menggunakan mikroskop dengan pembesaran 1000 kali. Pengamatan pada 5 lapang pandang dimulai dari kiri ke kanan, kemudian kebawah dimulai dari kiri lagi lalu ke kanan (Hapsari, 2008). Kemudian menghitung jumlah sel yang nekrosis lalu dirata-rata (Muliartha dkk., 2009)

3.8 Analisis Data

Analisis data menggunakan uji statistika dengan menggunakan *Analysis of Variance* (ANOVA) dengan menggunakan program *Statistical Product and Service Solutions* (SPSS). Apabila terdapat perbedaan yang nyata antara kelompok perlakuan maka dilanjutkan dengan uji Beda Nyata Jujur (BNJ) dengan tingkat kepercayaan $p= 0,05$ (Kusriningrum, 2012).



3.9 Diagram Alir Penelitian



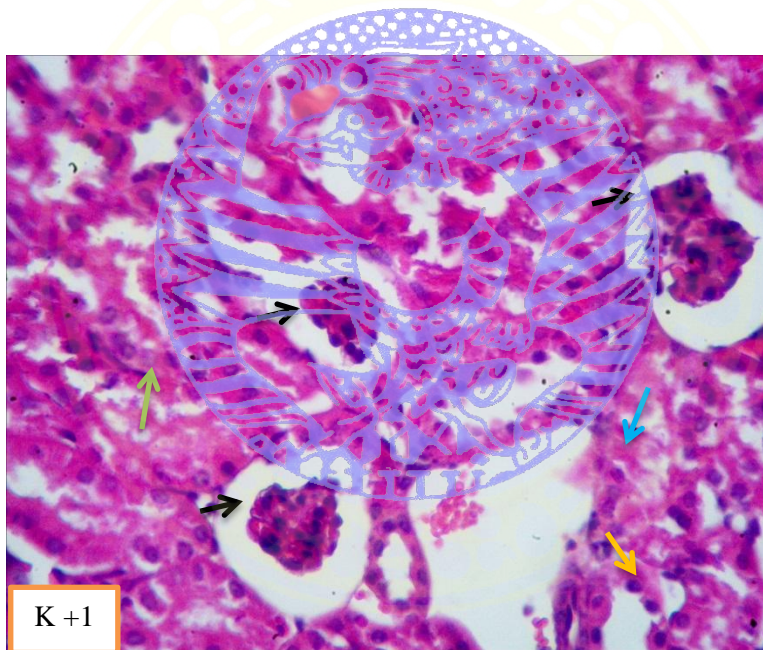
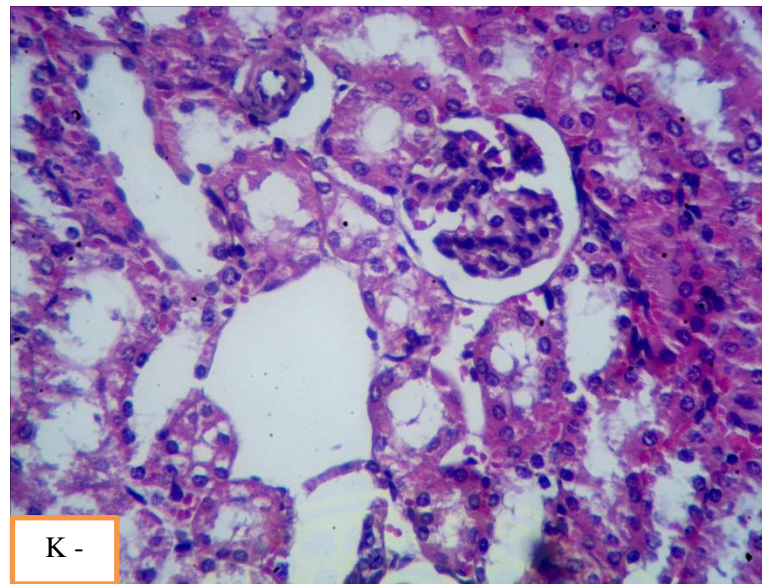
Gambar 3.2 Diagram Alir

BAB 4 HASIL PENELITIAN

Pengamatan nekrosis glomerulus dan tubulus ginjal mencit jantan secara mikroskopis menggunakan preparat histopatologi dengan pewarnaan HE. Pengamatan pada lima lapang pandang dimulai dari kiri ke kanan, kemudian kebawah dimulai dari kiri lagi lalu ke kanan (Hapsari, 2008) menggunakan mikroskop perbesaran 1000 kali, kemudian menjumlahkan sel yang nekrosis lalu dirata-rata (Muliarta dkk., 2009).

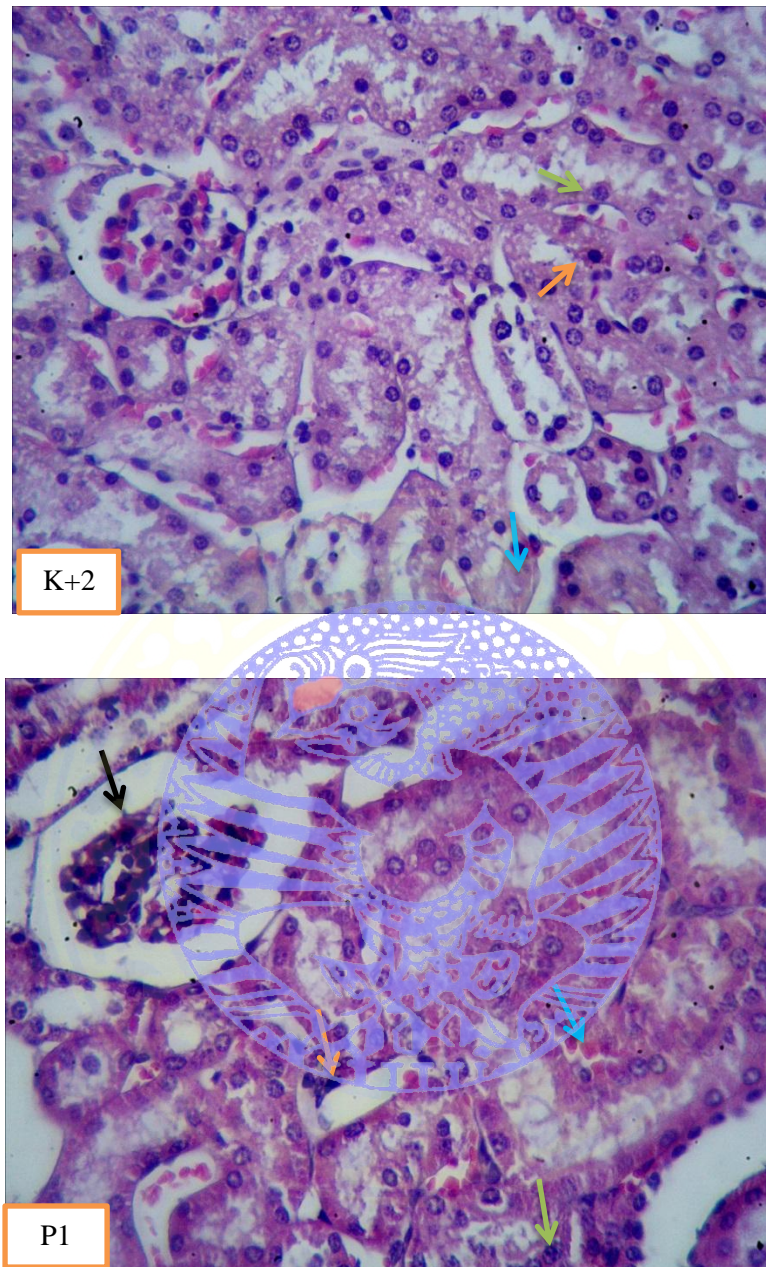
Hasil pengamatan yang didapatkan dari tiap perlakuan pemaparan asap rokok dan pemberian ekstrak kulit manggis dosis 8,75 mg/ekor, 17,5 mg/ekor dan 35 mg/ekor dibandingkan dengan pemberian vitamin E 0,2 mg/g bb, kemudian diolah dengan program *Statistical Product and Service Solutions* (SPSS) menggunakan *Analisis of Variance* (ANOVA). Dari uji tersebut di dapatkan hasil yang berbeda nyata antar kelompok perlakuan maka dilanjutkan dengan uji Beda Nyata Jujur (BNJ) dengan tingkat kepercayaan $p = 0,05$.

Gambaran mikroskopis nekrosis glomerulus pada sediaan preparat ditandai dengan atrofi dengan mengecilnya glomerulus di dalam kapsula Bowmen, sedangkan nekrosis tubulus ginjal ditandai dengan inti sel piknotis, kariorheksis, dan kariolisis.



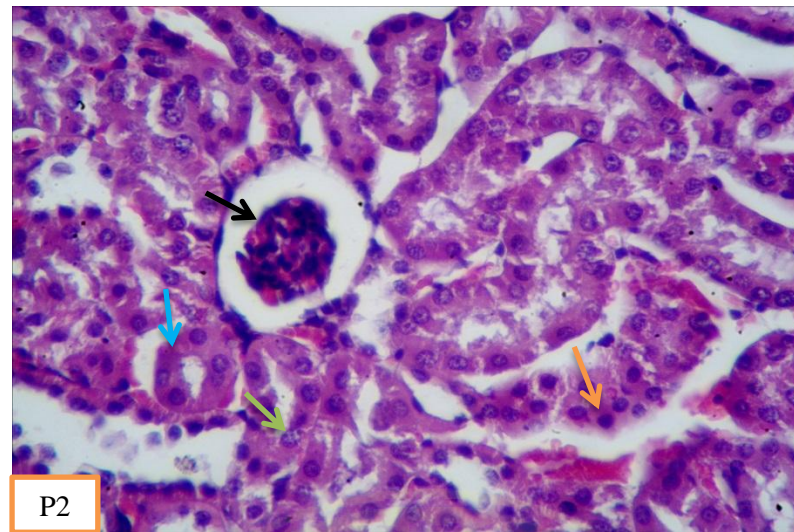
Gambar 4.1 Histopatologi glomerulus dan tubulus ginjal mencit (K-) pelarut obat 0,5 ml/ekor tanpa dipapar asap rokok; (k+1) pelarut obat 0,5 ml/ekor + paparan asap rokok.

- Keterangan :
- atrofi glomerulus.
 - inti sel tubulus piknotis.
 - inti sel tubulus kariorheksis.
 - inti sel tubulus kariolisis.



Gambar 4.2 Histopatologi glomerulus dan tubulus ginjal mencit (K+2) dipapar asap rokok + vitamin E 0,2 mg/g bb; (P1) dipapar asap rokok + ekstrak kulit manggis 8,75 mg/ekor.

- Keterangan :
- atrofi glomerulus.
 - inti sel tubulus piknotis.
 - inti sel tubulus karioheksis.
 - inti sel tubulus kariolisis.



Gambar 4.3 Histopatologis glomerulus dan tubulus ginjal mencit (P2) dipapar asap rokok + ekstrak kulit manggis 17,5 mg/ekor ; (P3) dipapar asap rokok + ekstrak kulit manggis 35 mg/ekor.

- Keterangan :
- atrofi glomerulus.
 - inti sel tubulus piknotis.
 - inti sel tubulus kariorheksis.
 - inti sel tubulus kariolisis.

Gambar 4.1, 4.2, dan 4.3 merupakan hasil pengamatan nekrosis glomerulus dan tubulus ginjal mencit dengan mikroskop perbesaran 1000 kali. Nekrosis glomerulus ditandai dengan atrofi glomerulus, sedangkan nekrosis tubulus ditandai dengan inti sel piknotis, kariorheksis, dan kariolisis.

4.1 Jumlah Nekrosis Glomerulus Ginjal Mencit

Tabel 4.1 Rata- Rata Hasil Perhitungan Jumlah Glomerulus yang Nekrosis.

Perlakuan	Ulangan				Total	Rata-rata
	I	II	III	IV		
K-	0	0	0	0	0	0
K+1	0,4	0,8	0,6	0,6	2,4	0,6
K+2	0,4	0,2	0,2	0,4	1,2	0,3
P1	0,6	0,4	0,4	0,8	2,2	0,55
P2	0,8	0,4	0,2	0,2	1,6	0,4
P3	0,4	0	0	0,2	0,6	0,15

Tabel 4.2 Hasil ANOVA pengaruh pemberian ekstrak kulit manggis (*Garcinia mangosata L*) terhadap nekrosis glomerulus ginjal mencit jantan (*Mus musculus*) yang dipapar asap rokok.

SK	Db	JK	KT	F hitung	F 5%
Perlakuan	5	107,333	21,467	6,662	2,77
Galat	18	58,000	3,222		
Total	23	165,333			

Dari tabel 4.2 dapat diketahui bahwa $F_{hitung} > F_{\alpha 5\%}$. Dengan demikian hipotesis nol (H_0) ditolak dan H_1 diterima. Jadi pemberian ekstrak kulit manggis dapat berpengaruh terhadap nekrosis glomerulus mencit jantan yang dipapar asap rokok. Dilanjutkan dengan uji BNJ 5 % untuk mengetahui ada atau tidaknya perbedaan tiap perlakuan dengan melihat tabel 4.3.

Tabel 4.3 Hasil Uji BNJ 5% pengaruh pemberian ekstrak kulit manggis (*Garcinia mangosata L*) terhadap nekrosis glomerulus ginjal mencit jantan (*Mus musculus*) yang dipapar asap rokok.

Perlakuan	Rata-rata	Notasi
K- (pelarut obat 0,5 ml/ ekor + tanpa dipapar asap rokok)	0	a
K+1 (pelarut obat 0,5 ml/ekor + dipapar asap rokok)	6	c
K+2 (vitamin E 0,2 mg/g bb + dipapar asap rokok)	3	abc
P1 (ekstrak kulit manggis 8,75 mg/ekor + dipapar asap rokok)	5,5	bc
P2 (ekstrak kulit manggis 17,5 mg/ekor + dipapar asap rokok)	4	abc
P3 (ekstrak kulit manggis 35 mg/ekor + dipapar asap rokok)	1,5	ab

Berdasarkan hasil uji BNJ 5% (tabel 4.3) menunjukkan bahwa terdapat perbedaan yang nyata terhadap penurunan jumlah nekrosis glomerulus ginjal mencit yang dipapar asap rokok dengan pemberian ekstrak kulit manggis dosis yang berbeda satu jam sebelumnya. Diantara semua perlakuan dosis yang paling baik menurunkan jumlah nekrosis glomerulus adalah dosis 35 mg /ekor (P3).

4.2 Jumlah Nekrosis Tubulus Ginjal Mencit

Tabel. 4.4 Rata-Rata Hasil Perhitungan Jumlah Tubulus yang Nekrosis

Perlakuan	Ulangan				Total	Rata-rata
	I	II	III	IV		
K-	0	0	0	0	0	0
K+1	58,8	50	61,8	51,2	221,8	55,45
K+2	46,2	45,6	39,4	48	179,2	44,8
P1	39,8	38,6	49,8	36,6	164,8	41,2
P2	49,8	39,6	33,3	52,4	175,1	43,77
P3	51,8	38	63	57	209,8	52,45

Tabel 4.5 Hasil ANOVA pengaruh pemberian ekstrak kulit manggis (*Garcinia mangosata L*) terhadap nekrosis tubulus ginjal mencit jantan (*Mus musculus*) yang dipapar asap rokok.

SK	Db	JK	KT	F hitung	F 5%
Perlakuan	5	203132,708	40626,542	35,399	2,77
Galat	18	20658,250	1147,681		
Total	23	223790,958			

Dari tabel 4.5 dapat diketahui bahwa $F_{hitung} > F_{\alpha 5\%}$. Dengan demikian hipotesis nol (H_0) ditolak dan H_1 diterima. Jadi pemberian ekstrak kulit manggis dapat berpengaruh terhadap nekrosis tubulus ginjal mencit jantan yang dipapar asap rokok. Sehingga dilanjutkan dengan uji BNTJ 5 % untuk mengetahui ada atau tidaknya perbedaan tiap perlakuan dengan melihat tabel 4.6.

Tabel 4.6 Hasil Uji BNTJ 5% pengaruh pemberian ekstrak kulit manggis (*Garcinia mangosata L*) terhadap nekrosis tubulus ginjal mencit jantan (*Mus musculus*) yang dipapar asap rokok.

Perlakuan	Rata-rata	Notasi
K- (pelarut obat 0,25 ml/ ekor + tanpa dipapar asap rokok)	0	a
K+1 (pelarut obat 0,25 ml/ekor + dipapar asap rokok)	277,25	b
K+2 (vitamin E 0,2 mg/g bb + dipapar asap rokok)	224	b
P1 (ekstrak kulit manggis 8,75 mg/ekor + dipapar asap rokok)	206	b
P2 (ekstrak kulit manggis 17,5 mg/ekor + dipapar asap rokok)	218,75	b
P3 (ekstrak kulit manggis 35 mg/ekor + dipapar asap rokok)	262,25	b

Berdasarkan hasil uji BNTJ 5% (tabel 4.6) menunjukkan bahwa tidak ada perbedaan yang nyata terhadap penurunan jumlah nekrosis tubulus ginjal mencit jantan yang dipapar asap rokok dengan pemberian ekstrak kulit manggis dosis yang berbeda satu jam sebelumnya.

BAB 5 PEMBAHASAN

Data yang didapatkan dari perhitungan jumlah nekrosis glomerulus dan tubulus ginjal yang diberi ekstrak kulit manggis dengan dosis yang berbeda dan dipapar asap rokok adalah hasilnya terdapat perbedaan tiap kelompok perlakuan. Untuk mengetahui adanya perbedaan yang signifikan maka dilakukan analisis statistik dengan uji ANOVA. Dari hasil ANOVA didapatkan $F_{hitung} > F_{\alpha 5\%}$, dengan demikian hipotesis nol (H_0) ditolak dan H_1 diterima. Jadi pemberian ekstrak kulit manggis dapat berpengaruh terhadap nekrosis glomerulus dan tubulus ginjal mencit jantan yang dipapar asap rokok.

Pada penelitian ini kelompok kontrol positif 1 ($K+1$) yang hanya dipapar asap rokok mengalami nekrosis yang paling berat karena dipapar asap rokok saja tanpa diberi ekstrak kulit manggis. Gambaran histopat glomerulus yang nekrosis yaitu adanya atrofi dengan ditandai mengecilnya glomerulus di dalam kapsula Bowman, sedangkan nekrosis tubulus ginjal ditandai dengan inti sel piknotis yaitu pengerutan inti yang terjadi akibat homogenisasi sitoplasma dan peningkatan eosinofil. Kemudian terjadi kariorheksis yaitu keadaan inti yang terfragmentasi (terbagi atas fragmen-fragmen), dan selanjutnya kariolisis yaitu pemudaran kromatin basofil akibat aktivitas DNase.

Asap rokok berpotensi meningkatkan radikal bebas berupa *Reactive Oxygen Species* (ROS) di dalam tubuh seperti Superoksida (O_2^-), radikal Hidroksil (OH) dan radikal Peroksil. Radikal bebas dalam jumlah yang berlebih akan

menyebabkan stress oksidatif. Kondisi stress oksidatif yang berlangsung lama akan menyebabkan kerusakan sel (nekrosis). Kerusakan sel menyebabkan perubahan struktur biologis dari membran, serta menonaktifkan ikatan membran dengan reseptor atau enzim yang dapat mengganggu fungsi normal sel (Muliarta dkk., 2009).

Radikal bebas merusak sel dengan cara merusak membran sel terlebih dahulu dengan cara: radikal bebas berikatan secara kovalen dengan enzim atau reseptor di membran sel sehingga mengubah aktivitas komponen membran sel; radikal bebas secara kovalen dengan komponen membran sel sehingga struktur membran dan merubah fungsi membran; radikal bebas mengganggu sistem transport membrane sel melalui ikatan kovalen, mengoksidasi kelompok *thiol* (mengubah asam lemak *polyunsaturated*); radikal bebas menginisiasi peroksidasi lipid secara langsung terhadap asam lemak *polyunsaturated* dinding sel (Slater, 1984 ; Powers and Jackson, 2008). Mekanisme kerusakan sel akibat radikal bebas yang paling awal diketahui yaitu peroksidasi lipid. Peroksidasi lipid paling banyak terdapat di membran sel. Pengukuran tingkat peroksidasi lipid diukur dengan mengukur produk akhirnya yaitu MDA (Murray *et al.*, 2003).

Proses terjadinya nekrosis pada glomerulus dan tubulus ginjal yang dipapar asap rokok yaitu disebabkan karena kandungan nikotin di dalam asap rokok dapat melakukan proses *injury*. Proses *injury* di ginjal karena sel-sel mesangial atau sel-sel yang berada di dalam pembuluh darah ginjal dilengkapi dengan Nicotinic Acetylcholine Receptor (nAChRs) $\alpha 4$, $\alpha 5$, $\alpha 7$, $\beta 2$, $\beta 3$, $\beta 4$, dan $\beta 5$ yaitu sel yang berinteraksi dengan nikotin (Yayasan Ginjal Diatrans Indonesia,

2012). Sel tubulus akan berkontak langsung dengan nikotin yang direabsorpsi, maka hal inilah yang menyebabkan kerusakan atau nekrosis pada inti sel (Kumar, 2010). Selain itu sel tubulus paling sensitif dan sering mengalami nekrosis (Marfu'ati dkk., 2014).

Pada penelitian ini dari uji BNJ 5% dosis tertinggi ekstrak kulit manggis 35 mg/ekor (P3) hasilnya signifikan menurunkan jumlah nekrosis glomerulus, tapi tidak signifikan menurunkan nekrosis tubulus ginjal mencit yang dipapar asap rokok. Hal ini dikarenakan glomerulus memiliki enzim antioksidan endogen yaitu *Superoxyde Dismutase* (SOD) lebih tinggi dibandingkan tubulus ginjal. Keadaan tersebut menjadikan glomerulus lebih sedikit mengalami kerusakan atau nekrosis (Wresdiyati dkk., 2006). Penelitian yang dilakukan oleh Yoshioka *et al* (1994) bahwa tingkat SOD pada sel glomerulus meningkat saat dipapar oksidan dan meregulasi dengan melibatkan aktivasi transkripsi.

Superoxyde Dismutase (SOD) merupakan antioksidan primer yang bekerja menetralkan radikal bebas dengan cara memberi satu elektron. *Superoxyde Dismutase* (SOD) berfungsi melindungi hancurnya sel-sel di dalam tubuh. Untuk mendapatkan hasil yang maksimal maka perlu antioksidan eksogen yaitu dengan ekstrak kulit manggis (Riady, 2014).

Ekstrak kulit manggis mengandung senyawa xanthone berfungsi menghambat secara signifikan produksi *Reactive Oxygen Spesies* (ROS) intrasel (Moongkarndi *et al.*, 2004). Senyawa xanthone pada ekstrak kulit manggis memiliki kemampuan memberi atom hidrogen dengan cara memutus rantai radikal bebas, sehingga radikal bebas yang diakibatkan asap rokok dapat dihambat

oleh xanthone, selain itu ekstrak kulit manggis juga dapat meningkatkan kadar SOD sehingga ROS dapat dihambat oleh SOD (Arsana, 2014). Pada penelitian yang dilakukan Arsana (2014) menunjukkan bahwa ekstrak kulit manggis berpengaruh signifikan meningkatkan kadar SOD.

Mekanisme kerja antioksidan ekstrak kulit manggis melalui 3 jalur yaitu *superoxide free radical scavenging activity, inhibition of linoleic acid peroxidation and radical scavenging activity*. Sifat antioksidan di dalam ekstrak kulit manggis melebihi vitamin E dan vitamin C, sehingga Xanthone sangat dibutuhkan di dalam tubuh untuk menyeimbangkan peroksidan (Miriyati et al., 2011 dan Arsana, 2014), dan xanthone bekerja mengikat ROS di dalam tubuh dengan menghambat proses kerusakan sel (nekrosis).

Hasil penelitian ini didukung oleh penelitian Riady (2014) serupa yang menunjukkan bahwa ekstrak kulit manggis dapat meningkatkan kadar SOD sehingga menghambat peningkatan F2 isoprostan urin yang merupakan biomarker kerusakan ginjal pada tikus wistar (*Rattus norvegicus*) yang dipapar asap rokok selama 14 hari.

Kerusakan ginjal secara keseluruhan yang diakibatkan oleh paparan asap rokok perlu diketahui secara luas lagi, tidak hanya dilakukan pengamatan pada histopat nya saja, namu perlu diketahui kadar urea dan kreatinin dalam darah. Karena gambaran histopat, kadar Blood Urea Nitrogen (BUN) dan kreatinin saling berkaitan. Menurut Guyton and Hall (2007) parameter kerusakan fungsi ginjal dapat diketahui dengan pemeriksaan kadar BUN dan *clearance* Kreatinin.

Kadar BUN merupakan indikator yang sensitif untuk mengetahui penyakit ginjal, kadar BUN dipengaruhi oleh aliran darah ke ginjal dan fungsi tubulus dan glomerulus. Kadar BUN meningkat bila terjadi trauma glomerulus, kerusakan tubular, dan aliran darah ke ginjal buruk. Sedangkan *Clearence* kreatinin merupakan pemeriksaan paling sensitif karena kreatinin urin menurun selama kreatinin serum darah meningkat pada penyakit ginjal (Bijanti dkk., 2010).



BAB 6 KESIMPULAN DAN SARAN

6.1 Kesimpulan

Berdasarkan penelitian ini maka dapat disimpulkan bahwa pemberian ekstrak kulit manggis (*Garcinia mangostana L*) dapat menurunkan jumlah nekrosis glomerulus mencit jantan (*Mus musculus*) yang dipapar asap rokok. Dosis ekstrak kulit manggis yang paling baik mengurangi jumlah nekrosis glomerulus adalah pada perlakuan 3 (P3) yaitu 35 mg/ekor, tetapi pemberian ekstrak kulit manggis belum mampu menurunkan jumlah nekrosis tubulus ginjal mencit jantan (*Mus musculus*) yang dipapar asap rokok.

6.2 Saran

Berdasarkan penelitian ini saran yang dapat diberikan adalah dilakukan penelitian lebih lanjut tentang pengaruh ekstrak kulit manggis terhadap pemeriksaan *Blood Urea Nitrogen* (BUN) dan *clearance* kreatinin darah mencit yang dipapar asap rokok.

RINGKASAN

Asap rokok dapat meningkatkan *Reactive Oxygen Spesies* (ROS) di dalam tubuh sehingga menyebabkan stres oksidatif. Keadaan stres oksidatif yang berlangsung lama akan menyebabkan penyempitan pembuluh darah dari paru-paru berdampak ke organ lain salah satunya di ginjal. Hal tersebut akan merusak sel endotel glomerulus dan sel tubulus ginjal. Meningkatnya akumulasi ROS dapat menyebabkan kematian sel (nekrosis) sehingga perlu ekstrak kulit manggis sebagai antioksidan kuat untuk meredam radikal bebas. Tujuan penelitian ini untuk membuktikan pengaruh pemberian ekstrak kulit manggis (*Garcinia mangostana Linn*) terhadap nekrosis glomerulus dan tubulus ginjal mencit jantan (*Mus musculus*) yang di papar asap rokok.

Penelitian ini menggunakan 24 ekor mencit jantan (*Mus musculus*) yang dibagi enam perlakuan secara acak. Kontrol negatif diberi pelarut obat 0,5 ml/ekor. Kontrol positif 1 dipapar asap rokok dan diberi pelarut obat 0,5 ml/ekor. Kontrol positif 2 dipapar asap rokok dan diberi vitamin E 0,2 mg/g bb. Perlakuan 1 dipapar asap rokok dan diberi ekstrak kulit manggis 8,75 mg/ekor. Perlakuan 2 dipapar asap rokok dan diberi ekstrak kulit manggis 17,5 mg/ekor. Perlakuan 3 dipapar asap rokok dan diberi ekstrak kulit manggis 35 mg/ekor. Pemberian treatment diberikan 1 jam sebelum dipapar asap rokok. Tiap ekor mencit dipapar satu batang rokok per hari dan semua kelompok perlakuan dilakukan selama 14

hari. Penelitian ini diuji menggunakan Rancangan Acak lengkap (RAL). Data analisis menggunakan ANOVA dan uji BNJ 5%.

Hasil penelitian menunjukkan ekstrak kulit manggis dapat menurunkan nekrosis glomerulus pada perlakuan 3 yaitu dosis 35 mg/ekor dibandingkan perlakuan 1 dan 2, tapi ekstrak kulit manggis belum dapat menurunkan nekrosis tubulus ginjal mencit secara signifikan, hal ini dikarenakan enzim antioksidan endogen glomerulus yaitu *Superoxyde Dismutase* (SOD) lebih tinggi dibandingkan tubulus. Keadaan tersebut menjadikan glomerulus lebih sedikit mengalami kerusakan atau nekrosis. Penelitian ini didukung oleh penelitian yang dilakukan Yoshioka *et al* (1994) bahwa tingkat SOD pada sel glomerulus meningkat saat dipapar oksidan dan dapat meregulasi dengan melibatkan aktivasi transkripsi.

Kesimpulan pada penelitian ini adalah ekstrak kulit manggis (*Garcinia mangostana* Linn) pada dosis tertinggi 35 mg/ekor (P3) dapat menurunkan nekrosis glomerulus, tetapi belum mampu menurunkan nekrosis tubulus ginjal mencit jantan yang dipapar asap rokok. Saran yang dapat diberikan adalah penelitian lebih lanjut tentang pengaruh ekstrak kulit manggis (*Garcinia mangostana* Linn) terhadap *Blood Urea Nitrogen* (BUN) dan *Clearance* Kreatinin darah mencit yang dipapar asap rokok, karena untuk mengetahui kerusakan ginjal secara keseluruhan perlu dilakukan pemeriksaan laboratorium selain pemeriksaan histopat.

DAFTAR PUSTAKA

- Akao, Y. And Nakagawa, Y. 2008. Anti Cancer Effects of Xanthenes from Pericarp of Mangosteen. *International Journal of Molecular Sciences*. 9(3): 355–370.
- Arsana, I.N. 2014. Ekstrak Kulit Buah Manggis (*Garcinia Mangostana L.*) dan Pelatihan Fisik Menurunkan Stress Oksidatif pada Tikus Wistar (*Rattus Norvegicus*) Selama Aktivitas Fisik Maksimal. Disertasi. Universitas Udayana. Denpasar
- Badan Pengawas Obat dan Makanan Republik Indonesia, 2010. Acuan Sediaan Herbal. 5 (1): 112-117.
- Bahri, S., Pasaribu, F. Dan Sitorus, P. 2012. Uji Ekstrak Etanol Kulit Buah Manggis (*Garcinia Mangostana L.*) Terhadap Penurunan Kadar Glukosa Darah. *Journal of Pharmaceutics and Pharmacology*. 1(1) : 1-8.
- Bijanti, R., Yuliani, M.G.A., Wahjuni, R.A., Utomo, R.B. 2010. Buku Ajar Patologi Klinik Veteriner. Edisi Pertama. Airlangga University Press. 93-94.
- Chow, W.H., Dong, L.M., Devesa, S.S. 2010. Epidemiology and Risk Factors for Kidney Cancer. *Nat Rev Urol*. 7 : 245-57.
- Contran, R.S., V, Kumar., and T. Collins. 1992. *Pathologic Basic of Disease*. 6th Edition. W.B Saunders Company. Philadelphia. London. 999-1003.
- Dinasya, F. 2011. Efek Jus Tomat Terhadap Kadar Bilirubin Total Tikus Wistar yang Leukositosis Setelah Diberi Paparan Asap Rokok. Artikel Ilmiah. Fakultas Kedokteran Universitas Diponegoro. Semarang. 5.
- Fakhmiyogi., Muhartono., D.N, Fiana. 2013. The Effect of Administrating Ethanol Extract 40% of Mangosteen Peel (*Garcinia Mangostana, L*) Towards a Liver Histopathology and the Male Strain Sprague Dawley of the Kidney of White Rats (*Rattus norvegicus*) that are Inducted by Isoniazid. *Medical Journal of Lampung University*. 2(5): 64-73.
- Federer, W. 1991. *Statistics and Society : Data Collection and Intreperatation*. 2nd Ed. Marcel Dekker. New York. 438

- Focosi D. 2009. *Physiology of Adult Homo Sapiens-Urinary Apparatus*.
http://Www6.Ufrgs.Br/Favet/Imunovet/Molecular_Immuology/Kidney.Html.
[6 April 2015].
- Gajalakshmi,C.K., Jha, P., Ranson. K., *Et Al*. 2000. Global Patterns of Smoking and Smoking-Attributable Mortality. In 'Tobacco Control in Developing Countries' Eds Jha P, Chaloulpa F. Oxford University Press: New York. 11-39.
- Guyton A. C. and Hall J. E. 2007. Ginjal dan Cairan Tubuh. Dalam: Buku Ajar Fisiologi Kedokteran. Edisi XI. Jakarta: EGC, Pp 307-309.
- Hanifah, L. 2008. Pengaruh Pemberian Buah Papaya (*Carica Papaya L*) Terhadap Tingkat Nekrosis Epitel Glomerulus dan Tubulus Ginjal Mencit (*Mus Musculus*) yang Diinduksi CCL4 (Karbon Tetraklorida). Skripsi. Fakultas Sains dan Teknologi. Universitas Islam Negeri Malang. 68-69.
- Hidayati, W. 2008. Laporan Analisis Praktek Residensi Spesialis Keperawatan Medikal Bedah Peminatan Sistem Perkemihan Di RSUPN Dr. Cipto Mangunkusumo dan RS PGI Cikini. Tidak Dipublikasikan.
- Jamal, H., M, Thaha I.L. aan Ansariadi. 2014. Kepatuhan Mahasiswa Terhadap Penerapan Kawasan Bebas Asap Rokok di Kampus Universitas Hasanuddin. Fakultas Kesehatan Masyarakat Universitas Hasanuddin. Makassar. 1-2.
- Jung, H.A., Su, B.N., Keller, W.J., Mehta, R.G. and Kinghorn, A.D. 2006. Antioxidant Xanthenes from the Pericarp of *Garcinia Mangostana* (Mangosteen). *Journal and Food Chemistry*. 54 (6) : 2077-2082.
- Junqueira L.E., Carneiro J. and Kelley R.O. 2005. *Basic Histology*. 11th Ed. Boston: Mc Graw-Hill. 373-390.

Kleeman, M.J., Robert, M.A., Riddle, S.G., Fine, P.M., Hays, M.D., Schauer, J.J. and Hannigan, M.P. 2008. Size Distribution of Trace Organic Species Emitted from Biomass Combustion and Meat Charbroiling. *Atmospheric Environment*. 42: 3059-3075.

Kosem, N., Han, Y.H. and Moongkarndi, P. 2007. Antioxidant and Cytoprotective Activities of Methanolic Extract from *Garcinia Mangostana* Hulls. *Science Asia. Journal Agriculture Food Chemistry*. 33: 283-292.

Kumar, V., Abbas, A.K. and Fausto, N. 2010. *Pathologic Basic of Disease*. Edisi Ke 8. WB Saunders Company. Philadelphia. 1257-1277.

Kusriningrum, R.S. 2012. *Perancangan Percobaan*. Cetakan Kedua. Airlangga University Press. Surabaya. 15.

Lagonggan, R. 2014. Hubungan Nitrit Oksida dengan Rasio Albumin Kreatinin Urin pada Subjek Pria Perokok Usia Dewasa Muda. Skripsi. Fakultas Kedokteran Universitas Sam Ratulangi. Manado. 4.

Maulana, A.I. 2014. Pengaruh Ekstrak Tauge (*Phaseolus Radiatus*) Terhadap Kerusakan Sel Ginjal Mencit (*Mus Musculus*) yang Diinduksi Parasetamol. Skripsi. Fakultas Kedokteran Universitas Sebelas Maret. Surakarta. 26-27.

Miryanti, Y.I.P.A., Lanny, S., Budiono, K. dan Indra, S. 2011. Ekstraksi Antioksidan dari Kulit Buah Manggis (*Garcinia Manostana L.*). Lembaga Penelitian dan Pengabdian Kepada Masyarakat. Bandung. 1-10.

Moongkarndi, P., Kosem, N., Kaslungka, S., Luanratana, O., Pongpan, N. dan Neungton N. 2004. Antiproliferation, Antioxidation and Induction of Apoptosis by *Garcinia Mangostana* (Mangosteen) on SKBR3 Human Breast Cancer Cell Line. *Journal Ethnopharmacology*. 90 (1) :161–166.

- Muliartha, I Ketut G., Sriwahyuni, E. dan Yuliawati. 2009. Pemberian Kombinasi Vitamin C dan E Peroral Memperbaiki Kerusakan Hepar Akibat Paparan Rokok Kretek Sub Kronik. *Jurnal Kedokteran Brawijaya*. 24 : 24-25.
- Murray, R.K., D.K. Granner., P.A. Mayes and V.W. Rodwell. 2003. *Biokimia Hepar*. Buku Kedokteran Edisi 25. EGC. Jakarta.
- Musa, A.B. 2012. Hubungan Antara *UACR* dengan *EGFR* Sebagai Penanda Gangguan Fungsi Ginjal pada Pasien Diabetes Melitus Tipe 2 RSUPN Cipto Mangunkusumo. Skripsi. FMIPA Universitas Indonesia. Depok.7.
- Ngatijan. 1991. *Metode Laboratorium dalam Toksikologi*. Petunjuk Laboratorium, PAU Bioteknologi UGM. Yogyakarta. 86.
- Ozbek, Y.S *Et Al*. 2012. Effects of Extracts Obtained from *Nepeta Italica L.* and *Nepeta Cilicia Boiss.* Apud Bentham on Antioxidant Enzymes. 40 (2) :149–154.
- Patambo, K., Rotty, L. dan Pallar, S. 2014. Gambaran Status Besi pada Pasien Penyakit Ginjal Kronik yang Menjalani Hemodialisis. *Jurnal E-Clinic*. 2 (2) : 1-6.
- Powers, S.K., Jackson, M.J. 2008. Exercise- Induced Oxidative Stress: Cellular Mechanisms and Impact on Muscle Force Production. *Journal NIH Public Access*. 88 (4): 1243-1276.
- Rahmi Dan Anifah. 2009. Studi Hematologis Dan Histopatologis Organ pada Tikus yang Diinduksi Kuinin Sebagai Uji Potensi Metabolik Angkak. Skripsi. IPB. Bogor. 5.
- Riady, W.A. 2014. Pemberian Ekstrak Etanol Kulit Buah Manggis (*Garcinia Mangostana*) Menghambat Peningkatan F2 Isoprostan Urin Tikus Wistar (*Rattus Norvegicus*) yang Dipapar Asap Rokok. Tesis. Universitas Udayana. Denpasar. 73-74.

- Sarwendah, Kurniati. 2014. Pengaruh Pemberian Ekstrak Rimpang Kunyit (*Curcuma Domestica Val.*) Terhadap Gambaran Histopatologis Ginjal yang Diinduksi Asap Rokok pada Tikus Putih Wistar. Universitas Gadjah Mada. Yogyakarta. 1.
- Sato, A., Fujiwara, H., Oku, H., Ishiguro, K. And Ohizumi, Y. 2004. A - Mangostin Induces Ca²⁺ -Atpase-Dependent Apoptosis via Mitochondrial Pathway In PC12 Cells. *Journal Pharmacology Science*. 95 : 33– 40.
- Shan, T, Ma, Q, Guo, K, Liu, J, Li, W, Wang, F. 2011. Xanthones from Mangosteen Extracts as Natural Chemopreventive Agent: Potential Anticancer Drugs. National Institut of Health. 1-2.
- Simatupang, M. 2014. Gambaran Status Besi pada Pesien Penyakit Ginjal Kronik yang Menjalani Hemodialisis. *Jurnal E-Clinic*. 2 (2) : 1-6.
- Slater, T.F. 1984. Free Radical Mechanisms In Tissue Injury. *Journal Biochem*. 222: 1.
- Slomianka, L. 2009. Urinary System. //Http.www.lab.anhb.uwa.edu.au/.../Urinary/Urinary Htm. [20 April 2015].
- Smith, J.B. and Mangkoewidjojo, S. 1988. Pemeliharaan, Pembuahan & Penggunaan Hewan Percobaan di Daerah Tropis. Penerbit Universitas Indonesia. Jakarta. 10-18.
- Winarsi, H. 2007. Antioksidan Alami dan Radikal Bebas. Penerbit Kanisius. Yogyakarta. 11-15.
- Wresdiyati, T., Astawan, M., Nurwati, V.D. 2006. Level Antioksidan Superoksida Dismusase (SOD) Menurun pada Jaringan Ginjal Tikus Hiperkolesterolemia: Suatu Kajian Imunohistokimia. *Jurnal Sain Veteriner*. 24 (2). 171.
- Yayasan Ginjal Diatrans Indonesia. 2012. Rokok dan Penyakit Ginjal. *Buletin Dialife*. Jakarta. 6.

Yoshioka, T., Homma, T., Meyrick, B., Takeda, M., Jarrett, T.M., Kon, V., and Ichikawa, I. 1994. Oxidants Induce Transcriptional Activation of Manganese Superoxide Dismutase in Glomerular Cells. *Journal Kidney International*. 46: 405-413.

Yuliansari. 2012. Jumlah Perokok Indonesia Terbanyak Ketiga di Dunia. <http://Www.AntaraneWS.Com/Berita/313477/Jumlah-Perokok-Indonesia-Terbanyak-Ketiga-Di-Dunia>. [27 April 2015].

Zhuohong, Xie., Marsha, S., Tony, Chang., Boxin, Ou .2014. Functional Beverage Of *Garcinia Mangostana* (Mangosteen) Enhances Plasma Antioxidant Capacity In Healthy Adults. *Food Science & Nutrition* 2015. 3(1): 32–38.



Lampiran 1. Perhitungan Dosis

- Kontrol Positif 2 (K+2)

Dosis vitamin E mencit = 0,2 mg/ g bb

Rata-rata berat badan mencit = 25 g

Dosis vitamin E untuk tiap ekor mencit = 25 g x 0,2 mg = 5 mg/ekor

- Perlakuan 1 (P1)

Dosis ekstrak kulit manggis tikus = 50 mg

Dosis perlakuan I x nilai konversi (tikus ke mencit) = 50 mg x 0,14 = 7 mg/20g

Dosis ekstrak kulit manggis untuk mencit 25 g = 25/20 g x 7 mg = 8,75 mg

- Perlakuan 2 (P2)

Dosis ekstrak kulit manggis tikus = 100 mg

Dosis perlakuan II x nilai konversi (tikus ke mencit) = 100 mg x 0,14 = 14 mg/20g

Dosis ekstrak kulit manggis untuk mencit 25 g = 25/20 g x 14 mg = 17,5 mg

- Perlakuan 3 (P3)

Dosis ekstrak kulit manggis tikus = 200 mg

Dosis perlakuan III x nilai konversi (tikus ke mencit) = 200 mg x 0,14 = 28 mg/20g

Dosis ekstrak kulit manggis untuk mencit 25 g = 25/20 g x 28 mg = 35 mg

Lampiran 2. Pembuatan Sediaan

- Pembuatan pelarut obat

CMCNa 1% = 1 g/ 100 mL aquadest

Pemberian pelarut obat 0,5 mL/ekor (tiap perlakuan) = 0,5 mL x 4 ekor = 2 mL

Berat CMCNa yang dibutuhkan tiap perlakuan = 2 mL/ 100 mL x 1 gram = 0,02 gram = 20 mg

Cara pembuatan suspensi CMCNa 1% :

- kalibrasi botol 2 mL
- masukkan 0,4 mL air panas (20 x berat CMCNa) dalam cawan
- taburkan di atasnya CMCNa 20 mg
- aduk sampai mengembang sampai terbentuk mucilago CMCNa
- tambahkan sisa aquades 1,6 mL, aduk sampai homogen.

- Pembuatan suspensi ekstrak kulit manggis

Dosis P1 = 8,75 mg x 4 ekor = 35 mg

Dosis P2 = 17,5 mg x 4 ekor = 70 mg

Dosis P3 = 35 mg x 4 ekor = 140 mg

Volume pemberian tiap ekor = 0,5 mL

Jadi volume pemberian untuk 4 ekor = 0,5 mL x 4 ekor = 2 mL

Cara pembuatan suspensi ekstrak kulit manggis tiap perlakuan :

- kalibrasi botol 2 mL, masukkan 0,4 mL air panas (20 x berat CMCNa) dalam cawan, taburkan di atasnya CMCNa 20 mg, aduk sampai mengembang sampai terbentuk mucilago CMCNa.
- Masukkan ekstrak kulit manggis, gerus dalam mortir, masukkan mucilago CMCNa dalam mortir, gerus sampai homogen. Masukkan

semua campuran ke dalam botol, tambahkan sisa aquades 1,6 mL, aduk sampai homogen. Lakukan cara yang sama selama 14 hari untuk membuat suspensi tiap dosis perlakuan.

- Pembuatan suspensi vitamin E dalam CMCNa 1%

dosis vitamin E = 5 mg/ekor

volume pemberian tiap ekor = 0,5 mL

Jadi pemberian untuk 4 ekor = 0,5 mL x 4 ekor = 2 mL

Cara pembuatan suspensi vitamin E :

- kalibrasi botol 2 mL, masukkan 0,4 mL air panas (20 x berat CMCNa) dalam cawan, taburkan di atasnya CMCNa 20 mg, aduk sampai mengembang sampai terbentuk mucilago CMCNa.

- Masukkan vitamin E lalu masukkan mucilago CMCNa dalam mortir, gerus sampai homogen. Masukkan semua campuran ke dalam botol, tambahkan sisa aquades 1,6 mL, aduk sampai homogen. Lakukan cara yang sama selama 14 hari.

Lampiran 3. Perhitungan Jumlah Nekrosis Glomerulus dan Tubulus Ginjal.

- Perhitungan jumlah nekrosis glomerulus

Kelompok	Lapang 1	Lapang 2	Lapang 3	Lapang 4	Lapang 5	Rata-rata
k-.1	0	0	0	0	0	0
k-.2	0	0	0	0	0	0
k-.3	0	0	0	0	0	0
k-.4	0	0	0	0	0	0
K+1. 1	0	0	1	0	1	0,4
K+1. 2	1	0	1	1	1	0,8
K+1. 3	1	1	0	0	1	0,6
K+1. 4	1	0	0	1	1	0,6
K+2.1	0	1	1	0	0	0,4
K+2. 2	1	0	0	0	0	0,2
K+2. 3	1	0	0	0	0	0,2
K+2. 4	1	0	1	0	0	0,4
P1. 1	1	1	1	0	0	0,6
P1.2	0	1	0	0	1	0,4
P1.3	1	0	1	0	0	0,4
P1.4	1	1	0	1	1	0,8
P2. 1	1	0	2	0	1	0,8
P2.2	1	1	0	0	0	0,4
P2.3	0	0	0	1	0	0,2
P2. 4	1	0	0	0	0	0,2
P3. 1	1	0	1	0	0	0,4
P3.2	0	0	0	0	0	0
P3. 3	0	0	0	0	0	0
P3.4	0	0	1	0	0	0,2

- Perhitungan Jumlah Nekrosis Tubulus

Kelompok	Lapang 1	Lapang 2	Lapang 3	Lapang 4	Lapang 5	Rata-rata
k-1	0	0	0	0	0	0
k-2	0	0	0	0	0	0
k-3	0	0	0	0	0	0
k-4	0	0	0	0	0	0
K+1. 1	27	89	56	67	55	58,8
K+1. 2	51	76	44	31	48	50
K+1. 3	61	73	57	52	66	61,8
K+1. 4	77	43	37	52	47	51,2
K+2. 1	64	53	40	52	22	46,2
K+2. 2	40	46	47	40	55	45,6
K+2. 3	38	49	39	52	19	39,4
K+2. 4	45	41	58	63	33	48
P1. 1	39	31	45	45	39	39,8
P1.2	47	30	41	42	33	38,6
P1.3	72	18	41	63	55	49,8
P1.4	29	40	35	37	42	36,6
P2. 1	31	54	53	61	50	49,8
P2.2	30	26	34	44	64	39,6
P2.3	37	26	35	31	37	33,3
P2. 4	49	61	48	49	55	52,4
P3. 1	67	71	34	43	44	51,8
P3.2	30	28	46	50	36	38
P3. 3	60	66	63	64	62	63
P3.4	57	60	60	57	51	57

Lampiran 4. Dokumentasi Penelitian



Kulit manggis yang dikeringkan

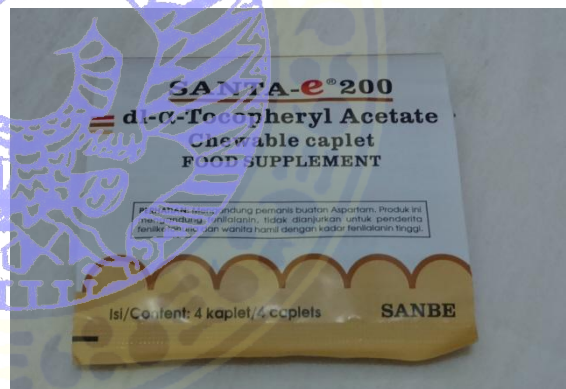Ekstrak kulit manggis



Pembuatan suspensi ekstrak kulit manggis



Serbuk kulit manggis

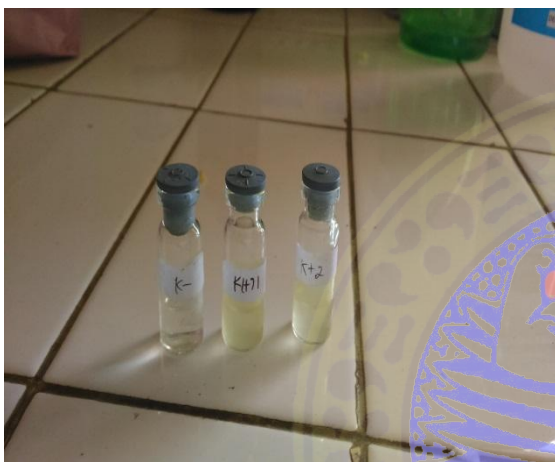

Vitamin E merk Santa-e 200





suspensi ekstrak kulit manggis P1, P2, P3



pelarut obat (K- dan K+1), vitamin E (K+2)



Alat pemaparan asap rokok



kandang mencit jantan



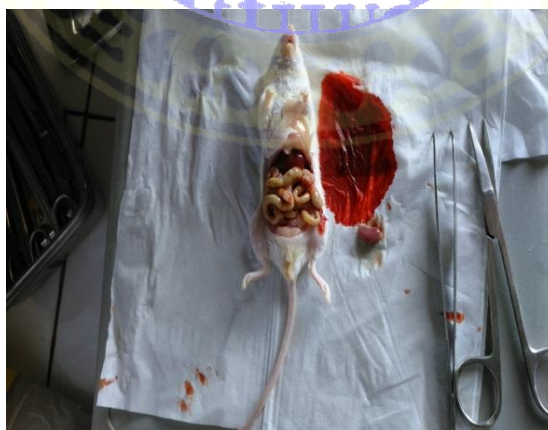
penyondean tretament



Pemaparan asap rokok pada mencit



Dislocation servicalis



pembedahan organ ginjal kiri

Lampiran 5. Hasil ANOVA dan BNJ 5%

- Hasil ANOVA nekrosis glomerulus mencit jantan

nekrosis

	Sum of Squares	df	Mean Square	F	Sig.
Between Groups	107.333	5	21.467	6.662	.001
Within Groups	58.000	18	3.222		
Total	165.333	23			

- Hasil BNJ 5 % nekrosis glomerulus mencit jantan

Tukey HSD^a

Perlakuan	N	Subset for alpha = 0.05		
		a	b	c
K-	4	.0000		
P3	4	1.5000	1.5000	
K+2	4	3.0000	3.0000	3.0000
P2	4	4.0000	4.0000	4.0000
P1	4		5.5000	5.5000

K+1	4			6.0000
Sig.		.053	.053	.221

Means for groups in homogeneous subsets are displayed.

a. Uses Harmonic Mean Sample Size = 4.000.

- Hasil ANOVA nekrosis tubulus ginjal mencit

ANOVA

nekrosis

	Sum of Squares	df	Mean Square	F	Sig.
Between Groups	203132.708	5	40626.542	35.399	.000
Within Groups	20658.250	18	1147.681		
Total	223790.958	23			

- Hasil BNJ 5% nekrosis tubulus ginjal mencit

nekrosis

Tukey HSD^a

perlakuan	N	Subset for alpha = 0.05	
		1	2
K-	4	.0000	
K+1	4		206.0000
K+2	4		218.7500
P1	4		224.0000
P2	4		262.2500
P3	4		277.2500
Sig.		1.000	.074

Means for groups in homogeneous subsets
are displayed.

