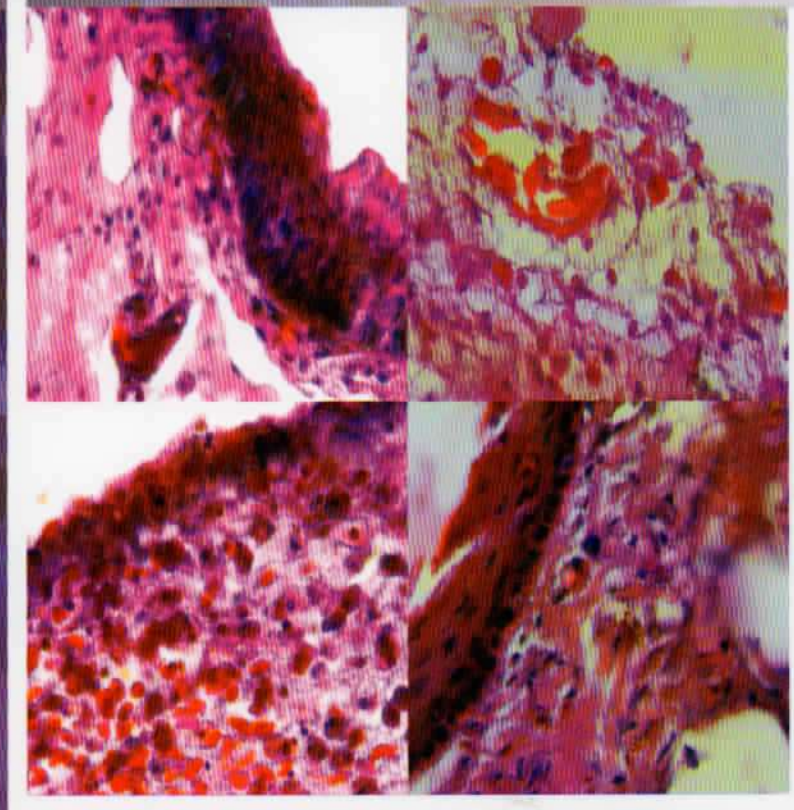


4-5

ISSN 1979-1305

# VETERINARIA *Medika*



Vet Med | Vol. 5 | No. 3 | Hal 157-231 | Surabaya, Nopember 2012

**FAKULTAS KEDOKTERAN HEWAN  
UNIVERSITAS AIRLANGGA**

*Veterinaria Medika*

---

**Vol 5 , No. 3, Nopember 2012**

*Veterinaria Medika* memuat tulisan ilmiah dalam bidang Kedokteran Hewan dan  
Peternakan.

Terbit pertama kali tahun 2008 dengan frekuensi terbit tiga kali setahun pada bulan  
Pebruari, Juli dan Nopember.

---

**Susunan Dewan Redaksi**

**Ketua penyunting :**

**Widjiati**

**Sekretaris :**

Lucia Tri Suwanti

**Bendahara :**

Hani Plumeriastuti

**Iklan dan Langganan :**

Budi Setiawan

**Penyunting Pelaksana :**

Imam Mustofa

Mustofa Helmi Effendi

Sri Hidanah

Suherni Susilowati

Gracia Angelina Hendarti

**Penyunting Teknis :**

Djoko Legowo

Alamat Redaksi : Fakultas Kedokteran Hewan Universitas Airlangga  
Kampus C Unair Jl. Mulyorejo Tel. (031) 5992785 – 5993016  
Surabaya 60115  
Fax (031) 5993015 E-mail : vetmed\_ua@yahoo.com

Rekening : BNI Cabang Unair No Rek. 0112443027 (Hani Plumeriastuti)  
*Veterinaria Medika* diterbitkan oleh Fakultas Kedokteran Hewan  
Universitas Airlangga

## DAFTAR ISI

	<b>Halaman</b>
1 Penurunan Angka Fertilitas Spermatozoa dan Gambaran Histopatologis Tubulus Seminiferus Mencit ( <i>Mus musculus</i> ) Kondisi Malnutrisi Tatik Hernawati, Erma Safitri, Suzanita Utama, Sri Mulyati	157-162
2 Uji Kepekaan <i>Bacillus subtilis</i> yang Diisolasi dari Sedimen Tambak Udang dan Tambak Ikan terhadap Bahan Antimikroba Erni Rosilawati Sabar Iman, Isa Mahendra, R. Budi Utomo	163-168
3 Efektifitas Ekstrak Bunga Mawar Merah ( <i>Rosa damascena</i> Mill) sebagai Antiseptik terhadap Pengobatan Stomatitis Kronis pada Ular Python ( <i>Python reticulatus</i> ) Djoko Legowo, Novi Setyaningrum, Fajar Dany Prabayuda, Ranis Mardiana Safitrianti, Widya Eka Safitri, Ninik Rahayuningsih	169-172
4 Potensi Fermentasi Bekatul dengan Bakteri <i>Enterobacter Cloacae</i> WPL 111 terhadap Kecernaan Serat Kasar pada Ayam Pedaging Widya Paramita Lokapirnasari, Dian Kartika Sari, Romziah S.B, Suwarno Emy Koestanti Sabdoningrum, Indah Norma Triana, Tri Nurhajati, Daddy Soegianto Nazar	173-176
5 The Decrease of Progesterone-B Receptor Roles in Abortion Ewe By Dexamethasone Administration Paul S. Poli	177-180
6 Pola Resistensi <i>Staphylococcus aureus</i> yang Diisolasi dari Mastitis pada Sapi Perah di Wilayah Kerja KUD Argopuro Krucil Probolinggo terhadap Antibiotika Soetji Prawesthirini, Adwin Ferianto, Koesnoto Supranianondo	181-186
7 Efek Terapi Ekstrak Air Daun Kedondong ( <i>Lannea coromandelica</i> ) terhadap Kadar Malondialdehid (MDA) dan Aktivitas Protease pada Ileum Tikus Putih ( <i>Rattus norvegicus</i> ) Inflammatory Bowel Disease (IBD) Akibat Paparan Indometasin Ninik Afrizatus Sholichah, Aulanni'am, Chanif Mahdi	187-194
8 Peran Terapi d-alfa tokoferol terhadap Kadar Glukosa Darah dan Kadar MDA (Malondialdehid) pada Tikus Diabetes Melitus Tipe 1 Hasil Induksi MLD-STZ Anita Herawati, Aulanni'am, Sasangka Prasetyawan	195-200
9 Dinamika Aktivitas Maturation Promoting Factor (MPF) pada Oosit Ikan Mas Setelah Aktivasi Secara Artifisial Agung Pramana Warih Marhendra, Aris Soewondo	201-206
10 Penurunan Estrus dan Gambaran Histopatologis Ovarium Mencit ( <i>Mus musculus</i> ) Betina Kondisi Malnutrisi Erma Safitri, Tatik Hernawati, Suzanita Utama, Sri Mulyati, Djoko Legowo	207-214

- 11 Teknologi Kandang Tertutup (*Closed House*) terhadap Berat Badan, Mortalitas dan Waktu Panen Ayam Pedaging  
Wurlina, Dewa Ketut Meles 215-218
- 12 Insulin Like Growth Factor-I Complex sebagai Alternatif Antioksidan pada Media Pendewasaan Spermatozoa Kambing  
Indah Norma Triana, Suherni Susilowati, M.Gandul Atik Yuliani 219-226
- 13 Pengaruh Ekstrak Daun Salam terhadap Gambaran Histopatologi Sel Hepar Tikus Galur *Sprague Dawley* yang Diinduksi DMBA (Dimetilbenz[A]Antrasen)  
Iwan Sahrial Hamid, Reina Puspita Rahmaniar, Ratna Damayanti, Husni Anwar 227-231

## Vol 5, No. 3, Nopember 2012

## Ketentuan Umum Penulisan Naskah

1. Ketentuan Umum
  - a. Veterinaria *Medika* memuat tulisan ilmiah dalam bidang Kedokteran Hewan dan Peternakan, berupa hasil penelitian, artikel ulasan balik (review/mini review) dan laporan kasus baik dalam Bahasa Indonesia maupun Bahasa Inggris.
  - b. Naskah/makalah harus orisinal dan belum pernah diterbitkan. Apabila diterima untuk dimuat dalam Veterinaria *Medika*, maka tidak boleh diterbitkan dalam majalah atau media yang lain.
2. Standar Penulisan
  - a. Makalah diketik dengan jarak 2 spasi, kecuali Judul, Abstrak, Judul tabel dan tabel, Judul gambar, Daftar Pustaka, dan Lampiran diketik menurut ketentuan tersendiri.
  - b. Alinea baru dimulai 3 (tiga) ketukan ke dalam atau (*First line 0.3"*).
  - c. Huruf standar untuk penulisan adalah Times New Roman 12.
  - d. Memakai kertas HVS ukuran A4 (21,0 x 29,7 cm).
  - e. Menggunakan bahasa Indonesia atau bahasa Inggris.
  - f. Tabel/Illustrasi/Gambar harus hitam putih, amat kontras atau *file scanning* (apabila sudah disetujui untuk dimuat).
3. Tata cara penulisan naskah/makalah ilmiah
  - a. Tebal seluruh makalah sejak awal sampai akhir maksimal 12 (dua belas) halaman.
  - b. Penulisan topik (Judul, Nama Penulis, Abstrak, Pendahuluan, Metode dst.) tidak menggunakan huruf kapital (*setence*) tetapi menggunakan *Title Case* dan diletakkan di pinggir (sebelah kiri).
  - c. Sistematika penulisan makalah adalah Judul, Nama Penulis dan Identitas, Abstrak dengan Key words, Pendahuluan, Materi dan Metode, Hasil dan Pembahasan, Kesimpulan, Ucapan Terima Kasih (bila ada), Daftar Pustaka dan Lampiran.
  - d. Judul harus pendek, spesifik, tidak boleh disingkat dan informatif, yang ditulis dalam bahasa Indonesia dan bahasa Inggris.
  - e. Nama penulis di bawah judul, identitas dan instansi penulis harus jelas, tidak boleh disingkat dan ditulis di bawah nama penulis.
  - f. Abstrak maksimal terdiri dari 200 (dua ratus) kata, diketik 1 (satu) spasi dalam bahasa Indonesia dan Inggris.
  - g. Kata kunci (*key words*) maksimum 5 (lima) kata setelah abstrak.
  - h. Materi dan Metode memuat peralatan/bahan yang digunakan terutama yang spesifik.
  - i. Daftar Pustaka disusun secara alfabetik tanpa nomor urut. Singkatan majalah/jurnal berdasarkan tata cara yang dipakai oleh masing-masing jurnal. Diketik 1 (satu) spasi dengan paragraf *hanging 0.3"* dan before 3.6 pt. Proporsi daftar pustaka, Jurnal/Majalah Ilmiah (60%), dan *Text Book* (40%). Berikut contoh penulisan daftar pustaka berturut-turut untuk *Text Book* dan Jurnal.  
Roitt, I., J. Brostoff, and D. Male. 1996. Immunology. 4<sup>th</sup> Ed. Black Well Scientific Pub. Oxford.  
Staropoli, I., J.M. Clement, M.P. Frenkiel, M. Hofnung and V. Deuble. 1996. Dengue-1 virus envelope glycoprotein gene expressed in recombinant baculovirus elicits virus neutralization antibody in mice and protects them from virus challenge. *Am.J. Trop. Med. Hyg.*; 45: 159-167.
  - j. Tabel, Keterangan Gambar atau Penjelasan lain dalam Lampiran diketik 1 (satu) spasi, dengan huruf Times New Roman 12.
4. Pengiriman makalah dapat dilakukan setiap saat dalam bentuk cetakan (*print out*) sebanyak 3 (tiga) eksemplar. Setelah ditelaah oleh Tim Editor Veterinaria *Medika*, makalah yang telah direvisi penulis segera dikembalikan ke redaksi dalam bentuk cetakan 1 (satu) eksemplar dengan menyertakan makalah yang telah direvisi dan 1 (satu) disket 3.5" (Program MS Word / IBM Compatible) dikirim ke alamat redaksi: Veterinaria *Medika*, Fakultas Kedokteran Hewan Universitas Airlangga, Kampus C Unair, Jalan Mulyorejo, Surabaya 60115, Telepon 031-599.2785; 599.3016; Fax. 031-599.3015; e-mail : vetmed\_ua@yahoo.com
5. Ketentuan akhir
 

Terhadap naskah/makalah yang dikirim, redaksi berhak untuk:

  - a. memuat naskah/makalah tanpa perubahan
  - b. memuat naskah/makalah dengan perubahan
  - c. menolak naskah/makalah
6. Redaksi tidak bertanggung jawab atas isi naskah/makalah.
7. Makalah yang telah dimuat dikenai biaya penerbitan dan biaya pengiriman.
8. Penulis/pelanggan dapat mengirimkan biaya pemuatan makalah/langganan lewat transfer bank BNI Cabang Unair No Rek. 0112443027 (Hani Plumeriastuti) harga langganan Rp 100.000,- (Seratus ribu rupiah) pertahun sudah termasuk biaya pengiriman.
9. Semua keputusan redaksi tidak dapat diganggu gugat dan tidak diadakan surat menyurat untuk keperluan itu.

**Penurunan Estrus dan Gambaran Histopatologis Ovarium Mencit (*Mus musculus*) Betina  
\* Kondisi Malnutrisi**

**Oestrous Decrease and Ovarian Histopathologic Description of Female Mouse (*Mus musculus*) with Malnutrition Condition**

Erma Safitri, Tatik Hernawati, Suzanita Utama, Sri Mulyati, Djoko Legowo

Fakultas Kedokteran Hewan Unair

Kampus C Unair, Jl. Mulyorejo Surabaya-60115.

Telp. 031-5992785, Fax. 031-5993015

Email : rma\_fispro@yahoo.com

**Abstract**

This research was conducted with the long-term goal to improve the quality of livestock through scientific information on the bad effects and adverse effects of malnutrition for female animals. The specific target is to provide scientific information on the effects of malnutrition on reproductive dysfunction, infertility and sterility from the gonads (ovaries) in female mice as an animal model. The methods used are: females *Mus musculus* having malnutrition by fasting for 1, 2, 3, 4, and 5 days were given to drink ad libitum compared with controls fed a normal fixed 300-400 grams per day per mice and drinking water ad libitum. Further observations through several phases: 1. in vivo, based on an assessment of oestrous signs of the female, from female willingness to accept the stud marks (silent when riding), 2. the celluler, by histological examination of the preparation of the ovary organ, based on counting the number of Subordinate follicles (follicles secondary and tertiary), dominant follicle and corpus luteum and histopathological examination, and 3. in vitro by examination of vaginal smears 5 times of estrus cycle. Results from the study showed a significant difference between female mice made malnourished compared with controls, whereas in the treated mice led to a decline in malnutrition estrus signs (estrus) a decrease in the willingness of females accept males, dysfunction of folikulogenesis developmental processes such as the formation of the decline is not even subordinate follicles or dominant or persistent corpus luteum formation (CLP) and disorders of the reproductive cycle and histopathologic picture ovaries form of hyperemia, edema, and necrosis congesti.

**Keywords :** Malnutrition, oestrous, FS, FD, CLP, ovarian histopathological

**Pendahuluan**

Kendala yang sering dihadapi peternak menyangkut reproduksi hewan betina salah satunya berupa tidak berfungsinya ovarium, dimana terjadi gangguan perkembangan folikel untuk menjadi matang. Penyebab utama terjadi hipofungsi ovarium adalah karena terjadinya malnutrisi pada ternak betina. Jika kasus malnutrisi ini terjadi dalam jangka waktu yang lama akan

menjadi penyebab terjadinya atropi ovarium yang bersifat steril dan tidak dapat disembuhkan lagi.

Menurut Abbas (2000), kondisi malnutri akan menyebabkan terjadinya defisiensi imun sehingga menjadi penyebab lebih rentannya terhadap kejadian berbagai infeksi. Gejala klinik yang sangat menonjol pada kondisi defisiensi imun adalah terjadinya infeksi berulang atau berkepanjangan dan infeksi oportunistik yang tidak memberikan respons yang adekuat terhadap terapi

antimikroba (Ammann, 1991; Kresno, 2003). Di negara berkembang diare merupakan komplikasi yang terjadi pada sekitar 90% penderita defisiensi imun (Lew, 1997; Satheesh, 2002), belum lagi banyaknya kasus infertilitas bahkan terjadinya kasus sterilitas yang mengarah pada terjadinya degenerasi pada testis yang terjadi akibat kasus malnutrisi pada manusia.

Oleh karena itulah perlu dilakukan penelitian yang lebih insentif untuk mengetahui efek malnutrisi terhadap fungsi reproduksi. Pada penelitian ini telah dilakukan pada hewan jantan (pada tahun I/ 2011) dan dilanjutkan pada betina (pada tahun II/ 2012) dengan hewan mencit (*Mus musculus*) sebagai hewan coba. Pada hewan coba jantan ditujukan untuk mengetahui efek malnutrisi terhadap penurunan libido dan fertilitas spermatozoa serta gambaran histopatologis dari testis. Adapun pada hewan coba betina ditujukan untuk mengetahui efek malnutrisi terhadap tanda birahi (estrus) berupa penurunan kesediaan betina menerima pejantan, perkembangan proses folikulogenesis berupa terbentuknya folikel sub ordinat atau dominan) ataupun perkembangan korpus luteum (CL) dan gangguan pada siklus reproduksi serta gambaran histopatologis ovariumnya.

#### Materi dan Metode Penelitian

##### Pengamatan Tanda-Tanda Estrus

Petama-tama dilakukan sinkronisasi birahi pada semua mencit betina sampel. Sinkronisasi birahi dilakukan dengan penyuntikan hormon PMSG dan hCG secara intra sub eutan untuk merangsang terjadinya birahi secara bersamaan dan terjadinya ovulasi. Pelaksanaan dilakukan dengan urutan penyuntikkan sebagai berikut : pada hari pertama jam ke-0 mencit betina disuntik PMSG 5 IU 0,1 cc untuk merangsang proses folikulogenesis dan dibiarkan selama 48 jam. Setelah itu pada hari ke-2 dan 48 jam setelah penyuntikan PMSG, mencit betina disuntik dengan hCG 5 IU 0,1 cc. Untuk memastikan telah

terjadinya sinkronisasi birahi, semua mencit dilakukan pemeriksaan ulas vagina.

Selanjutnya dimulailah perlakuan, mencit betina dibagi menjadi 2 kelompok, perlakuan dan kontrol. Pada kelompok perlakuan, *Mus musculus* betina dibuat mengalami malnutrisi dengan cara dipuaskan selama 1 hari (P1), 2 hari (P2), 3hari (P3) dan 4 hari (P4) (Prasetyo, 2009) dan hanya diberi air minum ad libitum. Adapun kelompok kontrol (P0) diberi pakan dan minum standard (sebagai kontrol). Terakhir semua *Mus musculus* betina, baik kontrol (P0) maupun perlakuan (P1, P2, P3 dan P4) setelah dipuaskan dan hanya diberi air minum ad libitum dilakukan pengamatan terhadap siklus birahinya selama 5 kali siklus menggunakan pemeriksaan Vaginal smear (secara seluler). Sebelumnya semua mencit betina dilakukan pemeriksaan *in vivo* berdasarkan tanda-tanda birahi berupa diam bila dinaiki pejantannya.

##### Pemeriksaan Histopatologis

Dilakukan pemeriksaan histopatologis pada ovarium dengan pengecatan Haematoxilin Eosin. Setelah dilakukan pembuatan preparat histopatologis seperti di atas dilakukan pemeriksaan menggunakan mikroskop cahaya dengan pembesaran 400 kali. Penghitungan folikel dan korpus luteum didasarkan pada gambaran histologis yang ada. Folikel sekunder dan folikel tertier dikelompokkan menjadi folikel sub-ordinat. Folikel de-graff digolongkan dalam folikel dominan.

##### Hasil dan Pembahasan

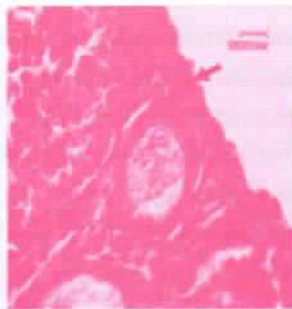
Gangguan fungsi reproduksi pada betina akibat malnutrisi diamati melalui beberapa tahapan: secara *in vivo* berdasarkan penilaian tanda estrus dari betina berupa kesediaan betina menerima pejantan dan secara seluler berdasarkan pemeriksaan histopatologis.

Secara *in vivo* yaitu penilaian terhadap tanda estrus mencit betina berupa kesediaan betina menerima pejantan untuk melakukan aktivitas

Tabel 1. Tanda-Tanda Birahi dari Mencit Betina berupa Tanda Kesiediaan Betina Menerima Pejantan untuk Melakukan Aktivitas Kopulasi (Diam Bila Dinaiki Pejantan)

Perlakuan	Ulangan dan Bentukan di Ovarium (FS, FD, CL)						Ket
	Mencit 1	Mencit 2	Mencit 3	Mencit 4	Mencit 5	Mencit 6	
Kontrol (P0) (Tidak Puasa)	+	+	+	+	+	+	Semua +
Puasa 1 hari (P1)	+	+	+	+	+	+	Semua +
Puasa 2 hari (P2)	+	+	-	-	+	-	3 ekor +
Puasa 3 hari (P3)	-	-	-	-	-	-	Semua -
Puasa 4 hari (P4)	-	-	-	-	-	-	Semua -
Puasa 5 hari (P5)	-	-	-	-	-	-	Semua -

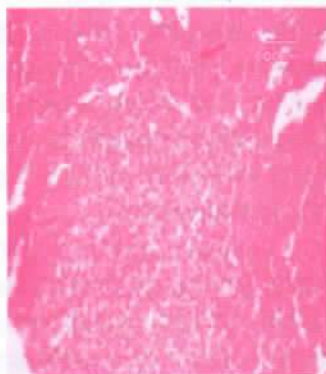
Keterangan + → diam bila dinaiki pejantan  
 - → Menolak bila dinaiki pejantan



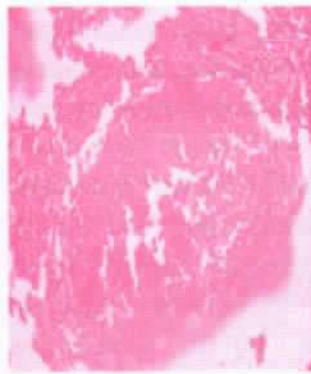Gbr 1. Folikel Tertier pada Ovarium Normal – kelompok P1 (400 X)



Gbr 2. Folikel De Graff pada Ovarium Normal – kelompok P0 (400 X)

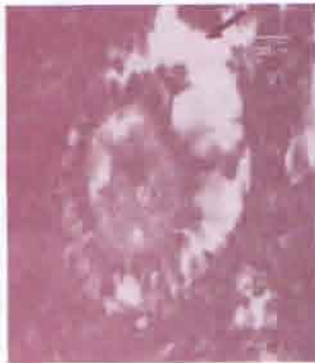

Gbr 3. Corpus Lutoum pada Ovarium Normal – kelompok P1 (400 X)

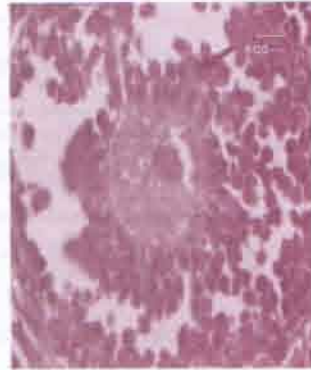


Gbr 4. Nekrosis + Congesti pada Ovarium mencit malnutrisi - kelompok P5 (400 X)

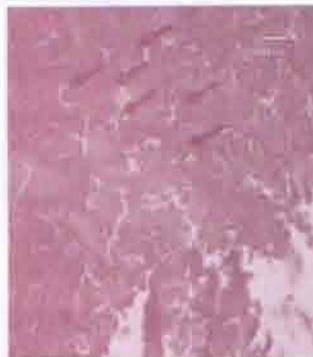




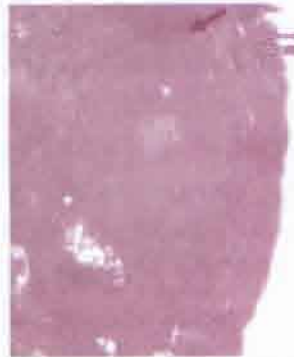Gbr 5. Hiperemia & Oedema Folikel Tertier pada Ovarium mencit malnutrisi - kelompok P2 (400 X)



Gbr 6 Hiperemia & Nekrosis Folikel Sekunder pada Ovarium mencit malnutrisi - kelompok P3 (400 X)



Gbr 7. Congesti pada Ovarium mencit malnutrisi - kelompok P3 (400 X)



Gbr 8. Congesti & Oedema Folikel Sekunder pada Ovarium mencit malnutrisi - kelompok P3 (400 X)

kopulasi (diam bila dinaiki pejantan). Hasil penilaian terhadap tanda estrus betina, selengkapnya dapat dilihat pada Tabel 1.

Selanjutnya gangguan fungsi reproduksi pada betina akibat malnutrisi diamati juga secara seluler berdasarkan pemeriksaan histopatologis (Gambar 1- 8).

Gangguan fungsi reproduksi pada betina akibat malnutrisi, secara *invivo* diamati berdasarkan penilaian terhadap tanda-tanda birahi (Estrus) dari betina. Tanda birahi yang diamati berupa tanda kesediaan betina menerima pejantan untuk melakukan aktivitas kopulasi (betina diam bila dinaiki pejantan).

Hasil penilaian terhadap tanda-tanda birahi dari mencit betina (diam bila dinaiki pejantan), adalah: kesemua mencit betina kelompok kontrol (P0) dan malnutrisi ringan berupa pemuasaan selama 1 hari (P1) menunjukkan

tanda birahi yang normal (diam bila dinaiki pejantan). Pada kelompok malnutrisi dengan pemuasaan 2 hari (P2), 3 ekor masih mau menerima pejanatan, sedangkan 3 yang lain tidak. Pada malnutrisi berat, dengan perlakuan pemuasaan 3 hari (P3), 4 hari (P4) dan 5 hari (P5), kesemua mencit betina pada kelompok tersebut tidak mau menerima pejantan untuk melakukan aktivitas kopulasi.

Gangguan fungsi reproduksi pada betina akibat malnutrisi, secara *invivo* diamati berdasarkan penilaian terhadap tanda-tanda birahi (Estrus) dari betina. Tanda birahi yang diamati berupa tanda kesediaan betina menerima pejantan untuk melakukan aktivitas kopulasi (betina diam bila dinaiki pejantan).

Hasil penilaian terhadap tanda-tanda birahi dari mencit betina (diam bila dinaiki pejantan), adalah: kesemua mencit betina kelompok kontrol (P0) dan malnutrisi ringan berupa

pemuasaan selama 1 hari (P1) menunjukkan tanda birahi yang normal (diam bila dinaiki pejantan). Pada kelompok malnutrisi dengan pemuasaan 2 hari (P2), 3 ekor masih mau menerima pejanatan, sedangkan 3 yang lain tidak. Pada malnutrisi berat, dengan perlakuan pemuasaan 3 hari (P3), 4 hari (P4) dan 5 hari (P5), kesemua mencit betina pada kelompok tersebut tidak mau menerima pejanatan untuk melakukan aktivitas kopulasi.

Data hasil penelitian di atas dapat menunjukkan bahwa malnutrisi dapat menurunkan birahi berupa penurunan kesediaan mencit betina menerima pejanatan berdasarkan penolakan terhadap aktivitas kopulasi. Penurunan birahi dapat terjadi karena kerja korteks adrenal menjadi tidak optimal dalam menghasilkan DHEA (*dehydroepiandrosteron*) akibat malnutrisi. Kadar DHEA yang rendah dalam darah dapat menjadi penyebab terjadinya kelelahan, penurunan stamina tubuh dan juga penurunan birahi. DHEA adalah prekursor hormon steroid seperti estrogen yang paling poten yang dihasilkan oleh kortek adrenal ginjal (Hackbert, 2002).

Peningkatan DHEA selain sebagai prekursor hormon steroid, seperti hormon estrogen, juga bertanggung jawab terhadap metabolisme lemak dan bertindak sebagai inhibitor enzim glukosa 6-phosphat dehidrogenase, yang mempunyai peranan sebagai biokatalisator perubahan glukosa menjadi lemak. Dengan demikian peningkatan DHEA memungkinkan terjadinya peningkatan jumlah ATP bebas dalam tubuh, sehingga meningkatkan stamina tubuh (Alan and Gaby, 2002).

Selanjutnya peningkatan ATP bebas di dalam tubuh selain meningkatkan stamina juga akan mendukung terjadinya peningkatan birahi. Hal ini dapat dijelaskan bahwa birahi dapat dikatakan baik apabila tubuh berada dalam kondisi stamina yang prima, sehingga memungkinkan terjadinya proses reproduksi.

Proses terjadinya birahi diawali adanya rangsangan di hipotalamus pada sistem saraf pusat, dimana dihasilkan dopamin sebagai neurotransmitter dan neurohormon yg mempengaruhi perilaku dan aktivitas seksual pada

individu (Anonimus, 2000). Rangsangan yang diterima oleh saraf sensori memicu asetikoline dalam merangsang sel endotelial mensekresi nitrit oksida guna mengaktifkan cGMP. Aktifnya cGMP akan menyebabkan otot pada korpus cavernosus klitoris menjadi rileks yang menyebabkan terjainya dilatasi arteriole klitoris sehingga darah akan deras mengalir masuk. Terisnya jaringan erektil dari klitoris ini oleh darah akan menyebabkan vena-vena tertekan dan menghambat keluarnya airan darah sehingga terjadi peningkatan turgor dari organ, maka terjadilah ereksi dari klitoris (Guyton 1997; Sakka, 2002).

Tidak tersedianya glukosa pada mencit yang mengalami malnutrisi sehingga tidak ada bahan bakar dan sumber energi yg bersifat universal bagi semua sel termasuk sel ovum. Tidak tersedianya glukosa maka tidak ada sumber karbon utk sintesa sebagian besar senyawa lain seperti asam lemak, kolesterol, asam amino dan asam nukleat serta hormon steroid seperti hormon estrogen. Selain itu glukosa diperlukan sebagai prekursor berbagai macam glukosa yang lain seperti laktosa, nukleotia dan glikosaminoglikan (Marks *et al.*, 2000).

Glukosa di dalam sitoplasma semua jenis sel termasuk sel spermatozoa, akan mengalami proses glikolisis, yaitu proses dimana glukosa dipecah menjadi piruvat dan menghasilkan 2 ATP secara fosforilasi pada tingkat substrat. Pada proses ini  $NAD^+$  akan mengalami reduksi menjadi NADH. Jika kapasitas oksidatif dari sel cukup tinggi maka pereduksi yang ada di NADH akan dipindahkan menuju rantai elektron mitokondria sehingga terbentuklah asam piruvat, selanjutnya dalam siklus asam sitrat tersebut terjadilah oksidasi secara sempurna menjadi  $CO_2$ . Siklus asam sitrat atau dikenal juga dengan istilah siklus trikarboksilat adalah lintasan reaksi katabolisme, yang terjadi dalam matrik mitokondria. Reaksi ini membutuhkan banyak bantuan koenzim diantaranya Ko-A yang disintesa dari vitamin B5, koenzin NAD dan koenzim NADP yang merupakan konversi dari vitamin B3, koenzim FAD yang disintesa dari vitamin B2, serta TPP yang

disintesa dari vitamin B1. Seiring dengan berjalannya proses glikolisis dan siklus asam sitrat maka pada membran dalam mitokondria akan terjadi proses fosforilasi oksidatif yang banyak menghasilkan ATP (Lehninger, 1995; Murray *et al.*, 2003). Rangkaian proses tersebut dikenal dengan istilah oksidasi aerobik glukosa yang akan menghasilkan energi total sebanyak 38 ATP (Murray *et al.*, 2003; Marks *et al.*, 2000).

Namun adanya kondisi malnutrisi yang berarti terjadi kekurangan vitamin B kompleks dan tidak tersedianya glukosa dari ransum makanan, ditambah kurang sempurnanya proses metabolisme, maka dapat dipastikan energi bebas atau ATP dalam tubuh akan menurun bahkan tidak terbentuk, hal ini akan menurunkan pula stamina mencit betina sehingga manifestasi birahi tidak akan terjadi.

Gangguan fungsi reproduksi pada betina akibat malnutrisi, secara seluler diamati berdasarkan pemeriksaan sediaan histologis dari organ ovarium. Pemeriksaan sediaan histologis didasarkan pada: 1. penghitungan jumlah Folikel Subordinat (Folikel sekunder dan tertier), Folikel Dominan dan Corpus Luteum serta 2. pemeriksaan secara histopatologis.

Hasil penilaian secara seluler, adalah: kesemua mencit betina kelompok kontrol (P0) menunjukkan jumlah Folikel Subordinat (Folikel sekunder dan tertier) dan Folikel de Graaf secara signifikan sama dengan kelompok perlakuan malnutrisi ringan berupa pemuasaan selama 1 hari (P1), sedangkan Corpus Luteum pada P1 lebih banyak jumlahnya dibanding P0. Namun demikian gambaran kondisi histopatologi ovarium secara umum adalah normal (tidak mengalami hemoraghi, oedema, congesti ataupun nekropsis). Sehingga kedua kelompok tersebut (P0 dan P1), kesemua mencit menunjukkan tanda-tanda birahi.

Pada kelompok malnutrisi dengan pemuasaan 2 hari (P2), pada ovarium 3 ekor mencit betina masih terbentuk Folikel de Graaf, sehingga ke-3 ekor tersebut masih menunjukan tanda birahi, meski Corpus Luteum juga terbentuk, namun gambaran histopatologinya masih normal. Adapun 3 ekor yang lain tidak terbentuk Folikel

de Graaf ditambah adanya bentukan corpus luteum, sehingga mencit tidak menunjukkan birahi, selain itu ke-3 mencit ini, 1 ekor menunjukkan bentukan hemoraghi dan 2 ekor menunjukkan hemoraghi dan Oedema pada ovariumnya.

Pada malnutrisi berat, dengan perlakuan pemuasaan 3 hari (P3), bentukan Folikel Subordinat (Folikel primer dan sekunder) masih ada, sedangkan Folikel de Graaf tidak terbentuk, namun demikian jumlah corpus luteum sangat banyak, sehingga semua mencit pada perlakuan P3 tidak menunjukkan tanda birahi. Gambaran histopatologi dari ovarium pada perlakuan P3 ini adalah : 3 ekor menunjukkan congesti dan oedema, sedangkan 3 ekor yang lain telah terjadi nekropsis pada ovariumnya.

Pada malnutrisi yang lebih berat, dengan perlakuan pemuasaan yang ekstrim, 4 hari (P4) dan 5 hari (P5), kesemua ovarium mencit betina pada kelompok tersebut telah mengalami nekropsis, sehingga tidak ada bentukan Folikel Subordinat (Folikel sekunder dan tertier), Folikel de Graaf ataupun corpus luteum, karena semua jaringan ovarium telah mengalami kerusakan.

Menurut Hardjopranyoto (1995), mekanisme kurang pakan dapat menyebabkan penurunan aktivitas ovarium yang berakibat pada peningkatan jumlah folikel abnormal apabila terjadi dalam jangka waktu yang lama. Pada penelitian ini kurang pakan dibuat ekstrim yaitu tanpa diberi makan sama sekali, sehingga terjadi proses malnutrisi. Manifestasi secara histopatologis dari akibat malnutrisi pada ovarium mencit betina dari penelitian ini adalah terjadinya hemoraghi, oedema, congesti bahkan nekropsis dari jaringan ovarium..

### Kesimpulan

Berdasarkan hasil penelitian dapat diambil kesimpulan bahwa malnutrisi pada mencit betina dapat menyebabkan gangguan fungsi reproduksi berupa infertilitas dan sterilitas gonad (ovarium) melalui terjadinya penurunan birahi dan hambatan proses folikulogenesis bahkan dapat menyebabkan terjadinya nekropsis pada ovarium.

**Daftar Pustaka**

- Abbas, A.K., A.H.Lichtman and J.S. Pober. 2000. Congenital and acquired immunodeficiency disorder. In: Cellular and Molecular Immunology, 4<sup>th</sup> Ed, W.B Saunders, Co, 445-67.
- Alan R. and M.D.Gaby. 2000. Dehydroepiandrosterone. Biological Effects and Clinical Significance. (Abstr) <http://www.healnotes.com/dhea.html-33k>
- Canale, D. and Postoia, S. 2000. Libido and Hormones. CNS Spectrum. East Melbourne. pp. 21-23
- Guyton, A and J.E. Hall. 1997. Buku ajar fisiologi kedokteran book. Edisi. Editor Irawati Setiawan EG. Jakarta. Hal. 1283-1288.
- Hafez, E.S.E. 2000. Reproduction in Farm Animal. 7<sup>th</sup> Ed. Lippincot William & Wilkins. 48-52; 59-62; 68-80; 90-94
- Hardijanto. 1994. Ilmu Inseminasi Buatan. Laboratorium Inseminasi Buatan. Fakultas Kedokteran Hewan. Universitas Airlangga. Surabaya. 18-24.
- Hardjopranyoto, S. 1995. Ilmu Kemajiran Pada Ternak, Penerbit Lab. Ilmu Kemajiran. Dep. Reproduksi dan Kebidanan. Fakultas Kedokteran Hewan. Universitas Airlangga. Surabaya. Hal. 61-72, 177-179, 299-300.
- Hariani, T.J. 1996. Pengaruh Ekstrak Rimpang Pancing (*Costus spiciosis* Koen) terhadap Spermatogenesis Mencit. Skripsi. Fakultas Kedokteran Hewan. Universitas Airlangga. Surabaya. 16-17
- Heckbert, L. and J.R. Heian. 2002. Acute the dehydroepiandrosteron (DHEA) effect on sexual arousal in postmenopausal woman. in : Women Health Gend Based Med. 2: 155-162.
- Ismudiono. 2007. Fisiologi Reproduksi pada Ternak. Edisi II. Fakultas Kedokteran Hewan. Universitas Airlangga. Surabaya
- Kimbal, J.W. 1996. Biologi 2. Alih Bahasa H. Siti Soetami, T., Nawangsari Sugiri. Jakarta. P.T. Glora Akra Pratama. 12:156-168.
- Kresno, S.B. 2001. Imunologi: Diagnosis dan Prosedur Laboratorium, 4<sup>th</sup> Ed. FKUI, Jakarta.
- Lehninger, A.L. 1995. Dasar-dasar Biokimia. Jilid 2. Alih Bahasa Maggy Thenawidjaja. Penerbit Airlangga. Jakarta. Hal: 73-93, 149-154.
- Lew E.A., M.A.Poles and D.T. Dieterich. 1997. Diarrheal Diseases Associated with HIV Infection. Gastroenterology Clinica of North America, Vol 26. Issue 2, pp 259-290.
- Marks, D.B., D.M. Allan and M.S. Collen. 2000. Biokimia Kedokteran Dasar. Sebuah Pendekatan Klinis. Edisi I. Alih Bahasa: Braun UP. Penerbit Buku Kedokteran ECG. Jakarta. Hal 165.
- Monk, M. 1987. Mammalian Development. A Practical Approach. IRL Press. Washington DC. p. 313
- Putro, P.P. 2001. Transfer Embrio pada Sapi. Fakultas Kedokteran Hewan. UGM. Yogyakarta.
- Sakka, M.D. and F.L. Tom. Physiology of Penile Erection. Departement of Urology. <http://www.duj.com/Article/Lue.html.29>.
- Satheesh K.S. dan A.S. Lakshmi. 2005. Intestinal Parasitic Infection in HIV Infected Patients with Diarrhoea in Chennai. Indian J. of Med. Mier. 20(2) : 88-91.
- Short, J.R., O.P. Gray and J.A. Dodge. 1994. A synopsis of Children's Diseases. John Wright & Sons Ltd, Brisbane, Australia.
- Turner, C.D. dan J.T. Bagnara. 1988. Endokrinologi Umum. Terjemahan Harsojo. Airlangga University Press. Surabaya.
- Widjiati, 2003. Profil Protein Oosit dari Berbagai Ukuran Folikel pada Proses Pematangan Oosit; Sebuah Upaya Meningkatkan Kualitas Produksi Embrio In Vitro. Usulan Hibah Due-Like. Fakultas Kedokteran Hewan. Universitas Airlangga. Surabaya.
- Yien, M.K., J.L. Duncan, K.W. Shawn, Y. Haidong, N. George, Y.X. Eugene, J.H. Susan and G. Jane. 2005. Deficiency of