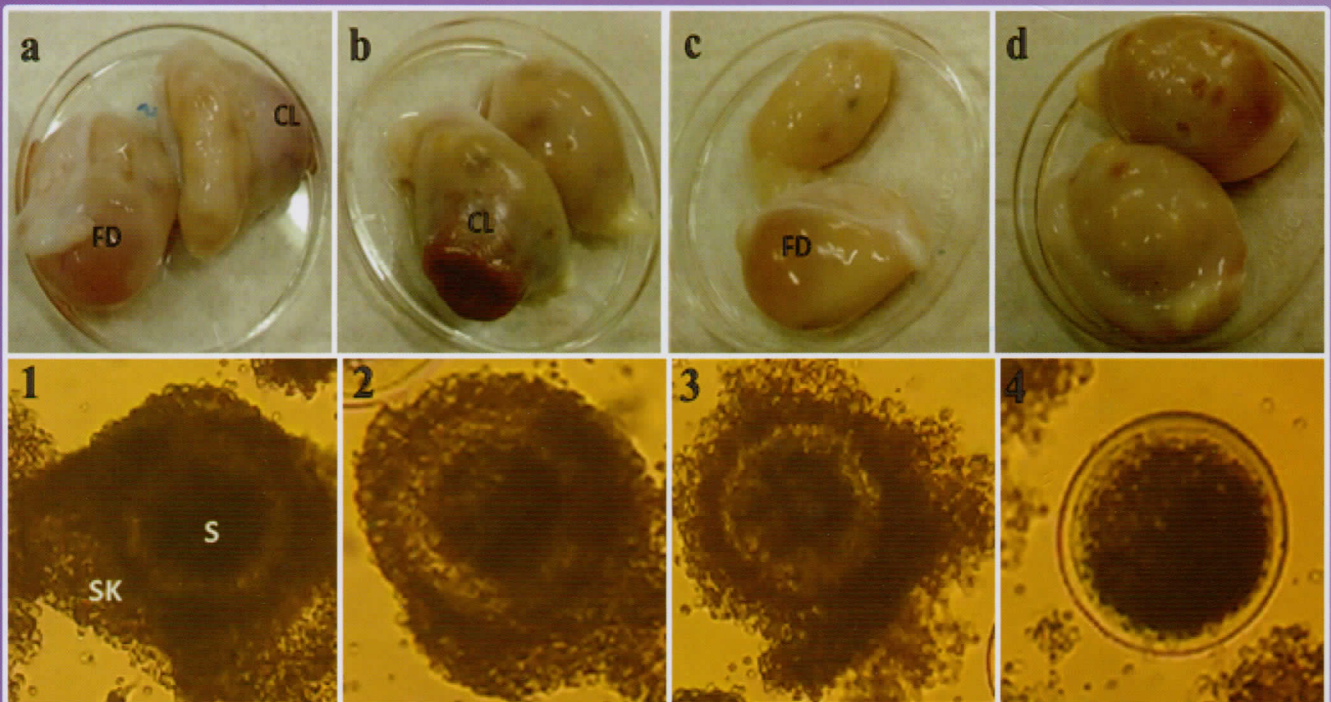


Jurnal Sain Veteriner



Terakreditasi oleh Dirjen Penguatan Riset dan Pengembangan Kemenristek Dikti
SK No. : I/E/KPT/2015, tanggal 21 September 2015



FAKULTAS KEDOKTERAN HEWAN, UNIVERSITAS GADJAH MADA
BEKERJA SAMA DENGAN PERHIMPUNAN DOKTER HEWAN INDONESIA



JURNAL SAIN VETERINER

Ketua Dewan Penyunting

Aris Haryanto

Wakil Ketua Dewan Penyunting

Agustina Dwi Wijayanti

Penyunting Pelaksana

Devita Anggraeni

Khrisdiana Putri

Hevi Wihadmadyatami

Konsultan Penyunting

Sentot Santoso (Justus-Liebig-University, Giessen, Jerman)

Tutut Herawan (University of Malaya, Malaysia)

Pelaksana Teknik

Endah Choiriyah

Surohmiatun

Mitra Bebestari

Agung Janika Sitasiwi (Universitas Diponegoro)

Anwar Rosyidi (Universitas Mataram)

Bambang Ariyadi (Universitas Gadjah Mada)

Deni Noviana (Institut Pertanian Bogor)

Desak Made Malini (Universitas Padjajaran)

Didik Priyandoko (Universitas Pendidikan Indonesia)

Djoko Winarso (Universitas Brawijaya)

E. Djoko Poetranto (Universitas Airlangga)

Eka Pramytha Hestianah (Universitas Airlangga)

Gratiana E.W. (Universitas Jenderal Soedirman)

Gusti Ayu Yuniati Kencana (Universitas Udayana)

Herry Sonjaya (Universitas Hasanuddin)

I Ketut Mudite Adnyane (Institut Pertanian Bogor)

Ida Ayu Pasti Apsari (Universitas Udayana)

Ida Bagus Komang Ardana (Universitas Udayana)

Iis Arifiantini (Institut Pertanian Bogor)

M. Hanafiah (Universitas Syiah Kuala)

Min Rahminiwati (Institut Pertanian Bogor)

Mufasirin (Universitas Airlangga)

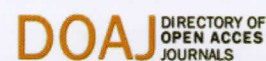Ni Wayan Kurniani Karja (Institut Pertanian Bogor)

Sapto Yuliani (Universitas Ahmad Dahlan)

Sri Murwani (Universitas Brawijaya)

Tongku N. Siregar (Universitas Syiah Kuala)

JSV terindeks oleh :



Dicetak oleh:

Seri Offset

Kalangan Jl. Wonosari Km 6,5

Telp. 0858 6905 4302 email : syarif.sdms@gmail.com

PENGANTAR REDAKSI

Pada JSV volume 35, nomor 2 edisi Desember 2017 ini, kami menginformasikan bahwa per tanggal 1 Juli 2017 JSV telah terindeks di lembaga pengindeks *Directory of Open Access Journals* (DOAJ). Tentu saja hal ini merupakan pencapaian yang baik untuk perkembangan JSV ke depan mengingat bahwa sampai pada edisi ini secara keseluruhan JSV selain terindeks pada DOAJ juga telah terindeks pada Garuda Scholar, *Indonesian Publication Index* (IPI), Google Scholar, (*Science and Technology Index*) SINTA, *Indonesia Scientific Journal Database* (ISJD) and OneSearch. Semoga pencapaian publik dapat meningkatkan kualitas artikel dan mutu JSV untuk menjadi salah satu jurnal ilmiah bidang veteriner di Indonesia yang semakin baik lagi pada masa yang akan datang.

Seperti pada edisi sebelumnya, JSV edisi Desember 2017 ini, memuat sebanyak 16 artikel ilmiah dari berbagai bidang veteriner, yaitu bidang reproduksi, patologi klinik, virologi, parasitologi, produksi ternak, ilmu penyakit dalam, farmakologi, histologi, mikrobiologi, epidemiologi.

Bersama ini pula, kami selaku dewan penyunting JSV mengundang bapak/ibu/saudara penulis dan kontributor artikel ilmiah untuk mengirimkan manuskript artikel ilmiah untuk dapat dipublikasikan di JSV pada edisi yang akan datang. Kami juga menampung semua kritik, saran dan masukan yang bersifat membangun untuk perbaikan JSV. Kami selalu berharap bahwa ke depan JSV akan selalu berkembang semakin baik dalam mempublikasi artikel-artikel ilmiah yang baik, berbobot dan berkualitas tinggi di bidang veteriner.

Terima kasih atas perhatian dan kerjasamanya.

Ketua Dewan Penyunting

DAFTAR ISI

Optimalisasi Pembekuan Sperma Limbah Kauda Epididimis Kambing Lokal dengan Metode Bertahap dan Stabilisasi <i>Naela Wanda Yusria Dalimunthe, M. Rosyid Ridlo, Agung Budiyo</i>	150 - 158
Potensi Imunologi Serbuk Umbi Tanaman Sarang Semut (<i>Myrmecodia tuberosa</i>) terhadap Tikus <i>Wistar</i> Yang Diinduksi <i>Streptozotocin</i> <i>Imron Rosyadi, Bambang Hariono</i>	159 - 164
Infeksi Virus Peste de Petis Ruminants (PPR) pada Kambing dan Domba di Indonesia <i>Indrawati Sendow, Raden Mohamad Abdul Adjid, Muharam Saepulloh</i>	165 - 174
Variasi Morfologi dan Deteksi <i>Leucocytozoon Caulleryi</i> dengan Metode PCR pada Ayam Ras di Wilayah Endemis Indonesia <i>Endang Suprihati, Wiwik Misaco Yuniarti</i>	175 - 183
Determination of Cattle and Buffalo Skin Crackers Using Polymerase Chain Reaction Restriction Fragment Length Polymorphism <i>Rulli Riana Dewi, Yuny Erwanto, Nanung Agus Fitriyanto</i>	184 - 190
Respon Imun Mencit Terhadap Protein 24 dan 71 kDa <i>Toxocara vitulorum</i> dalam Membentuk Antibodi dan Protektifitasnya terhadap Infeksi Buatan <i>Candra Dwi Atma, Kusnoto, Eduardus Bimo Aksono H.P.</i>	191 - 196
Identifikasi Ektoparasit pada Benih Ikan Mas (<i>Cyprinus carpio</i>) di Balai Benih Ikan Kabat, Kabupaten Banyuwangi <i>Mohammad Faizal Ulkhaq, Darmawan Setia Budi, Gunanti Mahasri, Kismiyati</i>	197 - 207
Pengaruh Ekstrak Buah Delima Terstandar 40% <i>Ellagic Acid</i> terhadap Profil Darah Tikus Putih yang Mengalami Nefrotoksisitas akibat Induksi Gentamisin <i>Bambang Sektiari Lukiswanto, Wiwik Misaco Yuniarti</i>	208 - 215
Kualitas Oosit Kerbau dari Status Reproduksi Ovarium yang Berlainan <i>Sri Gustina, Hasbi Hasbi, Ni Wayan Kurniani Karja, Mohamad Agus Setiadi², Iman Supriatna²</i>	216 - 222
Efek Ekstrak Air Biji Pepaya (<i>Carica papaya L.</i>) terhadap Fertilitas Mencit (<i>Mus musculus L.</i>) Betina <i>Muhammad Feraldi Firdaus, Agung Janika Sitasawi, Siti Muflichatun Mardiaty</i>	223 - 229
Efektivitas Terapi Multivitamin, Obat Cacing dan Premiks pada Sapi Terdiagnosa Hipofungsi Ovarium di Wilayah Kecamatan Prambanan, Yogyakarta <i>Niken Widarini, Imbang Ru Beda, Agustina Dwi Wijayanti</i>	230 - 235
Karakteristik Fisik dan Kimia Telur Burung Mamo (<i>Eulipoa Wallacei</i>) di Pantai Uwo Uwo Kecamatan Galela Kabupaten Halmahera Utara <i>Yusri Sapsuha, Nur Sjaferi, Nurjana Albaar, Hasriani Ishak</i>	236 - 242
Daya Vermisidal Ekstrak Lima Jenis Etnofarmakologi terhadap Cacing <i>Haemonchus contortus</i> secara <i>In-vitro</i> <i>I Gusti Komang Oka Wirawan, Kurniasih, Joko Prastowo, Wisnu Nurcahyo</i>	243 - 253
Studi Distribusi Glukosa Transporter 4 pada Otot Skelet Ayam Kedu Cemani <i>Teguh Budipitojo, Ariana, Tri Wahyu Pangestiningih, Hery Wijayanto, Dwi Liliek Kusindarta, Dewi Kania Musana</i>	254 - 259
Potensi Ekstrak <i>Atuna racemosa</i> Sebagai Anti - <i>Methicillin Resistant Staphylococcus aureus</i> (MRSA) <i>Siti Isrina Oktavia Salasia, Novra Arya Sandi, Fajar Budi Lestari, Verda Farida, Nurbani Aziz</i>	260 - 268
Kondisi Biosekuriti Tempat Penjualan Burung Terkait <i>Avian Influenza</i> di Wilayah Jakarta <i>Ardilasunu Wicaksono, Etih Sudarnika, Chaerul Basri</i>	269 - 276
Indek Penulis	277 - 278
Indek Subyek	279 - 280

Gambar depan : Kualitas Oosit Kerbau dari Status Reproduksi Ovarium yang berlainan hal 218

Pengaruh Ekstrak Buah Delima Terstandar 40% *Ellagic Acid* terhadap Profil Darah Tikus Putih yang Mengalami Nefrotoksisitas Akibat Induksi Gentamisin

Effect of Pomegranate Fruit Extract Standardized 40 % Ellagic Acid on Gentamicin Induced Nephotoxicity Rats' Blood Profile

Bambang Sektiari Lukiswanto , Wiwik Misaco Yuniarti

Departemen Klinik Veteriner, Fakultas Kedokteran Hewan, Universitas Airlangga

Jl. Mulyorejo Kampus C, Surabaya, 60115.

Email : bamsekti@yahoo.com;wiwikmisaco@yahoo.com

Abstract

The purpose of this study was to determine the effect of pomegranate extract extract of 40% ellagic acid on blood profile of albino rats that had nephrotoxicity after induced with Gentamicin. A total of 32 white rats were divided into four treatment groups, each consisting of eight rats. The four treatment groups were healthy rats (P0), Gentamicin induced rats (P1), Gentamicin induced rats and ellagic acid treatment (P2) and Gentamicin induced rats and standardized Pomegranate extract therapy 40% ellagic acid treatment (P3). After seven days of treatment, blood was taken for blood profile tests. The results showed that in the Gentamicin-induced group (P0), a decrease in blood profile allegedly caused by Gentamicin that could cause damage and impaired renal tubular function. Giving ellagic acid and pomegranate extracts of 40% ellagic acid proved to improve the blood profile of Gentamicin induced rats. This is due to inhibition of renal damage and improved renal function due to antioxidant activity possessed by ellagic acid and Pomegranate extract of standardized 40% ellagic acid.

Keywords: Gentamicin, kidney, nephrotoxicity, blood profile

Abstrak

Tujuan dari penelitian ini adalah untuk mengetahui pengaruh pemberian ekstrak buah delima terstandar 40% ellagic acid terhadap gambaran darah tikus putih yang mengalami nefrotoksisitas setelah diinduksi dengan Gentamisin. Sebanyak 32 ekor tikus putih dibagi menjadi empat kelompok perlakuan, masing-masing terdiri dari delapan ekor tikus putih. Keempat kelompok perlakuan tersebut adalah tikus sehat (P0), tikus yang diinduksi Gentamisin (P1), tikus yang diinduksi Gentamisin dan terapi *ellagic acid* (P2) dan tikus yang diinduksi Gentamisin dan terapi ekstrak buah Delima terstandar 40% *ellagic acid* (P3). Setelah tujuh hari perlakuan, darah diambil untuk pemeriksaan profil darah. Hasil menunjukkan bahwa pada kelompok yang diinduksi Gentamisin (P0), terjadi penurunan profil darah yang diduga disebabkan karena induksi Gentamisin dapat menyebabkan kerusakan dan gangguan fungsi tubulus ginjal. Pemberian *ellagic acid* dan ekstrak buah Delima terstandar 40% ellagic acid terbukti mampu meningkatkan dan memperbaiki profil darah tikus putih yang diinduksi Gentamisin. Hal ini disebabkan karena terhambatnya kerusakan dan gangguan fungsi ginjal karena aktivitas antioksidan yang dimiliki oleh ellagic acid dan ekstrak buah Delima terstandar 40% *ellagic acid*.

Kata kunci : Gentamisin, ginjal, nefrotoksisitas, profil darah

Pendahuluan

Gentamisin merupakan antibiotika golongan aminoglikosida yang banyak digunakan untuk terapi infeksi berat terutama untuk infeksi yang disebabkan oleh bakteri gram negatif dan beberapa bakteri gram

positif (Donbhaktuni *et al.*, 2016). Sebagaimana kelompok aminoglikosida yang lain, Gentamisin juga dapat menyebabkan nefrotoksisitas melalui hambatan sintesis protein pada sel penyusun ginjal. Mekanismenya secara spesifik dengan menimbulkan

nekrosis sel yang pada akhirnya akan menyebabkan gagal ginjal akut. Hal ini tergantung pada dosis Gentamisin yang digunakan dan kondisi ginjal sebelum terapi diberikan (Balakumar *et al.*, 2010)

Nefrotoksisitas merupakan kondisi yang ditandai dengan perubahan morfofungsi sel, misalnya gangguan sintesa protein, peningkatan proses peroksidasi lipid dan kerusakan mitokondria. Kerusakan oksidatif pada sel merupakan salah satu penyebab kondisi patologis kronis pada ginjal. Selain perubahan morfofungsi ginjal, Gentamisin diduga dapat menyebabkan perubahan sementara atau permanen pada hasil pemeriksaan gambaran darah terkait dengan gangguan fungsi ginjal (El Badwi *et al.*, 2012). Pada penderita gangguan ginjal, perubahan profil darah ditandai dengan terjadinya anemia, penurunan jumlah dan fungsi platelet, sehingga dapat meningkatkan tendensi perdarahan. Selain itu juga dapat disertai dengan penurunan fungsi leukosit dan limfosit, sehingga mengganggu fungsi pertahanan seluler dan menyebabkan penderita gangguan ginjal mudah mengalami infeksi. Gentamisin juga dapat menyebabkan gangguan morfofungsi ginjal pada tikus.

Berbagai penelitian yang terkait dengan usaha untuk menurunkan atau memproteksi nefrotoksisitas aminoglikosida telah banyak dilakukan (Alarifi *et al.*, 2012; Ahmadvand *et al.*, 2016), salah satu diantaranya adalah penggunaan antioksidan (Meky *et al.*, 2016). Buah dan bunga delima merah yang mengandung polifenol sebagai metabolit sekunder merupakan antioksidan yang menjanjikan. Selain itu, *ellagic acid* yang juga terkandung dalam buah delima telah terbukti memiliki aktivitas tersebut. Penggunaan ekstrak bunga delima pada tikus putih yang diinduksi dengan Gentamisin menunjukkan penurunan kadar *blood urea nitrogen* (BUN) dan kreatinin dalam darah (Sadeghi *et al.*, 2015). Penelitian ini dilakukan untuk mengetahui pengaruh pemberian ekstrak buah delima

terstandart 40% *ellagic acid* terhadap gambaran darah tikus putih yang mengalami nefrotoksisitas setelah diinduksi dengan Gentamisin.

Materi dan Metode

Ethical Clearance

Seluruh penelitian dilakukan sesuai dengan etik penggunaan hewan percobaan dan telah disetujui oleh komisi etik yang ada di Fakultas Kedokteran Hewan, Universitas Airlangga dengan EC nomer 153 - KE.

Tempat Penelitian

Penelitian ini dilaksanakan di Ruang Hewan Coba dan Laboratorium Biokimia Fakultas Kedokteran Universitas Airlangga, Surabaya. Penimbangan bahan – bahan untuk pembuatan sediaan dilakukan di Laboratorium Farmasi Fakultas Kedokteran Hewan, Kampus C Universitas Airlangga Surabaya. Pemeriksaan darah lengkap dilakukan di Balai Besar Laboratorium Kesehatan Surabaya, Jl. Karangmenjangan No. 18, Surabaya.

Hewan Penelitian

Hewan penelitian yang digunakan adalah 32 ekor tikus putih (*Rattus norvegicus*) jantan galur Wistar dewasa, dengan umur antara 2 - 3 bulan dengan bobot badan berkisar antara 150-180 gram. Hewan coba didapatkan dari bagian Laboratorium Hewan Coba Departemen Biokimia Fakultas Kedokteran Universitas Airlangga.

Alat dan Bahan Penelitian

Alat yang digunakan adalah kandang pemeliharaan, tempat pakan dan minum, sekam untuk alas kandang, plester, kapas, kasa steril, spuit, gloves, mortar, dan *feeding tube*. Penelitian ini menggunakan ekstrak buah delima terstandar yang mengandung 40% *ellagic acid* dan *ellagic acid* murni

(Xi'an Biof Bio-Technology Co., Ltd.), Gentamisin (Sanbe Farma), alkohol 70%, ether, carboxy methyl cellulose (CMC) Na 0,3 %, dan betadine solution.

Persiapan Sediaan Uji

Ellagic acid dan ekstrak buah delima terstandar 40% *ellagic acid* yang akan diberikan pada tikus putih disuspensikan dengan CMC Na 0,3 % di dalam mortir agar terjaga homogenitas larutannya. Sediaan juga selalu dibuat baru sebelum diberikan pada tikus putih. Pembuatan CMC Na 0,3 % dilakukan dengan cara mengencerkan CMC Na 0,3 gram dalam 100 ml *aquadest* hangat (Palanisamy *et al.*, 2007).

Metode

Penelitian ini menggunakan Rancangan Acak Lengkap (RAL). Seluruh hewan percobaan diadaptasikan selama tujuh hari dan selama penelitian berlangsung tikus diberi makan dan minum secara *ad libitum*. Sebelum perlakuan dimulai, keseluruhan hewan percobaan ditimbang dan dibagi menjadi empat kelompok perlakuan, masing-masing kelompok terdiri dari delapan ekor tikus putih. Keempat kelompok perlakuan tersebut adalah :

P0: Kelompok tikus putih diberi *aquadest* steril secara intraperitoneal (IP) dan CMC Na 0,3 % sebanyak 2 mL peroral (PO) sebagai kontrol.

P1: Kelompok tikus putih diberi Gentamisin 80 mg/kg bb secara IP dan CMC Na 0,3 % dengan volume maksimal 2 mL/ ekor tikus secara PO.

P2: Kelompok tikus putih diberi Gentamisin dengan dosis 80 mg/kg bb secara IP dan *ellagic acid* murni dengan dosis 60 mg/kg bb dalam CMC Na 0,3 % dengan volume maksimal 2 mL/ ekor tikus po.

P3: Kelompok tikus putih yang diberi Gentamisin 80 mg/kg bb secara IP dan ekstrak buah delima terstandar 40% *ellagic acid* dengan dosis 150 mg/kg bb dalam CMC Na 0,3 % dengan

volume maksimal 2 mL/ ekor tikus PO.

Berdasarkan kandungan 40% *ellagic acid* dalamnya, maka dosis ekstrak buah delima yang memiliki kandungan 40% *ellagic acid* adalah 150 mg/kg bb/PO/hari. Dosis ini berdasarkan dosis *ellagic acid* yang dapat diberikan tanpa efek toksik, yaitu 60 mg/ kg bb/hari (Devipriya, *et al.*, 2007). Perlakuan diberikan selama 8 hari.

Pengambilan dan Pemeriksaan Sampel

Sebelum melakukan pengambilan darah, hewan percobaan dianestesi dengan menggunakan eter. Sampel darah diambil secara intra kardial yang sebelumnya sudah dilakukan insisi pada daerah thoraks, dan dalam keadaan jantung masih berdenyut (Hoff, 2000). Darah diambil sebanyak 3 ml, dan dimasukkan ke dalam tabung yang mengandung *ethylenediaminetetraacetic acid* (EDTA) sebagai antioagulan. Selanjutnya dilakukan pemeriksaan darah lengkap dengan menggunakan *hematology analyzer*. Adapun variabel yang diperiksa meliputi hemoglobin, eritrosit, *packet cell volume* (PCV), platelet, leukosit, dan hitung jenis leukosit (eosinofil, basofil, netrofil, limfosit dan monosit).

Analisis data

Analisis data yang digunakan pada penelitian ini adalah *analysis of variance* (Anova) jika hasilnya bermakna, maka akan dilanjutkan dengan uji *least significant difference* (LSD) dengan tingkat signifikansi 5%.

Hasil dan Pembahasan

Hasil penelitian menunjukkan bahwa pemberian *ellagic acid* dan ekstrak delima terstandar 40% *ellagic acid* tidak berpengaruh terhadap jumlah platelet ($p > 0.05$), tetapi berpengaruh terhadap kadar hemoglobin, jumlah eritrosit, PCV dan leukosit ($p < 0,05$) dengan kadar yang cenderung mengalami

penurunan. Pada hitung jenis leukosit, pemberian perlakuan berpengaruh terhadap jumlah eosinofil dan

limfosit ($p < 0,05$), tetapi tidak berpengaruh terhadap basofil, netrofil dan monosit ($p > 0,05$) (Tabel 1).

Tabel 1. Profil Pemeriksaan Darah pada Kelompok Perlakuan

Variabel	P0	P1	P2	P3	Sign.
Hb	11,9 ± 0,48 ^a	8,01 ± 0,54 [°]	10,77 ± 0,64 ^b	10,77 ± 0,62 ^b	0,008
Eritrosit	7,04 ± 0,37 ^a	5,21 ± 0,20 [°]	6,52 ± 0,45 ^b	6,20 ± 0,50 ^b	0,019
PCV	38,25 ± 1,38 ^a	31,70 ± 2,10 [°]	34,32 ± 1,42 ^b	34,75 ± 2,20 ^b	0,004
Platelet	898,67 ± 167,16	956,83 ± 156,60	815,00 ± 281,65	771,00 ± 155,02	0,348
Leukosit	11.658 ± 3.558 ^a	5.530 ± 1.804 [°]	8.853 ± 3.320 ^{ab}	6.618 ± 1.866 ^b	0,013
Eosinofil	90 ± 51 ^b	37 ± 21 [°]	143 ± 82 ^a	104 ± 91 ^a	0,045
Basofil	45 ± 18	39 ± 24	28 ± 19	16 ± 8	0,343
Netrofil	1.861 ± 421	1.728 ± 278	1.383 ± 700	2.090 ± 535	0,148
Limfosit	8.731 ± 3.865 ^a	3.055 ± 1.755 [°]	3.988 ± 2.094 ^b	3.705 ± 1.365 ^b	0,005
Monosit	907 ± 227	621 ± 379	722 ± 317	662 ± 253	0,387

^aSuperskrip yang berbeda pada baris yang sama menunjukkan perbedaan yang nyata ($p < 0,05$)

Keterangan :

P0 : Kelompok tikus sehat sebagai kontrol

P1 : Kelompok tikus yang diinduksi Gentamisin dan diberi CMC Na 0,3%

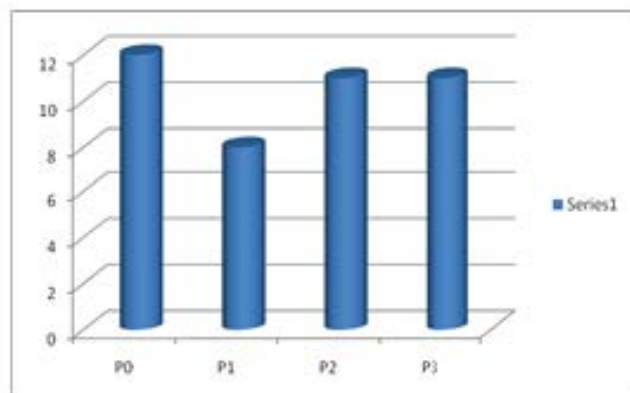
P2 : Kelompok tikus yang diinduksi Gentamisin dan diberi *ellagic acid*

P3 : Kelompok tikus yang diinduksi Gentamisin dan diberi ekstrak buah delima terstandar 40% *ellagic acid*

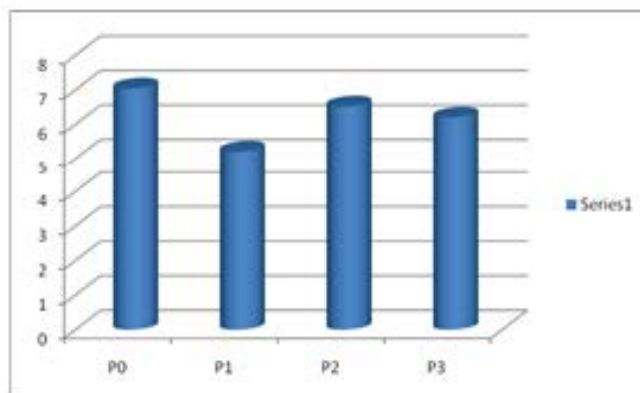
Kadar hemoglobin, eritrosit dan PCV pada kelompok P0 berbeda nyata dengan kelompok P1, P2, dan P3, demikian juga untuk kelompok P1, berbeda nyata dengan ketiga kelompok yang lain ($p < 0,05$). Namun demikian, hasil penelitian menunjukkan bahwa kadar hemoglobin, eritrosit dan PCV antara P2 dan P3 tidak berbeda nyata ($p > 0,05$). Kadar hemoglobin, eritrosit dan PCV terendah terlihat pada kelompok P1 (Tabel 1 dan Gambar 1).

Jumlah leukosit pada P0 tidak berbeda nyata dengan P2 ($p > 0,05$), tetapi berbeda dengan P1 dan P3 ($p < 0,05$), sementara P2 tidak berbeda nyata dengan P3 ($p > 0,05$), tetapi berbeda nyata dengan P1 ($p < 0,05$). Kadar leukosit rendah terlihat pada P1 (Tabel 1 dan Gambar 1).

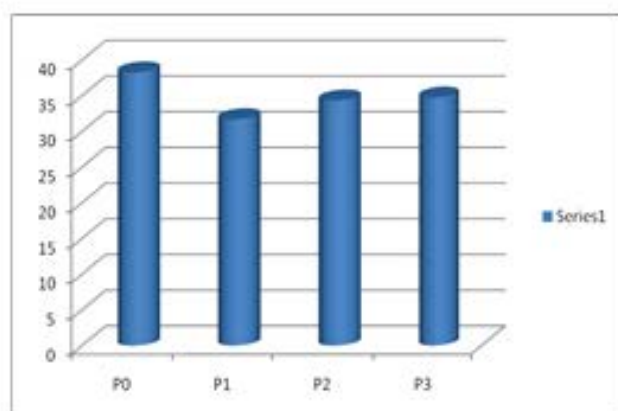
Jumlah eosinofil pada P0 berbeda nyata dengan P1, P2 dan P3 ($p < 0,05$), tetapi tidak terdapat perbedaan antara P2 dan P3 ($p > 0,05$). Hasil dengan pola yang berbeda terlihat pada analisis limfosit. Jumlah limfosit nampak perbedaan yang nyata antara P0 dengan P1, P2 dan P3, demikian pula antara P1 dengan P2 dan P3 ($p < 0,05$). Pada kelompok P2 dan P3 tidak tampak adanya perbedaan ($p > 0,05$). Jumlah eosinofil dan limfosit terendah tampak pada P1. Jumlah eosinofil pada kelompok P2 dan P3 mengalami peningkatan, sementara jumlah limfosit pada kelompok yang sama mengalami penurunan bila dibandingkan P0 (Tabel 1 dan Gambar 1).



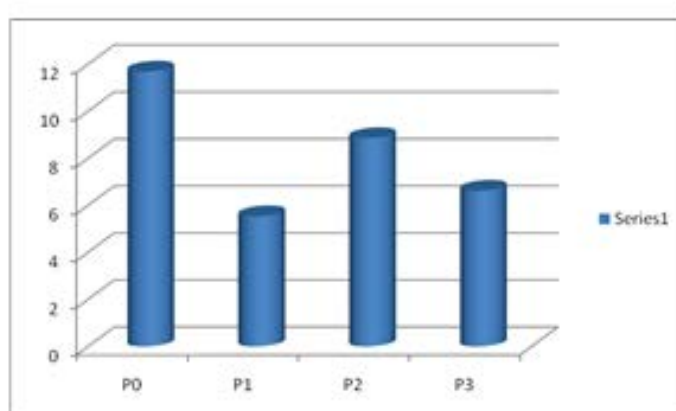
Hemoglobin



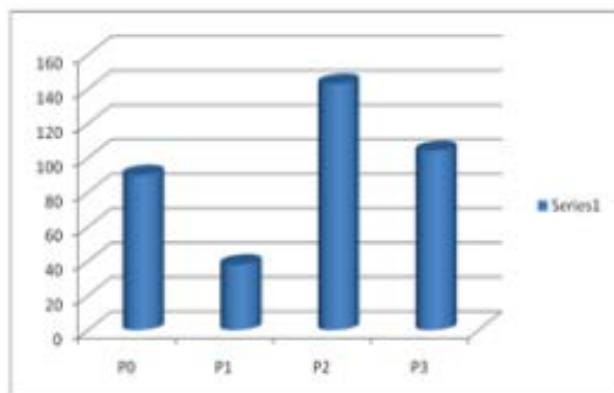
Eritroit



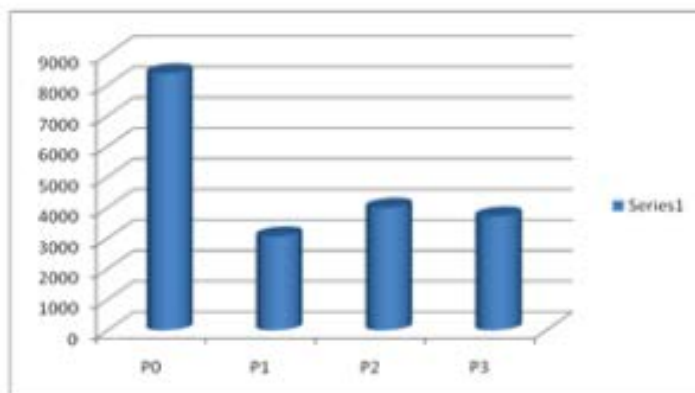
PCV



Leukosit



Eosinofil



Limfosit

Gambar 1. Efek pemberian *ellagic acid* dan ekstrak buah delima testandar 40% *ellagic acid* terhadap hemoglobin, eritroit, PCV, leukosit, eosinofil dan limfosit tikus putih yang mengalami nefrotoksitas akibat induksi Gentamisin.

Evaluasi hasil pemeriksaan darah dapat merefleksikan respon fisiologis individu terhadap lingkungan internal dan eksternalnya sehingga dapat digunakan untuk memonitor kesehatan individu. Profil hematologi juga merupakan salah satu indikator status fisiologis maupun patologis yang sangat penting (Elsayed, *et al.*, 2014).

Hasil penelitian menunjukkan bahwa terjadi penurunan yang signifikan kadar hemoglobin, jumlah eritrosit, *packed cell volume* dan leukosit pada kelompok P1 yang diinduksi Gentamisin. Penurunan hemoglobin dan jumlah eritrosit disebabkan karena Gentamisin dapat menyebabkan kerusakan dan gangguan fungsi ginjal. Hal tersebut terkait dengan produksi *erithropoitin* yang berperan sebagai regulator pada proses *erithropoiesis* (Meky, *et al.*, 2016).

Erithropoitin banyak ditemukan pada sel peritubular ginjal dan regulasi produksi *erithropoitin* berhubungan dengan fungsi tubulus proksimal ginjal. Induksi Gentamisin tidak hanya dapat menyebabkan gangguan fungsi tubulus, tetapi juga dapat menyebabkan gangguan produksi eritrosit akibat berkurangnya produksi *erithropoitin*. Nekrosis sel tubulus dan terbentuknya *reactive oxygen species* akibat induksi Gentamisin juga dapat menyebabkan disfungsi vaskuler. Dalam jangka panjang, kondisi ini akan menyebabkan perubahan profil darah, seperti yang terbukti pada penelitian ini (Javed *et al.*, 2015).

Penurunan jumlah eritrosit juga dapat disebabkan karena kerusakan eritrosit yang terjadi akibat stress oksidatif, melalui proses oksidasi membran dan denaturasi hemoglobin. Peroksidasi lipid pada membran eritrosit akan menyebabkan penurunan tekanan hidrostatik pada membran bilayer dinding sel eritrosit, sehingga akan menyebabkan perubahan afinitas dan interaksi protein dan lipid. Hal ini akan menyebabkan gangguan hemotasis dan fungsi membran eritrosit (Kusmic *et al.*, 2000; Ambali *et al.*, 2010). Pengaruh Gentamisin terhadap jumlah eritrosit

akan berpengaruh linier terhadap kadar hemoglobin dan PCV.

Jumlah leukosit perifer pada pada kelompok yang mengalami nefrotoksisitas (P1), lebih rendah daripada kelompok perlakuan yang lain. Penurunan leukosit perifer diduga disebabkan karena meningkatnya migrasi leukosit ke lokasi kerusakan epitel tubulus ginjal akibat pemberian Gentamisin. Kerusakan epitel tubulus ginjal akan menstimulasi peningkatan jumlah leukosit yang bermigrasi menuju area jejas dan area interstisial, sehingga menyebabkan jumlah leukosit pada sirkulasi perifer mengalami penurunan (Yarijani, *et al.*, 2016).

Jumlah eosinofil dan limfosit pada kelompok yang diinduksi Gentamisin juga mengalami penurunan dan berbeda dengan kelompok perlakuan yang lain. Penurunan jumlah eosinofil dan limfosit pada kelompok P1 dapat disebabkan karena penurunan jumlah leukosit. Hal lain yang diduga dapat menyebabkan penurunan jumlah eosinofil dan limfosit adalah karena pada tikus yang diberi Gentamisin akan terjadi peningkatan pembentukan *eosinophil cast* pada jaringan ginjal dan infiltrasi limfosit pada area jejas, sehingga terjadi penurunan jumlah pada peredaran perifer (Alarifi, *et al.*, 2012; Ahmadvand, *et al.*, 2016).

Pada kelompok yang diterapi dengan *ellagic acid* (P2) dan ekstrak buah delima terstandart 40% *ellagic acid* (P3) terjadi peningkatan kadar hemoglobin, jumlah eritrosit dan PCV jika dibandingkan kelompok P1. Hal ini dapat terjadi karena pada ekstrak *ellagic acid* dan ekstrak buah delima terstandart 40% *ellagic acid* yang diberikan, mengandung bahan yang memiliki aktivitas meningkatkan proses hematopoiesis. Hal ini sesuai dengan penelitian yang dilakukan oleh Adayene (2008) yang menyatakan bahwa terjadi perbaikan status hematologi pada tikus yang mengalami kerusakan ginjal akibat induksi *acetaminophen* dan diterapi dengan *Harungana madagascariensis*. Selain itu,

Ellagic acid juga telah terbukti memiliki aktivitas antiinflamasi dan antiapoptosis yang potensial, sehingga dapat memproteksi kerusakan ginjal pada tikus yang diberi Cisplatin. Hal ini akan menyebabkan fungsi ginjal dalam proses hematopoitik akan berjalan dengan baik (El-Ghary *et al.*, 2014).

Jumlah leukosit yang relatif normal pada P2 dan P3 dan berbeda nyata dengan P1 dapat disebabkan karena aktivitas antioksidan dan antiinflamasi yang dimiliki oleh ekstrak *ellagic acid* dan ekstrak buah delima terstandar 40% *ellagic acid* (Chidambara *et al.*, 2002). Hal ini akan menyebabkan penurunan derajat kerusakan tubulus ginjal akibat pemberian Gentamisin (Ibrahim, 2010; Cekmen *et al.*, 2013), sehingga jumlah leukosit yang diperlukan sebagai respon terhadap kerusakan dan untuk memperbaiki kondisi tersebut juga akan mengalami penurunan. Hal ini sesuai dengan penelitian yang dilakukan oleh Ahmadvand (2016), yang membuktikan bahwa terjadi penurunan infiltrasi leukosit pada tubulus ginjal tikus putih yang mengalami nefrotoksisitas setelah terapi dengan *Carvacrol* yang memiliki aktivitas antioksidan yang dimiliki.

Kesimpulan

Pemberian *ellagic acid* dan ekstrak buah delima terstandar 40% *ellagic acid* berpengaruh terhadap peningkatan kadar hemoglobin, eritrosit, PCV dan leukosit pada tikus putih yang mengalami nefrotoksisitas akibat induksi Gentamisin. Perbaikan profil darah perifer ini mengindikasikan terhambatnya kerusakan ginjal akibat induksi Gentamisin karena aktivitas antioksidan dari *ellagic acid* maupun ekstrak delima terstandar 40% *ellagic acid*.

Daftar Pustaka

Adeneye, A.A., Olagunju, J.A., Benebo, A.S., Elias, A.S., Adisa, A.O., Idowu, B.O., Oyedeji,

M.O., Isiye, E.O., Braimoh, O.B., Oladejo, O.O., and Alana, E.O. (2008). Nephroprotective effects of the aqueous root extract of *Harungana madagascariensis* (L.) in acute and repeated dose acetaminophen renal injured rats. *Int J of App Res in Nat Prod* 1(1): 6–14

Ahmadvand, H., Tavafi, M., Asadollahi, V., Jafaripour, L., adipour-Moradi, F., Mohammadrezaei-Khoramabadi, R., Khosravi, P., Salehi, H., and Cheraghi, A. (2016). Protective effect of carvacrol on renal functional and histopathological changes in gentamicin-induced-nephrotoxicity in rats. *Zahedan J Res Med Sci*, 18(4); 1-5.

Alarif, S., Al-Doaiss, A., Alkahtani, S., Al-Farraj, S. A., Saad Al-Eissa, M., Al-Dahmash, B., Al-Yahya, H., and Mubarak, M. 2012. Blood chemical changes and renal histological alterations induced by gentamicin in rats. *Saudi J of Biol Scis* (19):103–110

Ambali, S.F., Abubakar, A.T., Shittu, M., Yaqub, L.S., Anafi, S.B., and Abdullahi, A. (2010): Chlorpyrifos induced alteration of hematological parameters in wistar rats: Ameliorative effect of zinc. *Res J of Env Toxicol*, 4(2): 55-66.

Balakumar, P., Rohilla, A., and Thangathirupathi, A. (2010). Gentamicin induced nephrotoxicity: Do we have a promising therapeutic approach to blunt it? *Pharmacol Res*, (62):179–186.

Cekmen, M., Otunctemur, A., Ozbek, E., Cakir, S.S., Dursun, M., and Polat, E.C. (2013). Pomegranate extract attenuates gentamicin-induced nephrotoxicity in rats by reducing oxidative stress. *Ren Fail*. (35):268–274

Chidambara Murthy, K.N., Jayaprakasha, G.K., Singh, R.P. (2002). Studies on antioxidant activity

- of pomegranate (*Punica granatum*) peel extract using in vivo models. *J Agri Food Chem* 50:23-28
- Devipriya, N., Srinivasan, M., Sudheer, A.R., and Menon, V. P. (2007). Effect of ellagic acid, a natural polyphenol on alcohol-induced prooxidant and antioxidant imbalance : a drug dose dependent study. *Singapore Med J*, 48 (4): 311-318.
- Dontabhaktuni, A., David, R.T., Mayankbhai, P. (2016). Gentamicin renal excretion in rats: probing strategies to mitigate drug-induced nephrotoxicity. *Pharmacol and Pharm*, 7: 43-55.
- El Badwi, S.M.A., Bakhiet, O.A., and Abedlel Gadir, E.H. (2012).Haemato-biochemical effect of aqueous extract of *Khaya senegalensis* stem bark on gentamicin-induced nephrotoxicity in Wistar rats. *J of Biol Sci*, (1): 1-6.
- El-Ghary, A.M., El Raouf, O.M.A., El-Sayeh, B.M., Fawzy,H.M., and Abdallah, D.M. (2014). Ellagic Acid Antiinflammatory and Antiapoptosis Potential Mediate Renoprotection in Cisplatin Nephrotoxic Rats. *J Biochem Mol Toxicol*, 28(10):472-479.
- Elsayed, M., Elkomy, A., Aboubakr, M. and Morad, M. (2014).Tissue residues, hematological and biochemical effects of tilmicosin in broiler chicken. *Vet Med Inter*, p 1-6
- Hoff, J. (2000).Methods of Blood Collection in The Mouse. *Lab. Animal*, 29(10):47-53.
- Ibrahim, M. (2010). Efficiency of pomegranate peel extract as antimicrobial, antioxidant and protective agents. *World J Agric Res.* (6):338–344.
- Javed, S., Ali Khan, J., Khaliq, T., Javed, I., and Abbas, R.Z. (2015).Experimental evaluation of nephroprotective potential of *Calotropis procera* (Ait) flowers against Gentamicin-induced toxicity in Albino Rabbits. *Pakistan Vet J*, 35(2):222-226.
- Kusmic, C., Picano, E., Busceti, C.L., Petersen, C. and Barsacchi, R. (2000). The antioxidant drug dipyridamole spares the vitamin E and thiols in red blood cells after oxidative stress. *Cardiovas Research.*, 47(3): 510-514
- Meky, N. F., Heibashy, M. I., Mahmoud, O. M., Mohamed, S. S., and Youssef, H. A. (2016).The effect of L-carnitine on gentamicin-induced nephrotoxicity and associated anemia in adult male albino rats. *Int J of Adv Res* 4(4):857-870
- Palanysamy, D., Syamala, Kannan, E., and Bhojraj, S. (2007). Protective and therapeutic effect of the Indian medicinal plant *Pterocarpus santalinus* on D-galactosamine-induced liver damage. *Traditional Med*, 2 (20):51-57.
- Sadeghi, F., Nematbakhsh, M., Noori-Diziche, A., Eshraghi-Jazi, F., Talebi, A., Nasri, A., Mansouri, A., Dehghani, A., Saberi, S., Shirdavani, S., and Ashrafi, F. (2015). Protective effect of pomegranate flower extract against gentamicin-induced renal toxicity in male rats. *J Renal Inj*, 4(2): 45–50.
- Yarijani, Z.M., Najafi, H., and Madani, S.H. (2016). Protective effect of crocin on gentamicin-induced nephrotoxicity in rats. *Iranian J of Basic Med Sci*, 19(3):337-343