

Peningkatan Ekspresi Receptor Activator of NF- κ B Ligand (RANKL) pada Lesi Periapikal Gigi akibat infeksi bakteri *Enterococcus faecalis*

by Tamara Yuanita

Submission date: 08-Apr-2019 05:32PM (UTC+0800)

Submission ID: 1108020670

File name: (220.83K)

Word count: 1735

Character count: 10408

Research Report

Peningkatan Ekspresi *Receptor Activator of NF- κ B Ligand* (RANKL) pada Lesi Periapikal Gigi akibat infeksi bakteri *Enterococcus faecalis*

Tamara Yuanita

Departemen Konservasi Gigi
Fakultas Kedokteran Gigi, Universitas Airlangga
Surabaya-Indonesia

ABSTRACT

Background: The *Enterococcus faecalis* (*E. faecalis*) bacteria is the largest species found in root canal treatment periapical lesions. *E. faecalis* can survive when performed root canal treatment because it can get into the dentin tubuli and firmly attached to the surface area of periapical tooth dentin. Inflammatory bone resorption is a complex process that requires regulation of RANKL (*Receptor Activator of NF- κ B Ligand*) as osteoclast differentiation factor that stimulates osteoclastogenesis cause periapical bone resorption. **Purpose:** The purpose of this study is to prove by immunohistochemistry increased expression of RANKL in periapical tissues Wistar rats treated with *E. faecalis* bacteria compared to untreated. **Methods:** Experimental studies on 24 Wistar rats were randomly divided into three groups. Group A is healthy teeth as a negative control. Group B, in the maxillary first molar teeth drilled then put 10 μ l BHI then filled with Glass ionomer Cement as a positive control. Group C is the treatment group, after the maxillary first molar teeth drilled then inoculated with 10 μ l BHI containing 10⁶ CFU *E. faecalis* bacteria ATCC 29212 and then filled with Glass ionomer Cement to prevent contamination. It takes 21 days to get periapical lesions after pulp infection. Mice were sacrificed and then examination periapical tissue immunohistochemically to see the expression of RANKL. Data were analyzed by ANOVA. **Result:** The result is an increase in the expression of RANKL in the treatment group ($p < 0.005$) when compared with the negative control group and the positive control group. **Conclusion:** it can be concluded that the *E. faecalis* bacteria led to increased in RANKL in periapical lesions of teeth.

Key words : *Enterococcus faecalis*, RANKL, periapical lesion

Correspondence: Tamara Yuanita, c/o: Departemen Konservasi Gigi, Fakultas Kedokteran Gigi Universitas Airlangga. Jln. Mayjen Prof. Dr. Moestopo No. 47 Surabaya 60132, Indonesia. E-mail: tamara25jun@yahoo.com

PENDAHULUAN

Lesi periapikal terjadi akibat adanya bakteri yang tertinggal dalam saluran akar. Merupakan kelanjutan dari infeksi saluran akar yang merupakan reaksi jaringan periapikal terhadap adanya bakteri. Merupakan respon imun terhadap mikroba yang pada akhirnya menyebabkan destruksi tulang di daerah periapikal gigi.¹

Bakteri *Enterococci* teridentifikasi sebanyak 55% pada gigi yang tidak mendapat aseptis yang baik saat perawatan saluran akar. *Enterococci* merupakan bakteri yang tahan

terhadap instrumentasi kemomekanik dan obat-obatan saluran akar.²

Prevalensi yang tinggi (29%-77%) keberadaan bakteri *E. faecalis* pada gigi yang telah dirawat saluran akar yang mengalami periodontitis periapikal yang persisten telah dibuktikan.³ *E. faecalis* yang terdapat pada saluran akar gigi yang telah dirawat yang mengalami lesi periapikal disebabkan karena masuknya bakteri saat dilakukannya proses perawatan atau saat dibukanya tumpatan sementara antar kunjungan perawatan.⁴ *E. faecalis* mempunyai beberapa faktor virulensi sehingga mampu bertahan hidup walaupun

dalam kondisi yang sulit maupun jumlah makanan yang sangat terbatas. *E faecalis* mempunyai kapasitas yang besar sebagai endopatogen untuk invasi ke dalam tubuli dentin dan melekat pada permukaan dentin saluran akar.⁵

Periodontitis Apikalis Asimptomatik merupakan salah satu lesi periapikal yang merupakan suatu respon inflamasi lokal yang dimediasi oleh sel-sel inflamasi dan produknya. Proses inflamasi tersebut mengakibatkan resorpsi tulang periapikal yang merupakan fungsi khusus dari osteoklas.⁶ Aktivasi osteoklas akan meningkatkan destruksi tulang. Hal ini disebabkan karena adanya ikatan antara RANKL dengan reseptor RANK pada permukaan sel preosteoklas.⁷

RANKL (*Receptor of Activator NF-κB Ligand*) merupakan suatu famili dari TNF, juga dikenal sebagai *TNF-related activation induced cytokine* (TRANCE), *osteoprotegerin ligand* (OPGL) dan ODF (*osteoclast differentiation factor*), memiliki reseptor RANK (*Receptor activator of NF-κB*). RANKL merupakan kunci pengaturan remodeling tulang yang sangat esensial dalam perkembangan dan aktivasi osteoklas.^{7,8,9}

Findlay *et al*¹⁰, membuktikan adanya hubungan antara kadar RANKL dalam serum dengan RANKL pada tulang femur yang mengalami osteoarthritis. Terbukti bahwa RANKL merangsang terjadinya osteoklastogenesis yang akan menyebabkan penyerapan tulang.

Penelitian ini bertujuan untuk membuktikan peningkatan ekspresi RANKL secara imunohistokimia pada jaringan periapikal gigi tikus Wistar yang diberi perlakuan dengan bakteri *E faecalis* dibanding yang tidak diberi perlakuan.

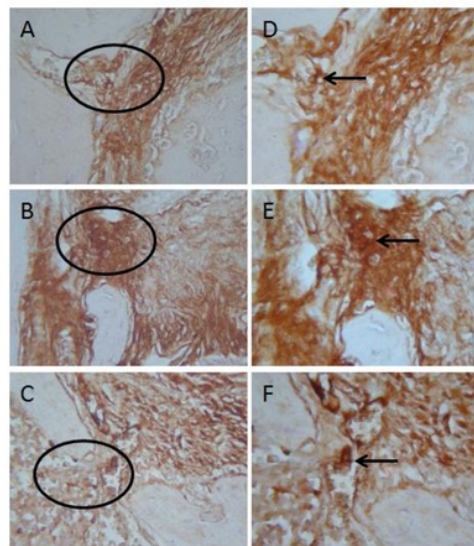
BAHAN DAN CARA KERJA

Penelitian ini menggunakan tikus Wistar jantan umur 12 minggu sebanyak 24 ekor yang dibagi menjadi tiga kelompok yang masing-masing terdiri dari 8 ekor. Kelompok

A sebagai kontrol negatif tanpa perlakuan. Kelompok B sebagai kontrol positif yaitu dengan melakukan pengeboran pada gigi molar pertama rahang atas kemudian diinduksi BHI sebanyak 10µl lalu ditumpat dengan Glass Ionomer Cement (GIC). Kelompok C merupakan kelompok perlakuan dengan menginduksi bakteri *E faecalis* ATCC 29212 sebanyak 10⁶ CFU dalam BHI sebanyak 10µl pada gigi molar pertama rahang atas yang telah dibor kemudian ditumpat dengan GIC. Setelah 21 hari tikus dikorbankan kemudian jaringan periapikal gigi digunakan untuk pembuatan blok parafin. Dilakukan pengecatan imunohistokimia untuk penghitungan ekspresi RANKL. Penghitungan dilakukan di bawah mikroskop dengan pembesaran 1000 kali sebanyak 20 lapang pandang. Dari hasil yang didapat dilakukan analisis statistik menggunakan ANAVA dengan taraf kemaknaan 95% (p<0,05).

HASIL

Hasil dari pemeriksaan imunohistokimia untuk menghitung jumlah sel pengeksresi RANKL pada jaringan periapikal tikus Wistar dapat dilihat pada gambar 1, tabel 1 dan tabel 2.



Gambar 1 : Gambar ekspresi RANKL pada jaringan periapikal tikus Wistar dengan pembesaran 400 kali. A: Kontrol Negatif, B: Kontrol Positif, C: Perlakuan. Ekspresi RANKL positif ditandai dengan tanda panah (D,E,F).

Dilakukan uji statistik dengan menggunakan Anova untuk mengetahui perbedaan antar kelompok seperti terlihat pada tabel di bawah ini

Tabel 1. Hasil uji Anova untuk ekspresi RANKL

Kelompok Perlakuan	N	Σ sel positif RANKL		
		Rerata	SD	p
Kontrol Negatif	8	15,62	1,08	0,000*
Kontrol Positif	8	22,37	2,92	
Perlakuan	8	40,12	1,45	

* = Significan (p< 0,05)

Keterangan: N : Jumlah sampel SD: Standar deviasi

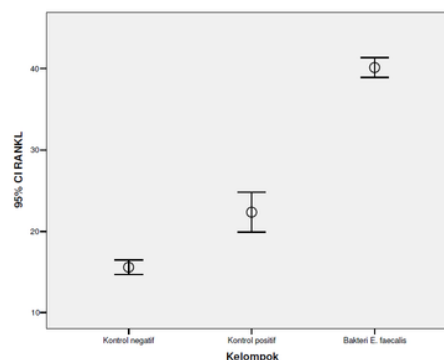
Untuk mengetahui perbedaan RANKL antar kelompok penelitian digunakan uji Tukey HSD seperti tampak pada tabel di bawah ini

Tabel 2. Hasil uji Tukey HSD untuk ekspresi RANKL

	Kontrol Negatif	Kontrol Positif
Kontrol Negatif		p = 0,000*
Kontrol Positif	p = 0,000*	
Perlakuan	p = 0,000*	18 p = 0,000*

* = Significan (p< 0,05)

Hasil menunjukkan bahwa terdapat perbedaan bermakna antara kelompok Kontrol Negatif, kelompok Kontrol Positif dan kelompok Perlakuan seperti tampak pada gambar di bawah ini



Gambar 2: Gambar ketiga kelompok perlakuan ekspresi RANKL pada jaringan periapikal tikus Wistar

Hasil analisis data menunjukkan bahwa terdapat perbedaan bermakna untuk variabel RANKL antara ketiga kelompok penelitian.

PEMBAHASAN

Indikator utama keberhasilan perawatan saluran akar adalah tidak terdapatnya gejala klinik dan lesi periapikal. Lesi periapikal sebagai indikator ketidakberhasilan perawatan saluran akar seringkali tanpa gejala klinik atau dikenal sebagai Periodontitis Apikalis Asimptomatik. Jalan satu-satunya untuk mengetahui adanya lesi periapikal adalah dengan suatu gambaran radiograph periapikal.¹¹

E faecalis adalah coccus Gram positif fakultatif an aerob yang seringkali ditemukan pada saluran akar yang telah dirawat.^{2,3,4,5} *E faecalis* dapat bertahan hidup pada saluran akar yang telah dirawat termasuk resisten pada medikamen intra kanal dengan kemampuan membentuk biofilm, invasi ke dalam tubuli dentin dan bertahan dalam jangka waktu yang lama dalam keterbatasan nutrisi.^{2,3,4,5}

RANKL (*Receptor Activator of NF-κB Ligand*) atau ODF (*Osteoclast Differentiation Factor*) merupakan protein membran yang memiliki reseptor RANK (*Receptor Activator of NF-κB*). RANKL merupakan kunci pengaturan remodeling tulang yang sangat esensial dalam perkembangan dan aktivasi osteoklas.^{7,8,9}

Findlay *et al*¹⁰ membuktikan adanya hubungan antara kadar RANKL dalam serum dengan kadar RANKL pada tulang femur yang mengalami osteoarthritis. Begitu juga hubungan antara kadar RANKL mRNA dengan proses *bone turnover*. Terbukti bahwa RANKL merangsang terjadinya osteoklastogenesis yang akan menyebabkan terjadinya penyerapan tulang. Peningkatan regulasi RANKL juga terlihat pada jaringan periodontal yang mengalami inflamasi, hal ini mengindikasikan bahwa RANKL berperan penting pada proses destruksi jaringan periodontal.^{12,13} RANKL memegang peran sangat penting terhadap pengaturan penyerapan tulang sehingga tidak ada yang sanggup menggantikannya dalam proses penyerapan tulang apabila RANKL tidak ada.¹²

RANKL merangsang terjadinya fusi dari sel prekursor mononukler kemudian memacu untuk berdiferensiasi menjadi sel osteoklas dewasa. Perlengketannya pada permukaan tulang pada akhirnya akan menyebabkan penyerapan tulang. Selanjutnya akan mempertahankan kehidupan osteoklas dengan cara memperlambat terjadinya apoptosis¹⁴

Kesimpulan dari penelitian ini adalah bakteri *E. faecalis* dapat meningkatkan ekspresi RANKL yang berperan penting pada pembentukan osteoklas penyebab resorpsi pada pada imunopatogenesis lesi periapikal gigi

DAFTAR PUSTAKA

- Zhang X, Peng B. Immunolocalization of Receptor of NfκappaB Ligand in Rat Periapical Lesion. *J Endod*. 2005; 31: 574-7.
- Peciuliene V, Maneliene R, Balcikonyte et al. Microorganisms in root canal infections : a review. *Stomatologija, Baltic Dental and Maxillofacial J*. 2008; 10 (1): 4-9.
- Pinheiro ET, Gomes BP, Ferraz CC, Souza EL. Microorganisms from canals of root filled teeth with periapical lesions. *Int Endod J*. 2003; 36: 1-11.
- Portenier I, Waltimo TM, Haapsalo M. *Enterococcus faecalis*. The root canal Survivor or “star” in post-treatment disease. *Endod Top*. 2003; 6: 135-59.
- Evans M, Davies JK, Sundqvist G, Figdor D. Mechanism involved in the resistance of *Enterococcus faecalis* to Calcium hydroxide. *Int Dent J*. 2002; 35: 221-8.
- Ingle JI, Bakland LK and Baumgartner JC. *Endodontic*. 6 th ed. Shelton USA: Mc Graw Hill: 2008, p. 221-308, 494-519.
- Teitelbaum T, Steven L. Review osteoclast; culprits in inflammatory osteolysis. *Arthritis Research* 2005. Content 8.
- Manolagas SC. Birth and Dead of Bone Cells : Basic Regulatory Mechanisms and Implication for the Pathogenesis and Treatment of Osteoporosis. *Endocrine Review*. 2000; 21 (2): 115-137.
- Jones DH, Kong YY, Penninger JM. Role of RANKL and RANK in bone loss and arthritis. *Ann Rheum Dis*. 2002; (Suppl II) : 1132-9.
- Findlay D, Checade M, Tangeri H. Circulating RANK-L is inversely related to RANK-L mRNA levels in bone in osteoarthritic males. *Arthritis Research and Therapy*. 2008.
- Torabinejad M and Walton RE. *Endodontic Principles and Practice*, 4 th ed, St Louis, Missouri, Saunders Ekseviars Inc.; 2009; P. 38-48.
- Liu D, Xu JK, Figliomeni et al. Expression of RANKL and OPG mRNA in periapical disease : Possible involvement in bone destruction. *Int J Mol Med*. 2003;11: 17-21.
- Crotti T, Smith MD, Hirsch R. et al. Receptor activator NF kappa B Ligand (RANKL) and Osteoprotegerin (OPG) protein expression in periodontitis. *J Periodontal Res*. 2003; 38: 380-7.
- Kearns AE, Khosla S, Kostevik PJ. Receptor Activator of Nuclear Factor kappa B Ligand and Osteoprotegerin Regulation of Bone Remodeling in Health and Disease. *Endocrine Review*. 2008; 29 (2) : 155-192.

Peningkatan Ekspresi Receptor Activator of NF-κB Ligand (RANKL) pada Lesi Periapikal Gigi akibat infeksi bakteri *Enterococcus faecalis*

ORIGINALITY REPORT

18%

SIMILARITY INDEX

15%

INTERNET SOURCES

8%

PUBLICATIONS

6%

STUDENT PAPERS

PRIMARY SOURCES

1	umedp.ru Internet Source	1%
2	helda.helsinki.fi Internet Source	1%
3	www.futuremedicine.com Internet Source	1%
4	revistas.udistrital.edu.co Internet Source	1%
5	intjdc.org Internet Source	1%
6	www.biomedcentral.com Internet Source	1%
7	prodentum.it Internet Source	1%
8	Thiago Alvares da Costa, Marcelo José Barbosa Silva, Polyanna Miranda Alves, Javier	1%

Emílio Lazo Chica et al. "Inflammation Biomarkers of Advanced Disease in Nongingival Tissues of Chronic Periodontitis Patients", Mediators of Inflammation, 2015

Publication

9	tede.ufam.edu.br Internet Source	1%
10	www.neliti.com Internet Source	1%
11	jurnal.pdgi.or.id Internet Source	1%
12	www.freshpatents.com Internet Source	1%
13	ejournal.unud.ac.id Internet Source	1%
14	kaderi96.blogspot.com Internet Source	1%
15	www.cmacme.org.cn Internet Source	1%
16	kpnursing.org Internet Source	1%
17	blogfathurrohman.blogspot.com Internet Source	1%
18	Sri Maryatun, Achir Yani S. Hamid, Mustikasari	1%

Mustikasari. "Logoterapi Meningkatkan Harga Diri Narapidana Perempuan Pengguna Narkotika", Jurnal Keperawatan Indonesia, 2014

Publication

19

adoc.tips
Internet Source

1%

20

id.123dok.com
Internet Source

1%

21

www.kda.or.kr
Internet Source

1%

22

Submitted to Universitas PGRI Semarang
Student Paper

<1%

23

Tuti Nuraini, Dadang Kusmana, Efy Afifah. "Injection of Carica papaya L. Seed Extract of Cibinong Variety to Macaca fascicularis L. and its Effect to Quality of Spermatozoa and Level of Testosterone Hormone", Makara Journal of Health Research, 2012

Publication

<1%

24

kiss.kstudy.com
Internet Source

<1%

25

Nobuaki Nakagawa, Hisataka Yasuda, Kazuki Yano, Shin-ichi Mochizuki et al. "Basic Fibroblast Growth Factor Inhibits Osteoclast Formation Induced by 1 α ,25-Dihydroxyvitamin

<1%

D3 through Suppressing the Production of Osteoclast Differentiation Factor", Biochemical and Biophysical Research Communications, 1999

Publication

26

Li-Qiang Qin. "Milk Inhibits the Regression of 7,12-Dimethylbenz(a)anthracene-Induced Mammary Tumors in Ovariectomized Rats", Nutrition and Cancer, 07/2008

<1%

Publication

Exclude quotes Off

Exclude matches Off

Exclude bibliography Off

Peningkatan Ekspresi Receptor Activator of NF- κ B Ligand (RANKL) pada Lesi Periapikal Gigi akibat infeksi bakteri *Enterococcus faecalis*

GRADEMARK REPORT

FINAL GRADE

/100

GENERAL COMMENTS

Instructor

PAGE 1

PAGE 2

PAGE 3

PAGE 4
