ISSN 1979-1305

VETERINARIA Medika

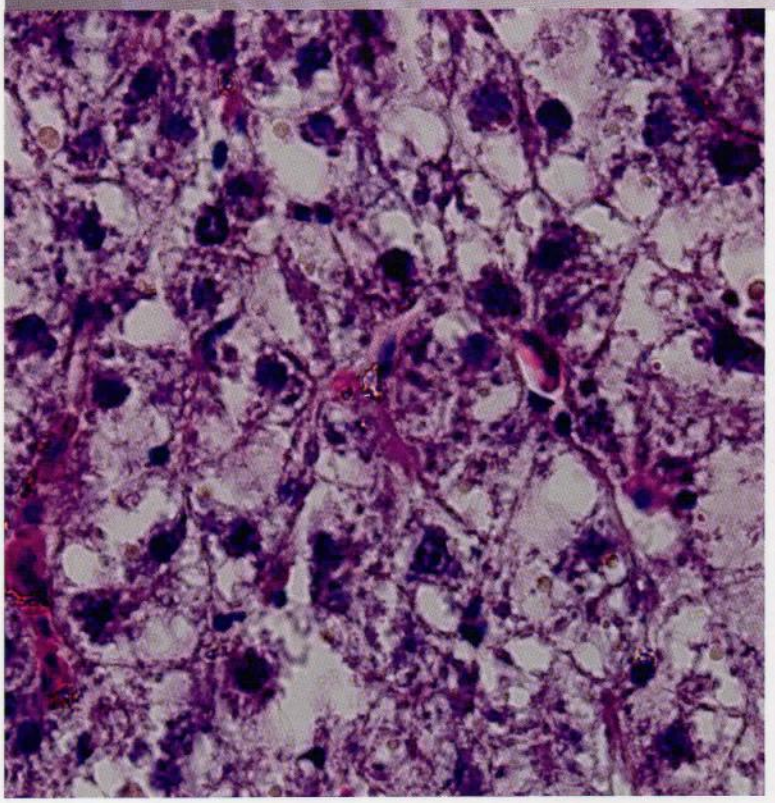

Vet Med	Vol. 6	No. 3	Hal 161-237	Surabaya, Nopember 2013

FAKULTAS KEDOKTERAN HEWAN
UNIVERSITAS AIRLANGGA

ISSN 1979-1305

Veterinaria *Medika*

Vol 6 , No. 3, Nopember 2013

Veterinaria *Medika* memuat tulisan ilmiah dalam bidang Kedokteran Hewan dan Peternakan.

Terbit pertama kali tahun 2008 dengan frekuensi terbit tiga kali setahun pada bulan Pebruari, Juli dan Nopember.

Alamat Redaksi : Fakultas Kedokteran Hewan Universitas Airlangga
Kampus C Unair Jl. Mulyorejo Tel. (031) 5992785 – 5993016
Surabaya 60115
Fax (031) 5993015 E-mail : vetmed_ua@yahoo.com

Rekening : BNI Cabang Unair No Rek. 0112443027 (Hani Plumeriastuti)
Veterinaria *Medika* diterbitkan oleh Fakultas Kedokteran Hewan Universitas Airlangga

ISSN 1979-1305

Veterinaria Medika

Vol 6 , No. 3, Nopember 2013

Terbit tiap 4 bulan sekali, pada bulan Pebruari, Juni dan Nopember.

DAFTAR ISI

ISSN 1979-1305

Veterinaria Medika

Vol 6, No. 3, Nopember 2013

Ketentuan Umum Penulisan Naskah

1. Ketentuan Umum
   a. Veterinaria Medika memuat tulisan ilmiah dalam bidang Kedokteran Hewan dan Peternakan, berupa hasil penelitian, artikel ulas balik (review/mini review) dan laporan kasus baik dalam Bahasa Indonesia maupun Bahasa Inggris.
   b. Naskah/makalah harus orisinal dan belum pernah diterbitkan. Apabila diterima untuk dimuat dalam Veterinaria Medika, maka tidak boleh diterbitkan dalam majalah atau media yang lain.
2. Standar Penulisan
   a. Makalah diketik dengan jarak 2 spasi, kecuali Judul, Abstrak, Judul tabel dan tabel, Judul gambar, Daftar Pustaka, dan Lampiran diketik menurut ketentuan tersendiri.
   b. Alinea baru dimulai 3 (tiga) ketukan ke dalam atau (*First line* 0.3").
   c. Huruf standar untuk penulisan adalah Times New Roman 12.
   d. Memakai kertas HVS ukuran A4 (21,0 x 29,7 cm).
   e. Menggunakan bahasa Indonesia atau bahasa Inggris.
   f. Tabel/Ilustrasi/Gambar harus hitam putih, amat kontras atau *file scanning* (apabila sudah disetujui untuk dimuat).
3. Tata cara penulisan naskah/makalah ilmiah
   a. Tebal seluruh makalah sejak awal sampai akhir maksimal 12 (dua belas) halaman.
   b. Penulisan topik (Judul, Nama Penulis, Abstrak, Pendahuluan, Metode dst.) tidak menggunakan huruf kapital (*setence*) tetapi menggunakan *Title Case* dan diletakkan di pinggir (sebelah kiri).
   c. Sistematika penulisan makalah adalah Judul, Nama Penulis dan Identitas, Abstrak dengan Key words, Pendahuluan, Materi dan Metode, Hasil dan Pembahasan, Kesimpulan, Ucapan Terima Kasih (bila ada), Daftar Pustaka dan Lampiran.
   d. Judul harus pendek, spesifik, tidak boleh disingkat dan informatif, yang ditulis dalam bahasa Indonesia dan bahasa Inggris.
   e. Nama penulis di bawah judul, identitas dan instansi penulis harus jelas, tidak boleh disingkat dan ditulis di bawah nama penulis.
   f. Abstrak maksimal terdiri dari 200 (dua ratus) kata, diketik 1 (satu) spasi dalam bahasa Indonesia dan Inggris.
   g. Kata kunci *(key words)* maksimum 5 (lima) kata setelah abstrak.
   h. Materi dan Metode memuat peralatan/bahan yang digunakan terutama yang spesifik.
   i. Daftar Pustaka disusun secara alfabetik tanpa nomor urut. Singkatan majalah/jurnal berdasarkan tata cara yang dipakai oleh masing-masing jurnal. Diketik 1 (satu) spasi dengan paragraf *hanging* 0.3" dan before 3.6 pt. Proporsi daftar pustaka, Jurnal/Majalah Ilmiah (60%), dan *Text Book* (40%). Berikut contoh penulisan daftar pustaka berturut-turut untuk *Text Book* dan Jurnal.
      Roitt, I., J. Brostoff, and D. Male. 1996. Immunology. 4th Ed. Black Well Scientific Pub. Oxford.
      Staropoli, I., J.M. Clement, M.P. Frenkiel, M. Hofnung and V. Deuble. 1996. Dengue-1 virus envelope glycoprotein gene expressed in recombinant baculovirus elicits virus neutralization antibody in mice and protects them from virus challenge. Am.J. Trop. Med. Hygi; 45: 159-167.
   j. Tabel, Keterangan Gambar atau Penjelasan lain dalam Lampiran diketik 1 (satu) spasi, dengan huruf Times New Roman 12.
4. Pengiriman makalah dapat dilakukan setiap saat dalam bentuk cetakan *(print out)* sebanyak 3 (tiga) eksemplar. Setelah ditelaah oleh Tim Editor Veterinaria Medika, makalah yang telah direvisi penulis segera dikembalikan ke redaksi dalam bentuk cetakan 1 (satu) eksemplar dengan menyertakan makalah yang telah direvisi dan 1 (satu) disket 3.5" (Progam MS Word / IBM Compatible) dikirim ke alamat redaksi: **Veterinaria Medika, Fakultas Kedokteran Hewan Universitas Airlangga, Kampus C Unair, Jalan Mulyorejo, Surabaya 60115, Telepon 031-599.2785; 599.3016; Fax. 031-599.3015; e-mail : vetmed_ua@yahoo.com**
5. Ketentuan akhir
   Terhadap naskah/makalah yang dikirim, redaksi berhak untuk:
   a. memuat naskah/makalah tanpa perubahan
   b. memuat naskah/makalah dengan perubahan
   c. menolak naskah/makalah
6. Redaksi tidak bertanggung jawab atas isi naskah/makalah.
7. Makalah yang telah dimuat dikenai biaya penerbitan dan biaya pengiriman.
8. Penulis/pelanggan dapat mengirimkan biaya pemuatan makalah/langganan lewat transfer bank BNI Cabang Unair No Rek. 0112443027 (Hani Plumeriastuti) harga langganan Rp 100.000,- (Seratus ribu rupiah) pertahun sudah termasuk biaya pengiriman.
9. Semua keputusan redaksi tidak dapat diganggu gugat dan tidak diadakan surat menyurat untuk keperluan itu.

Efek Kombinasi *Echinacea Purpurea* dan *Andrographis paniculata* sebagai Hepatoprotektor pada Tikus Putih yang Terpapar Stres Panas

Combination Effect of *Echinacea purpurea* and *Andrographis paniculata* as Hepatoprotector in White Rat Exposed by Heat Stress

Yudit Oktanella, Dewa Ketut Meles, Tatik Hernawati, Wurlina

Fakultas Kedokteran Hewan Unair

Kampus C Unair, Jl. Mulyorejo Surabaya-60115.
Telp. 031-5992785, Fax. 031-5993015
Email : yuditoktanella@gmail.com

Abstract

Antioxidants contain of *Andrographis paniculata* and *Echinacea purpurea* have been proven to be beneficial to health. The purpose of this study was to determine whether the combination of the two plant extracts contains capable act as hepatoprotector against on heat stressed-rat. Thirty female rat with 2-3 month of ages used as animal model were divided into five groups; K^- (negative control), P_0, P_1, P_2, P_3. They were given by a suspension containing the combination between *Andrographis paniculata* and *Echinacea purpurea* in several doses during 28 days before made to suffer from heat stress for 8 days as long as 30 minutes/day. Treatments consist of negative control which was not given by both treatments, P_0 (0capsule/200gramBW/day), P_1 (0,0252capsule/200gramBW/day), P_2 (0,0504capsule/200gramBW/day), P_3 (0,0756capsule/200gramBW/day) as long as 28 days advanced by heat stress treatment. The results of this study indicated that the combination of *Andrographis paniculata extract* and *Echinacea purpurea* is able to function as hepatoprotector by maintaining levels of SGOT and SGPT within normal limits. The effective dose are shown in group P_1 and P_2, with average SGOT and SGPT levels as low as K^- obtained from the treatment, with average levels of SGOT of 46,83U/l - 49,83U/l and SGPT of 24,67U/l - 26,17U/l.

Keywords : *Andrographis paniculata, Echinacea purpurea*, heat stress, SGOT, SGPT

Pendahuluan

Dampak pemanasan global atau yang biasa disebut dengan *Global Warming*, sangat berarti dalam perubahan temperatur lingkungan. *Intergovernmental Panel on Climate Change* (IPCC) menyimpulkan bahwa suhu permukaan global akan meningkat 1.1°C hingga 6.4 °C antara tahun 1990 hingga 2100. Pada negara-negara tropis, khususnya Indonesia, dampak dari pemanasan global ini adalah berupa rentang waktu musim panas yang semakin panjang yang diikuti dengan peningkatan temperatur lingkungan yang tinggi. Salah satu efek yang terjadi pada makhluk hidup adalah gangguan proses metabolisme yang sangat sensitif terhadap perubahan suhu lingkungan, khususnya hewan dan manusia.

Stres panas telah terbukti dapat menyebabkan stres oksidatif melalui produksi *Reactive Oxygen Species* (ROS) pada organ jantung, hati, otak, serta otot rangka. Stres panas telah terbukti dapat menyebabkan pembentukan ROS melalui aktivasi ROS *Generating System* termasuk *Nitric Oxide Synthase* (NOS) dan NADPH oxidase (NOX). ROS itu sendiri adalah radikal bebas yang terpenting dalam tubuh (Rogers, 2009). Akan tetapi, karena produksi ROS dalam tubuh berlebihan dan sebagai akibatnya terjadi stres oksidatif. Selanjutnya, ROS akan merangsang berbagai kerusakan pada beberapa macam biomolekul, termasuk protein, lipid, lipoprotein, dan DNA (Singh *et al.*, 2010).

Penyakit hepar bisa disebabkan oleh bermacam-macam hal, salah satunya adalah karena terjadinya stres oksidatif yang nantinya dapat mengakibatkan gangguan metabolik. Apabila terjadi kelainan pada fungsi hati, maka akan

memberikan manifestasi klinis yang dapat diperiksa dengan mengukur indeks fungsional dan mengamati produk hepatosit yang rusak (nekrotik) yang masuk dalam sirkulasi (plasma atau serum) (Bijanti dkk., 2010). Enzim yang digunakan dalam diagnosa penyakit hati adalah *Serum Glutamate Oxalocetate Transaminase* (SGOT) dan *Serum Glutamate Pyruvate Transaminase* (SGPT). Pengukuran aktifitas enzim SGOT dan SGPT dalam serum dilakukan dengan pertimbangan bahwa peningkatan enzim-enzim tersebut merupakan indikasi yang kuat dan peka terhadap adanya kelainan sel-sel hati (Bijanti dkk., 2010).

Beberapa tanaman yang telah dikenal mengandung beberapa senyawa antioksidan adalah *Andrographis paniculata* dan *Echinacea purpurea*. Telah diketahui bahwa unsur bioaktif utama *Echinacea purpurea* adalah alkamida, polisakarida, dan senyawa fenolik, yaitu asam cichoric dan asam caftaric (Pellati, 2004). Baik asam cichoric dan asam caftaric diakui sebagai antioksidan yang kuat. Selain itu, pada *Andrographis paniculata* juga terdapat flavonoid, alkane, keton, aldehid, mineral, dan dammar (Prapanja dan Adi, 2003). Suatu penelitian hepatoprotektif lain yang diinduksi BHC pada mencit menunjukkan pemberian *A. paniculata* mempunyai efek proteksi terhadap aktivitas enzim antioksidan seperti: superoksida dismutase, katalase, glutation peroksidase dan glutation reduktase; meningkatkan jumlah glutation; dan menurunkan aktivitas enzim lipid peroksidase (Kapil, 1993; Chao *and* Lin, 2012).

Pemeriksaan SGOT dan SGPT telah banyak dilakukan untuk menguji pengaruh stres oksidatif terhadap fungsi hati. Sementara itu, pemberian kombinasi *Andrographis paniculata* dan *Echinacea purpurea* sebagai hepatoprotektor terhadap stres oksidatif sampai saat ini belum pernah dilakukan. Hal inilah yang mendorong penulis untuk melakukan penelitian pengaruh *Andrographis paniculata* dan *Echinacea purpurea* terhadap fungsi hati melalui pemeriksaan SGOT dan SGPT.

Materi dan Metode Penelitian

Penelitian dilakukan di laboratorium Patologi Klinik Fakultas Kedokteran Universitas Airlangga kemudian dilanjutkan dengan pemeriksaan SGOT dan SGPT tikus putih di laboratorium Patologi Klinik Fakultas Kedokteran Hewan Universitas Airlangga. Penelitian ini dilaksanakan mulai bulan Januari sampai Februari 2011.

Jumlah hewan coba yang digunakan pada penelitian ini adalah 30 (berdasarkan rumus besar sampel) ekor tikus putih (Rattus norvegicus) betina yang berumur 2 sampai 3 bulan, dengan berat badan 150 - 200 gram. Tikus putih tersebut diperoleh dari PUSVETMA Surabaya. Bahan yang digunakan pada penelitian ini kapsul berisi *Andrographis paniculata* (500mg) dan *Echinacea purpurea* (200mg). CMC Na (*Carboxymethylcelluloce Natrium*) 0,5%, alkohol 70%, aquades, ether, dan larutan fisiologis, pakan tikus, air.

Persiapan Hewan Coba

Hewan coba yang digunakan untuk penelitian ini sejumlah 30 ekor tikus putih diambil secara acak dan dibagi menjadi lima kelompok perlakuan (K^-, P0, P1, P2 dan P3) masing - masing menggunakan 6 ulangan. Setelah itu diberi pakan dan minum secara *ad libitum* dan dibiarkan beradaptasi selama 7 hari, hal ini dimaksudkan agar tikus dapat beradaptasi dengan lingkungan yang baru. (Shahab, 1986). Prosedur perlakuan sebagai berikut :

1. Kontrol negatif (K^-). Kelompok ini hanya diberikan bahan pelarut (CMC Na 0,5%) 1ml/ekor/hari selama 28 hari dan tidak diberi perlakuan stres panas.
2. P_0. Kelompok ini diberi bahan pelarut (CMC Na 0,5%) 1ml/ekor/hari selama 28 hari, setelah itu diberi perlakuan stres panas selama delapan hari.
3. P_1. Kelompok ini diberi kombinasi *Andrographis paniculata* dan *Echinacea purpurea* dengan dosis 0,0252 kapsul/200gramBB/hari dalam suspensi CMC 0,5% sebanyak 1ml selama 28 hari, dan setelah itu diberi perlakuan stres panas selama delapan hari.
4. P_2. Kelompok ini diberi kombinasi *Andrographis paniculata* dan *Echinacea purpurea* dengan dosis 0,0504 kapsul/200gramBB/hari dalam suspensi CMC 0,5% sebanyak 1ml selama 28 hari, dan setelah itu diberi perlakuan stres panas selama delapan hari.

5. P_3. Kelompok ini diberi kombinasi *Andrographis paniculata* dan *Echinacea purpurea* dengan dosis 0,0756 kapsul/200gramBB/hari dalam suspensi CMC 0,5% sebanyak 1ml selama 28 hari, dan setelah itu diberi perlakuan stres panas selama delapan hari.

Pemeriksaan SGOT dan SGPT

Pada pemeriksaan SGOT dan SGPT diperlukan sampel darah dari hewan coba. Sampel darah tersebut diambil dari jantung sebanyak ± 3 ml dengan cara menusukkan spuit (3 ml) ke jantung. Hewan coba terlebih dahulu dieuthanasia menggunakan dietil eter kemudian darah ditampung dalam *venoject* tanpa diberi antikoagulan dan ditutup dengan karet penutup. *Venoject* diletakkan dalam keadaan miring agar mendapatkan serum yang banyak (Bijanti dkk., 2010). Sampel darah yang telah diambil disentrifugasi dengan kecepatan 3000 rpm selama 15 menit. Serum yang diperoleh dari hasil pemusingan digunakan sebagai sampel untuk pemeriksaan kadar enzim SGOT dan SGPT. Pemeriksaan kadar enzim SGOT dan SGPT dengan menggunakan *reagen*.

Rancangan Percobaan dan Analisis Data

Rancangan percobaan yang digunakan dalam penelitian ini adalah Rancangan Acak Lengkap (RAL). Analisis data menggunakan Uji ANAVA (Analisis Varians). Apabila terdapat perbedaan yang nyata dari perlakuan tersebut, maka dilanjutkan dengan uji Jarak Berganda Duncan (Kusriningrum, 2009).

Hasil dan Pembahasan

Data hasil pemeriksaan kadar enzim SGOT dari lima perlakuan (K^-, P_0, P_1, P_2, P_3) dapat dilihat dari tabel berikut :

Tabel 1. Rata-rata dan simpangan baku kadar enzim SGOT pada tikus putih

Perlakuan	Kadar SGOT (U/l) Rata-rata ± SD
K^-	$45,67^c \pm 2,50$
P_0	$55,33^a \pm 4,76$
P_1	$49,83^b \pm 2,48$
P_2	$46,83^{bc} \pm 1,83$
P_3	$46,17^c \pm 1,16$

Ket : Notasi yang berbeda di dalam tabel ($^{a, b, c}$) pada kolom yang sama menunjukkan adanya perbedaan yang nyata antar perlakuan.

Tabel 2. Rata-rata dan simpangan baku kadar enzim SGPT pada tikus putih

Perlakuan	Kadar SGPT (U/l) Rata-rata ± SD
K^-	$26,83^{ab} \pm 2,16$
P_0	$30,17^a \pm 4,79$
P_1	$26,17^b \pm 2,40$
P_2	$24,67^{bc} \pm 2,33$
P_3	$21,83^c \pm 2,13$

Ket : Notasi yang berbeda di dalam tabel ($^{a, b, c}$) pada kolom yang sama menunjukkan adanya perbedaan yang nyata antar perlakuan.

Hasil penelitian dan penghitungan kadar SGOT dengan menggunakan Analisis Variasi (Anava) menunjukkan bahwa harga F hitung lebih besar dari F tabel 5%, sehingga dapat disimpulkan bahwa terdapat perbedaan yang nyata diantara perlakuan. Pada uji jarak berganda Duncan diketahui bahwa kelompok P0 (CMC Na 0,5%) memberikan kenaikan kadar enzim SGOT tertinggi dan berbeda nyata dengan perlakuan K^- (kontrol), P1, P2, dan P3 ($P<0,05$). Ini membuktikan bahwa terdapat peningkatan kadar SGOT yang nyata pada kelompok tikus putih yang menderita stres panas tanpa diberikan ekstrak *Andrographis paniculata* dan *Echinacea purpurea* sebelumnya. Hasil uji jarak berganda Duncan berikutnya diketahui bahwa terdapat perbedaan yang nyata antara kelompok P_0 dengan kelompok P_1, P_2, dan P_3 ($P<0,05$). Dimana dari hasil tersebut kadar SGOT rata-rata P_1, P_2, dan P_3 lebih kecil dibandingkan kadar SGOT P_0. Hasil uji jarak berganda Duncan berikutnya diketahui bahwa kelompok K^- yang memberikan perbedaan yang nyata dengan kelompok P_2 dan P_3 dengan dosis 0,0504kapsul/200gramBB/hari dan dosis 0,0756kapsul/200gramBB/hari. Hal ini membuktikan bahwa efek kombinasi *Echinacea purpurea* dan *Andrographis paniculata* mampu berperan dalam mempertahankan kadar SGOT dalam batas normal, seperti yang ditunjukkan oleh hasil dari analisis data tersebut.

Pada uji jarak berganda Duncan diketahui bahwa kelompok P_0 memberikan kenaikan kadar enzim SGPT tertinggi, hal tersebut menunjukkan bahwa terjadi peningkatan kadar SGPT tertinggi pada tikus putih yang menderita stres panas, dan tidak berbeda nyata dengan kelompok K^- (kontrol) dan kelompok P_1, namun berbeda nyata dengan kelompok P_2 dan kelompok P_3. Analisis selanjutnya menunjukkan bahwa terdapat per-bedaan yang nyata antara kelompok P_0 dengan P_1, P_2, dan P_3 ($P<0,05$). Hal ini berarti terdapat perbedaan kadar SGPT yang nyata pada kelompok tikus stres yang tidak diberikan kombinasi ekstrak *Echinacea purpurea* dan *Andrographis paniculata* (P_0) dengan kelompok tikus stres yang diberikan kombinasi ekstrak *Echinacea purpurea* dan *Andrographis paniculata* (P_1, P_2, P_3); dimana terjadi penurunan kadar SGPT pada kelompok-kelompok yang diberikan kombinasi kedua ekstrak tersebut. Pada hasil analisis data SGPT diketahui bahwa kelompok K^- tidak berbeda nyata dengan kelompok P_0, P_1, dan P_2 ($P>0,05$); namun berbeda nyata dengan kelompok P_3 ($P<0,05$).

Kenaikan enzim SGOT dan SGPT pada dalam cairan tubuh (plasma atau serum) dapat menjadikan petunjuk terjadinya perubahan membran sel atau adanya kerusakan sel sehingga molekul-molekul intrasel dapat lolos keluar atau menembus membran sel (Bijanti dkk., 2010). Salah satu masalah utama yang terjadi pada stres panas adalah terbentuknya beberapa enzim yang menghasilkan ROS (*Reactive Oxygen Species*) yang dikenal sebagai radikal bebas sebagai produk samping. ROS yang dihasilkan sebagai produk samping enzim-enzim tersebut dapat membanjiri sel sehingga terjadi akumulasi radikal bebas intraseluler dan menekan antioksidan endogen atau yang biasa disebut dengan stres oksidatif. Adanya akumulasi ROS dalam mitokondria mampu mengakibatkan kerusakan inti dan menyebabkan kerusakan pada DNA. Selain itu, ROS juga mampu mengakibatkan kerusakan struktural pada membran sel hepar yang terdiri dari lipid bilayer (membran sel dengan lemak tak jenuh), melalui mekanisme peroksidasi lipid. Fosfolipid yang menjadi unsur utama dalam membran plasma dan membran organela sel seringkali menjadi subyek dari peroksidasi lipid. Konsekuensi penting dari peroksidasi lipid adalah meningkatnya permeabilitas membran dan mengganggu distribusi ion-ion yang mengakibatkan keruskan sel dan organel sel tersebut (Devlin, 2002; Mudipalli, 2007; Yin *et al.*, 1995). Kerusakan yang ringan dari sel-sel hepar, enzim-enzim sitoplasmik (salah satunya adalah SGPT) akan merembes keluar sel menuju peredaran darah. Sedangkan peningkatan pembebasan enzim SGOT ke peredaran darah disebabkan rusaknya mitokondria, akibat terjadinya stres oksidatif pada hepar yang diinduksi oleh stress panas (Rogers, 2009).

Tanaman *Andrographis paniculata* dikenal mengandung senyawa flavonoid (Prapanja dan Adi, 2003), selain itu ekstrak tanaman ini mempunyai efek proteksi terhadap aktivitas enzim antioksidan seperti: superoksida dismutase, katalase, glutation peroksidase dan glutation reduktase yang termasuk antioksidan primer; sehingga meningkatkan jumlah glutation, dan menurunkan aktivitas enzim lipid peroksidase (Kapil *et al.*, 1993). Glutation merupakan tripeptida (*L- γ-glutamyl-L-cysteinylglycine*), yang secara umum ditemukan pada tubuh mamalia. Glutation sering ditemukan pada bentuk tereduksi (GSH) dan 5% ditemukan dalam bentuk teroksidasi (GSSG). GSH merupakan agen penting yang dapat menjaga integritas sel membran. Selain itu, telah terbukti bahwa ekstrak tanaman *Andrographis paniculata* mampu meningkatkan kadar Gluthatione dalam tubuh, dan berpengaruh dalam mengatur kondisi antioksidan tubuh (Cheunsombat *et al.*, 2005).

Unsur bioaktif utama *Echinacea purpurea* adalah alkamides, polisakarida dan senyawa fenolik. Senyawa polifenol berkhasiat sebagai antioksidan yang berguna dalam menangkal radikal bebas (Han *et al.*, 2007). Asam cichoric dan asam caftaric yang ditemukan dalam *Echinacea purpurea* merupakan dua senyawa fenolik yang terdapat pada tanaman tersebut (Pellati, 2004). Baik asam cichoric dan asam caftaric mampu berperan sebagai antioksidan yang bagus untuk kesehatan.

Konsumsi makanan yang kaya antioksidan dapat mengurangi risiko penyakit yang disebabkan oleh stres oksidatif dan

inflamasi. Antioksidan berperanan penting dalam menghambat dan menetralkan radikal bebas (Kumar *et al.,* 2011). Seperti yang telah diketahui bahwa kedua ekstrak tanaman *Echinacea purpurea* dan *Andrographis paniculata* memiliki beberapa kandungan antioksidan yang berperan penting bagi kesehatan tubuh.

Kesimpulan

Berdasarkan hasil penelitian ini dapat dinyatakan bahwa kombinasi ekstrak *Echinacea purpurea* dan *Andrographis paniculata* mampu mempertahankan kadar enzim SGOT dan SGPT pada tikus putih (Rattus norvegicus) yang dibuat menderita stres panas dalam batas normal, seperti pada kelompok kontrol negatif.

Daftar Pustaka

Ali, S. 1997. Peran radikal bebas pada patogenesa kerusakan hepar. Kumpulan makalah, seminar, dan lokakarya radikal bebas patogenesis penyakit. Fakultas Kedokteran Universitas Brawijaya. Malang.

Arief, S. 2006. Radikal Bebas. Bagian Ilmu Kesehatan Anak. Fakultas Kedokteran. Universitas Airlangga. Surabaya.

Bahar, A. 1975. Evaluasi Beberapa Pemeriksaan Laboratorium Pada Penyakit Hati. Simposium Penyakit Hati:35-38.

Bijanti, R. 2010. Bahan Ajar Patologi Klinik Veteriner : Kimia Klinik Veteriner. Edisi Pertama. Departemen Pendidikan Dasar Veteriner. Fakultas Kedokteran. Hewan. Universitas Airlangga. Surabaya.

Bijanti, R., R. Budi Utomo, R.S Wahyuni, S. Budhy, dan M.G.A Yuliani. 2010. Penuntun Praktikum : Patologi Klinik Veteriner. Laboratorium Patologi Klinik Veteriner. Fakultas Kedokteran Hewan. Universitas Airlangga. Surabaya.

Devlin, MT. 2002. Bioenergetics and Oxidative Metabolism in Biochemistry with Clinical Corelation. 5th Ed Wiley-Liss Canada: 590-592.

Chao, W.W. and B. F. Lin. 2012. Hepatoprotective Diterpenoids Isolated from *Andrographis panniculata*. Chinese Medicine 3:136-143.

Cheunsombat, W., R. Banjerdpongchai, V. Rattanapanone and D. Punwong. 2005. Pro-oxidant Effect of Extract from *Andrographis paniculata* Nees on Gluthatione levels in Human Erythrocytes. Chiang Mai Medical Journal 44(1):13-19.

Han, X., T. Shen. and H. Lou. 2007. Dietary Polyphenols and Their Biological Significance. Int. J. Mol. Sci. 8:950-988.

Kapil, A., I. B. Koul, S. K. Banerjee and B. D. Gupta. 1993. *Antihepatotoxic effect of major diterpenoid constituents of Andrographis paniculata* (Abstract). Biochem Pharmacol 46(1):182-185.

Kumar, R.S., B. Rajkapoor and P.P. Mudipalli. 2011. Antioxidant Potential of Indigofera linnnaei Ali- an In Vitro Study. *Pharmacologyonline* 1: 710-720.

Kusriningrum, R. 2008. Buku Ajar Perancangan Percobaan. Universitas Airlangga. Surabaya.

Mudipalli, A. 2007. Lead Hepatotoxicity and Potential Health Effects. Indian Journal Med Res 126(6):518-527.

Pellati, F. 2004. Analysis of Phenolic Compounds And Radical Scavenging Activity of *Echinacea spp.* Pharmaceutical and Biomedical Analysis 35:289–301.

Prapanja E.P. dan M.L. Adi. 2003 Khasiat dan Manfaat Sambiloto Raja Pahit Penakluk Aneka Penyakit. Penerbit: Agromedia Pustaka. Jakarta.

Rogers C.B. 2009. Heat Stress and Ischemia/Reperfusion Cause Oxidative Stress via NADPH Oxidase in Hypothalamic Neurons [disertasi]. Faculty of Auburn University. Alabama.

Singh, R., R. D. Lawania, A. Mishra and R. Gupta. 2010. Role of *Cordia dichotoma* Seeeds and Leave Extract in Degenerative Disorders. International Journal of Pharmaceutical Sciences Review and Research Vol.2: 006.

Yin, S., T. and H. Lin. 1995. Lead Catalized Peroxidation of Essential Unsaturated Fatty Acid. Biol Trace Elem Res. 50: 167-172.