

**Online**

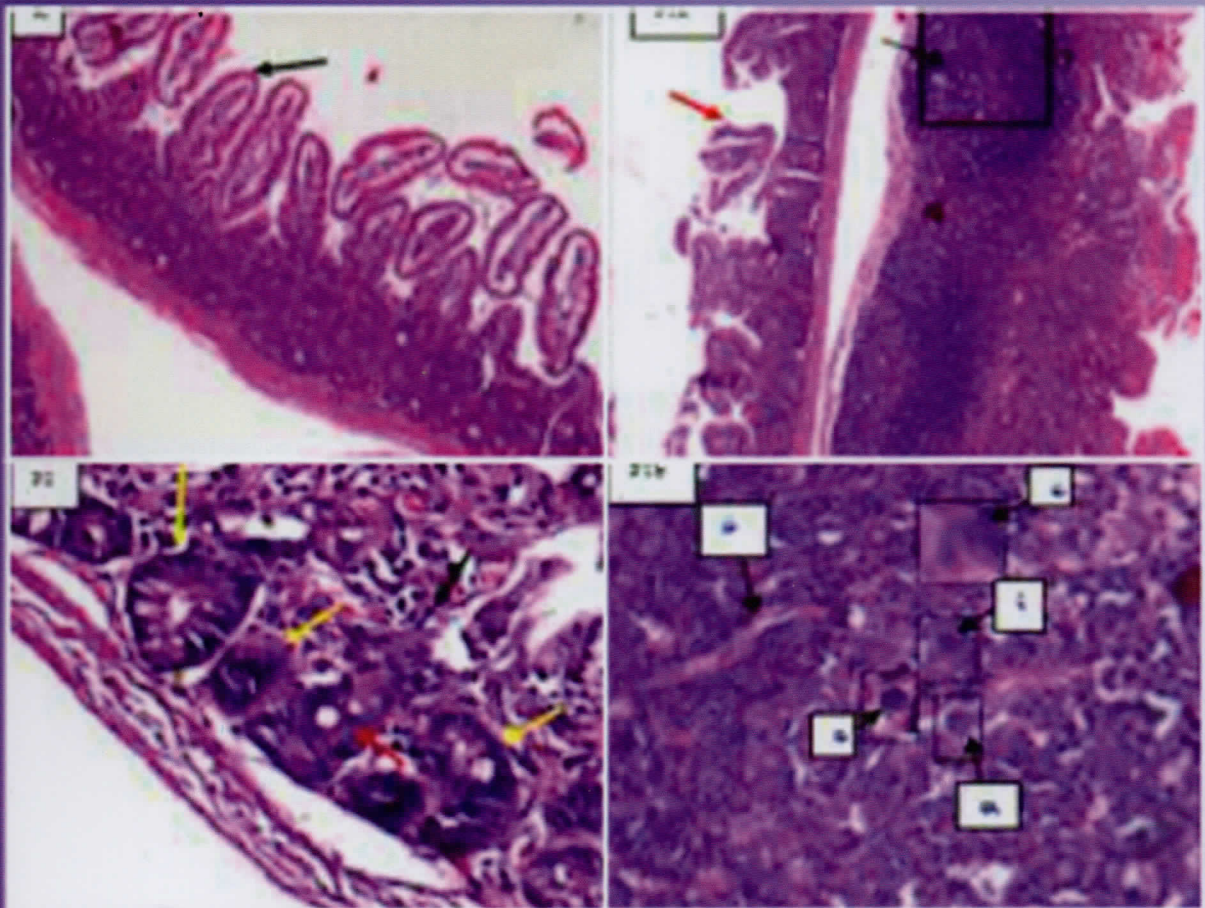
<https://jurnal.ugm.ac.id/index.php/jsv>

**JSV 35 (1), Juni 2017**

**ISSN: 0126 - 0421 (print)**

**ISSN: 2407 - 3733 (online)**

# Jurnal Sain Veteriner



Terakreditasi oleh Dirjen Penguatan Riset dan Pengembangan Kemenristik Dikti  
SK No : I/E/KPT/2015, tanggal 21 September 2015



FAKULTAS KEDOKTERAN HEWAN, UNIVERSITAS GADJAH MADA  
BEKERJA SAMA DENGAN PERHIMPUNAN DOKTER HEWAN INDONESIA



# JURNAL SAIN VETERINER

## Ketua Dewan Penyunting

Aris Haryanto

## Wakil Ketua Dewan Penyunting

Agustina Dwi Wijayanti

## Penyunting Pelaksana

Devita Anggraeni

M.Th. Khrisdiana Putri

Hevi Wihadmadyatami

Penny Humaidah Hamid

## Konsultan Penyunting

Sentot Santoso (Justus-Liebig-University, Giessen, Jerman)

Tutut Herawan (University of Malaya, Malaysia)

## Pelaksana Teknik

Endah Choiriyah

Surohmiatun

## Mitra Bebestari

Agung Janika Sitaswi (Universitas Diponegoro)

Anwar Rosyidi (Universitas Mataram)

Deni Noviana (Institut Pertanian Bogor)

Djoko Winarso (Universitas Brawijaya)

E. Djoko Poetranto (Universitas Airlangga)

Ida Ayu Pasti Apsari (Universitas Udayana)

Iis Arifiantini (Institut Pertanian Bogor)

M. Hanafiah (Universitas Syiah Kuala)

Mufasirin (Universitas Airlangga)

Ni Wayan Kurniani Karja (Institut Pertanian Bogor)

Sri Murwani (Universitas Brawijaya)

Tongku N. Siregar (Universitas Syiah Kuala)

JSV terindeks oleh:

Garuda Scholar



Dicetak oleh:

UPP STIM YKPN

Jl. Palagan Tentara Pelajar Km. 7 Yogyakarta 55581

## PENGANTAR REDAKSI

Para pembaca JSV yang budiman dimanapun berada,

Pada JSV Volume 35, Nomor 1 Juni 2017 ini, kami atas nama pribadi dan seluruh anggota dewan penyunting JSV mengucapkan Selamat Hari Raya Idul Fitri 1 Syawal 1438 Hijriah yang tahun ini jatuh pada tanggal 25-26 Juni 2017. Mohon maaf lahir dan batin untuk semua kesalahan dan kekhilafan baik sengaja maupun tidak disengaja. Semoga ke depan kita masih dapat bersilaturahmi melalui publikasi ilmiah di bidang veteriner yang lebih baik dan lebih berkualitas lagi.

Seperti pada terbitan sebelumnya, pada JSV terbitan ini, memuat sebanyak 16 artikel ilmiah dari berbagai bidang veteriner, yaitu bidang histologi, ilmu penyakit dalam, patologi, kesehatan masyarakat veteriner, reproduksi, virologi, bedah veteriner, parasitologi, anatomi dan pengolahan limbah ternak.

Kami selaku dewan penyunting JSV mengundang Bapak/Tbu/Saudara penulis dan kontributor artikel ilmiah untuk mengirimkan manuskrip artikel ilmiah untuk dapat dipublikasikan di JSV pada terbitan mendatang. Kami juga menampung semua kritik, saran dan masukan yang bersifat membangun untuk perbaikan JSV di masa yang akan datang. Kami selalu berharap bahwa kedepan JSV akan selalu berkembang semakin baik dalam mempublikasi artikel ilmiah yang baik, berbobot dan berkualitas tinggi di bidang veteriner.

Terima kasih atas perhatian dan kerjasamanya.

Ketua Dewan Penyunting

## DAFTAR ISI

Mozart KV 448 Menurunkan Densitas dan Aktivitas Neuroglia Hipokampus Mencit ( <i>Mus Musculus</i> ) Selama Stres Prenatal No. 416-KE <i>Shelly Kusumarini R, Lita Rakhma Yustinasari, Tutik Juniasuti</i>	1-8
Studi Gambaran Histopatologis Hepar, Pulmo, Lien dan Otak Serta Uji Serologis pada Tikus ( <i>Rattus Norvegicus</i> ) yang Diinfeksi Toxoplasma Gondii <i>Sri Hartati, Slamet Raharjo, Irkham Widiyono</i>	9-15
Penyakit Ginjal Kronis pada Anjing dan Kucing: Manajemen Terapi dan Diet <i>Yanuartono, Alfarisa Nururrozi And Soedarmanto Indarjulianto</i>	16-34
Gambaran Histopatologi Rumen dan Retikulum Sapi Bali Akibat Adanya Benda Asing <i>Eldarya Envisari Depari, Annas Farhani, I Wayan Batan, I Made Kardena</i>	35-41
Kemampuan Reagen Curcuma Mendeteksi Boraks dalam Bakso yang Direbus <i>Erna Dwi Astuti, Widagdo Sri Nugroho</i>	42-48
Korelasi Berat Badan dan Umur Sapi Terhadap Berat, Volume Cairan dan Konsentrasi Prostaglandin F <sub>2A</sub> pada Vesikula Seminalis <i>Naela Wanda Yusria Dalimunthe, Agung Budiyanto, Erna Prawita Setyowati, Agustina Dwi Wijayanti</i>	49-56
Kerusakan Usus pada Mencit ( <i>Mus Musculus</i> ) yang Diinokulasi Larva 3 (L3) Anisakis SPP. <i>Febrina Dian Permatasari, Poedji Hastutiek, Lucia Tri Suwanti</i>	57-62
Perlakuan Celup Puting Setelah Pemerahan Terhadap Keberadaan Bakteri Patogen, <i>Staphylococcus Aureus</i> , <i>Streptococcus Agalactiae</i> , dan E. Coli pada Sapi Perah Penderita Mastitis Subklinis di Peternakan Kunak Bogor <i>Herwin Pisestyani, Etih Sudarnika, Rachmi Ramadhanita, Abdul Zahid Ilyas, Ardilasunu Wicaksono, Chaerul Basri, Arifin Budiman Nugraha, Mirnawati B. Sudarwanto</i>	63-70
Pengendalian Folikulogenesis Ovarium dengan Pemberian Ekstrak Biji Kapas <i>Siska Adelya Ramadhani, Iman Supriatna, Ni Wayan Kurniani Karja, Adi Winarto, Gusti Ayu Yuniati Kencana, I Nyoman Suartha, Daniel Raja Bonar Nainggolan, Agatha Serena Lumban Tobing</i>	71-90
Eksresi II – 1B pada Proses Kesembuhan Fraktur Os Femur Tikus Putih ( <i>Rattus Norvegicus</i> ) Ovariektomi yang Diterapi dengan Ekstrak Cikal Tulang ( <i>Cissus Quadrangularis</i> ) <i>Ira Sari Yudaniyanti, Bambang Sektiari Lukiswanto, M. Zainal Arifin</i>	91-101
Ekstrak Air Rumput Kebar ( <i>Biophytum Petersianum Klotzch</i> ) sebagai Penghambat Perkembangan Telur Cacing Gastrointestinal Ruminansia Secara In Vitro <i>Alnita Baaka, Isti Widayati, Noviyanti</i>	102-110
Morfologi Hemipenis Biawak Air ( <i>Varanus Salvator Bivittatus</i> ) <i>Mahfud, Adi Winarto, Chairun Nisa</i>	111-117
Pendekatan Diagnosis Avian Influenza Virus dan Newcastle Disease Virus pada Kasus Lapangan Ayam Petelur: Imunopatologis Streptavidin Biotin <i>Maya Ekaningtias, Hastari Wuryastuty, R. Wasito</i>	118-126
Newcastle Disease Virus Detection From Chicken Organ Samples Using Reverse Transcriptase Polymerase Chain Reaction <i>Lehgarubini Shanmuganathan, Dito Anggoro, Michael Haryadi Wibowo</i>	127-135
Optimalisasi Waktu Pengomposan dan Kualitas Pupuk Kandang dari Kotoran Kambing dan Debu Sabut Kelapa dengan Bioaktivator Promi dan Orgadec <i>Linda Trivana, Adhitya Yudha Pradhana</i>	136-144

**Gambar Depan:** Gambaran histopatologi usus mencit dengan pewarnaan HE. hal. 60

**Ekspresi IL – 1 $\beta$  pada Proses Kesembuhan Fraktur Os Femur Tikus Putih (*Rattus norvegicus*) Ovariectomi yang Diterapi dengan Ekstrak Cikal Tulang (*Cissus quadrangularis*)**

**IL - 1  $\beta$  Expression in Fracture Healing on Os Femur of ovariectomized Rats (*Rattus norvegicus*) With Therapy Of *Cissus Quadrangularis* Extract**

**Ira Sari Yudaniayanti, Bambang Sektiari Lukiswanto, M. Zainal Arifin**

Departemen Klinik Veteriner, Fakultas Kedokteran Hewan, Universitas Airlangga,  
 Kampus C UNAIR Mulyorejo Surabaya 60115  
 Email : irasari.vet@gmail.com

**Abstract**

This study aims to determine the potential of the *Cissus quadrangularis* extract to decreased the expression of IL-1  $\beta$  so that it can to inhibit bone resorption and osteoporosis fracture healing is not delayed union. Forty rats adapted for 1 week, and then divided into four groups with 10 replications. P0 (sham-operated + Osteotomy + CMC Na); P1 (ovariectomy + Osteotomy + CMC Na); P2 (ovariectomy + Osteotomy + Raloxifene 5.4 mg / kg); P3 (ovariectomy + Osteotomy + CQ 750 mg / kg). Osteoporosis induced is made by bilateral ovariectomy in rats, then to make sure that osteoporosis is already happened, 8 weeks post-ovariectomy performed radiology examinations on the femur, then the osteotomy action. IL1- $\beta$  expression observations performed in at the 2<sup>nd</sup> week and 6<sup>th</sup> week after osteotomy through the immunohistochemistry examination. The results of immunohistochemistry examination in the 2<sup>nd</sup> week showed an increased expression of IL1- $\beta$  in all groups of rat that did ovariectomy (P1, P2 and P3) were significantly different ( $p < 0.05$ ) with a rat group that didn't ovariectomy, as well P2 dan P3 were significantly different with P1. The Results of immunohistochemistry examination in the 6<sup>th</sup> week showed the same pattern with the 2nd week and there is increased IL-1- $\beta$  expression in all groups of rat compared with the results of the examination in the 2nd week. Based on these results it can be concluded that *Cissus quadrangularis* extract and Raloxifen can decreased the expression of IL-1  $\beta$ , and the results that don't significantly different, so that these both materials can to inhibit bone resorption and osteoporosis fracture healing don't get delayed union.

**Keywords:** *Cissus quadrangularis* Extract, IL – 1  $\beta$ , osteoporosis, ovariectomy, healing fracture of femur

**Abstrak**

Penelitian ini bertujuan untuk mengetahui potensi ekstrak *Cissus quadrangularis* (Cq) dalam menurunkan ekspresi IL-1 $\beta$  sehingga mampu menghambat resorpsi tulang dan kesembuhan fraktur osteoporosis tidak mengalami keterlambatan (*delayed union*). Empat puluh ekor tikus putih diadaptasikan selama 1 minggu, selanjutnya dibagi menjadi empat kelompok dengan 10 ulangan. P0 (Non ovariectomi + Osteotomi + CMC Na); P1 (Ovariectomi + Osteotomi + CMC Na); P2 (Ovariectomi + Osteotomi + Raloxifene 5,4 mg/kg BB); P3 (Ovariectomi + Osteotomi + Cq 750 mg/kg BB). Induksi osteoporosis dilakukan dengan cara ovariectomi pada tikus, selanjutnya untuk memastikan bahwa sudah terjadi osteoporosis, 8 minggu pasca ovariectomi dilakukan pemeriksaan radiologi pada tulang femur, kemudian dilakukan tindakan osteotomi. Pengamatan ekspresi IL1- $\beta$  dilakukan pada minggu ke-2 dan minggu ke-6 pasca osteotomi melalui pemeriksaan imunohistokimia. Hasil pemeriksaan imunohistokimia pada minggu ke-2 menunjukkan adanya peningkatan ekspresi IL1- $\beta$  pada semua kelompok tikus yang dilakukan ovariectomi (P1, P2 dan P3) yang berbeda nyata ( $p < 0,05$ ) dengan kelompok tikus yang tidak di ovariectomi, demikian juga P2 dan P3 berbeda nyata dengan P1. Hasil pemeriksaan imunohistokimia pada minggu ke-6 menunjukkan pola yang sama dengan minggu ke-2 dan terdapat peningkatan ekspresi IL1- $\beta$  pada semua kelompok tikus dibandingkan dengan hasil pemeriksaan pada minggu ke-2. Berdasarkan hasil penelitian ini dapat disimpulkan bahwa ekstrak

*Cissus quadrangularis* dan Raloxifen mampu menurunkan ekspresi IL-1  $\beta$  dengan hasil yang tidak berbeda nyata, sehingga kedua bahan tersebut mampu menghambat resorpsi tulang dan kesembuhan fraktur osteoporosis tidak mengalami keterlambatan (*delayed union*)

**Kata Kunci :** Ekstrak *Cissus quadrangularis*, IL – 1  $\beta$ , osteoporosis, ovariectomi, kesembuhan fraktur femur.

## Pendahuluan

Osteoporosis adalah penurunan massa tulang yang menyebabkan fraktur traumatik atau atraumatik. Pengobatan osteoporosis yang sudah lanjut dengan komplikasi fraktur merupakan hal yang sangat sulit, dan memerlukan waktu lama dan biaya yang cukup besar (Jones *et al.*, 2002). Defisiensi estrogen adalah salah satu faktor penting penyebab terjadinya osteoporosis. Defisiensi estrogen ini biasanya sering dialami wanita menopause maupun hewan-hewan betina yang diovariectomi (Kalu, 1991; Zaid *et al.*, 2012). Defisiensi estrogen akan menyebabkan peningkatan produksi dari IL-1, IL-6, dan TNF $\alpha$ , yang akan meningkatkan terjadinya osteoklastogenesis dan berlanjut dengan kehilangan tulang (Nazrun *et al.*, 2012; Malutan *et al.*, 2014). Estrogen juga merangsang ekspresi dari osteoprotegerin (OPG) dan TGF- $\beta$  oleh osteoblas dan sel stroma, yang selanjutnya berfungsi menghambat resorpsi tulang dan mempercepat/merangsang apoptosis osteoklas (Bell, 2003).

Sitokin IL-1 $\alpha$  dan IL-1 $\beta$  mempunyai peran penting terhadap destruksi tulang dengan cara membentuk osteoklas dan meningkatkan aktivitas osteoklas. Peranan utama IL-1 $\beta$  pada metabolisme tulang adalah menstimulasi resorpsi tulang dan menghambat formasi tulang (Ardo & Sunariani, 2005). Berkaitan dengan peranan tersebut, maka sitokin IL-1 $\alpha$  dan IL-1 $\beta$  sebenarnya juga diperlukan pada fase awal maupun akhir pada proses kesembuhan tulang, keduanya berperan dalam merekrut sel

mesenchymal (MSC). Selanjutnya MSC dirangsang untuk berdiferensiasi menjadi kondrosit dan osteoblas (Dimitriou *et al.*, 2005; Schmidt-Bleek *et al.*, 2009). Sitokin inflamasi yang berlebihan pada fase awal proses kesembuhan fraktur akan memperpanjang fase inflamasi, sehingga mengganggu pembentukan kalus dan meningkatkan waktu penyembuhan (Claes *et al.*, 2012). Pada fase akhir kesembuhan fraktur yaitu fase remodeling, sitokin IL-1 $\alpha$  dan IL-1 $\beta$  sebenarnya juga diperlukan untuk meningkatkan aktivitas osteoklas yang berperan mengganti *woven bone* yang terbentuk pada tahap awal pembentukan kalus menjadi tulang lamelar untuk mengembalikan dan meningkatkan kekuatan tulang (Gerstenfeld *et al.*, 2007), namun bila jumlahnya berlebihan akan menyebabkan gangguan pematangan kalus yang berpengaruh terhadap kekuatan tulang (Ke-RongDai, 2005).

Proses kesembuhan fraktur pada penderita osteoporosis berbeda dengan fraktur pada tulang yang normal. Pada penderita osteoporosis terjadi peningkatan jumlah dan aktivitas osteoklas. Xu *et al.* (2003), menyatakan adanya peningkatan aktivitas osteoklas meresorpsi tulang yang melebihi aktivitas osteoblas dalam pembentukan tulang pada penderita osteoporosis ataupun pada individu yang dilakukan ovariectomi akan menyebabkan gangguan penyembuhan fraktur yang terjadi, khususnya pada fase awal tahap kesembuhan fraktur. Aktivitas osteoblas sangat diperlukan pada fase awal penyembuhan fraktur untuk membentuk

matriks tulang dan meregenerasi defek tulang yang terjadi, oleh karena itu bila aktivitas osteoblas lebih lambat daripada aktivitas osteoklas maka tahap awal pembentukan kalus akan terhambat.

Berbagai jenis obat telah dikembangkan untuk terapi osteoporosis, kebanyakan obat-obat tersebut bekerja dengan cara menghambat resorpsi tulang. Kilic and Sagiroglu (2013), menyatakan bahwa sesungguhnya terapi yang efektif untuk osteoporosis tidak hanya mampu menghambat resorpsi tulang, namun juga mampu menstimulasi pembentukan tulang terutama pada penderita osteoporosis yang mengalami fraktur. Potu *et al.*(2009) menyatakan bahwa rata-rata proliferasi dan aktivitas biologi dari osteoblas mengontrol rata-rata pembentukan tulang, oleh karena itu percepatan pertumbuhan osteoblas merupakan faktor kunci yang menentukan efisiensi perbaikan kerusakan tulang.

Tanaman Cikal tulang (*Cissus quadrangularis*/ (CQ) merupakan salah satu tanaman tradisional yang cukup potensial, karena tanaman ini mengandung kalsium, fosfat, dan fitoestrogen (Sabri dkk., 2009). Penelitian ekstrak tanaman cikal tulang (*Cissus quadrangularis*/(CQ) telah banyak dilakukan. Hasil penelitian-penelitian tersebut membuktikan bahwa tanaman ini efektif memperbaiki kerusakan tulang baik dikarenakan osteoporosis maupun akibat fraktur dengan cara pembentukan tulang baru. Dilaporkan beberapa penelitian bahwa tanaman cikal tulang (*Cissus quadrangularis*/(CQ) mempunyai efek osteogenik yaitu mampu meningkatkan diferensiasi dan aktivitas osteoblas (Parisuthiman *et al.*, 2009; Potu *et al.*, 2009; Sabri dkk., 2009; Shirwaikar *et al.*, 2003; Deka *et al.*, 1994). Namun demikian mekanisme efek osteogenik dari tanaman cikal tulang (*Cissus quadrangularis*/(CQ) belum dapat diketahui secara jelas dan juga belum pernah diteliti

potensi tanaman ini untuk memperbaiki kerusakan tulang akibat fraktur yang terjadi pada penderita osteoporosis.

Berdasarkan uraian tersebut diatas, maka perlu dilakukan penelitian lebih lanjut untuk mengetahui efektifitas tanaman cikal tulang (*Cissus quadrangularis*/(CQ) sebagai *osteogenic agents* yang mampu memperbaiki kerusakan tulang khususnya pada kejadian fraktur pada penderita osteoporosis dengan melihat kemampuan tanaman ini dalam mengendalikan aktivitas osteoklas dalam meresorpsi tulang, sehingga proses kesembuhan fraktur pada tulang yang mengalami osteoporosis tidak terganggu.

Tujuan dari penelitian ini adalah untuk mengetahui potensi ekstrak CQ dalam menurunkan ekspresi IL-1  $\beta$  sehingga mampu menghambat resorpsi tulang dan kesembuhan fraktur osteoporosis tidak mengalami keterlambatan (*delayed union*)

Hipotesis penelitian ini adalah Ekstrak tanaman cikal tulang (*Cissus quadrangularis*/(CQ) mampu menurunkan ekspresi IL-1  $\beta$  sehingga mampu menghambat resorpsi tulang dengan meningkatkan apoptosis osteoklas.

## Materi dan Metode

Unit eksperimen yang digunakan pada penelitian ini adalah 40 ekor tikus putih (*Rattus norvegicus*) betina strain *Wistar*, berumur 2,5 bulan dengan berat berkisar antara 150 - 200 gram dan dalam keadaan sehat, yang ditandai dengan bulu mengkilat, mata bersinar dan gerakan yang lincah. Setiap tikus diberi pakan standar sebanyak  $\pm 10\%$  dari berat badan (BR 511 : mengandung protein 20%, Abu 5,92%, serat kasar 5,01%, Ca 0,88% dan P 0,61%) dan air minum aquabidestilata secara *ad libitum*. Tikus ditempatkan pada kandang plastik

dengan ukuran 40 cm X 30 cm yang berisi 3 ekor tikus perkandungnya. Penggunaan Hewan Model telah dimintakan sertifikat Laik Etik Penelitian dari Komisi Etik Penelitian Fakultas Kedokteran Hewan Universitas Airlangga.

Obat-obat yang digunakan pada penelitian ini adalah Ketamil (ketamine HCl, Ilium), Xyla (xylazine, Holland), Atropine Sulfas (PT. Ethica), Interflox (enrofloxacin).

Bahan uji yang digunakan dalam penelitian ini adalah tanaman Cikal tulang (*Cissus quadrangularis*) yang diperoleh dari Kebun Raya Purwodadi, Pasuruan, serta Raloxifene produksi Elly Lily, USA.

Pembuatan Ekstrak Tanaman Cikal tulang (*Cissus quadrangularis*) dengan metode sebagai berikut ; daging batang dan daun Cikal tulang (*Cissus quadrangularis*) dicuci, dipotong kecil-kecil, diangin-anginkan pada udara kering dan dihancurkan atau digiling hingga menjadi serbuk kering. Serbuk kering diekstraksi menggunakan metode maserasi yaitu bahan kering direndam dengan etanol 96%, kemudian dilakukan sonifikasi selama 10 menit. Selanjutnya diamkan selama semalam, dan disaring dengan kertas saring. Sisa/ampas ditambah lagi dengan etanol 96% diaduk kembali seperti semula, langsung disaring. Langkah tersebut diulang hingga dihasilkan larutan ke-tiga. Ketiga larutan dikumpulkan dan diuapkan menggunakan alat *rotavapour* sehingga didapatkan ekstrak kental. Ekstrak kemudian disimpan dalam lemari pendingin agar tidak mudah rusak.

Empat puluh ekor tikus putih diadaptasikan selama 1 minggu, selanjutnya dibagi menjadi empat kelompok yaitu P0 (NOV), P1 (OV), P2, dan P3 masing-masing dengan 10 ulangan. Tikus kelompok P0 (NOV) (Kontrol negatif) : hewan coba normal tanpa pemberian obat, dilakukan *sham operated* dan osteotomi pada diafisis tulang femur, tikus kelompok

P1 (OV) (Kontrol positif): dilakukan ovariektomi dan dilakukan osteotomi pada diafisis tulang femur. P2 : tikus dilakukan ovariektomi, osteotomi pada diafisis tulang femur dan diberi terapi Raloxifene (5,4 mg/kg BB) (Potu *et al.* , 2009). P3 : tikus dilakukan ovariektomi dan osteotomi pada diafisis tulang femur dan diberi terapi ekstrak *Cissus quadrangularis* 750 mg/kg BB. Dosis Raloxifen dan ekstrak *Cissus quadrangularis* yang digunakan dalam penelitian ini berdasarkan penelitian yang sebelumnya (Potu *et al.*, 2009).

Pembuatan model tikus defisiensi estrogen pada kelompok P1, P2 , dan P3 dilakukan dengan ovariektomi bilateral. Prosedur ovariektomi dilakukan sesuai dengan metode yang dilakukan oleh Kaveh *et al* (2010), sebagai berikut; dilakukan insisi pada garis tengah (linea mediana) yaitu tepat di belakang/posterior umbilicus ke arah caudal. Panjang irisan dibuat secukupnya kira-kira 2-3 cm. Lapisan yang terinsisi meliputi kulit kemudian subkutan dan fasia, selanjutnya daerah di bawah subkutan dipreparir hingga terlihat garis linea alba. Muskulus daerah linea alba dijepit dan angkat sedikit, kemudian dilakukan insisi dengan menggunakan scalpel, hingga ruang abdomen terlihat. Setelah dinding abdomen terbuka, organ reproduksi dicari menggunakan kait ovariohisterektomi (*Spay hook*) dengan mengidentifikasi corpus uteri yang terletak di bawah vesica urinaria bagian dorsal, ditelusuri ke arah cranial kornua kiri sampai ditemukan ovarium kiri. Ligamentum dan pembuluh darah dijepit dengan menggunakan arteri klem tepat di sebelah cranial ovarium, pasang satu arteri klem lagi bersebelahan dengan klem pertama. Selanjutnya dilakukan pengikatan (ligasi) pembuluh darah beserta pengantung ovarium pada bagian anterior (depan) dari arteri klem dengan menggunakan benang *absorbable (cat gut chromic 3-0)*, kemudian potong



menggunakan scalpel diantara dua arteri klem yang telah terpasang tersebut dan dipastikan tidak terjadi pendarahan serta semua jaringan ovarium terangkat. Selanjutnya pada bagian caudal ovarium di pasang arteri klem dan dilakukan pengikatan (ligasi) pembuluh darah uterina beserta penggantungnya persis pada bagian posterior (belakang) arteri klem yang telah terpasang tadi dengan menggunakan benang *absorbable (cat gut chromic3-0)*, setelah itu dilakukan pemotongan menggunakan scalpel di antara ligasi dan klem caudal. Klem dilepas dan sisa potongan jaringan uterus dibiarkan masuk kembali ke rongga abdomen. Selanjutnya, ovarium kanan ditarik keluar dari insisi, kemudian dilakukan prosedur yang sama seperti prosedur mengangkat ovarium kiri.

Pasca pengangkatan ovarium, rongga abdomen diirigasi menggunakan antibiotik (*ampicilin*) untuk mencegah infeksi. Selanjutnya, dilakukan penjahitan untuk menutup luka insisi. Lapisan peritonium dijahitkan dengan jahitan terputus sederhana menggunakan *cat gut* sedangkan kulit dijahit dengan pola matras silang menggunakan benang *silk 3-0*.

Prosedur osteotomi dilakukan setelah dilakukan pemeriksaan radiologi untuk memastikan bahwa tulang femur pada tikus ovariektomi sudah mengalami osteoporosis. Berdasarkan hasil pemeriksaan radiologi menunjukkan bahwa pada kelompok tikus yang diovariektomi terlihat adanya penurunan radiopasitas terutama pada bagian metafisis femur yang berbeda nyata dengan kelompok tikus yang tidak diovariektomi (Gambar 1).

Setelah dipastikan sudah terjadi osteoporosis, selanjutnya semua tikus pada kelompok P0 (NOV), P1 (OV), P2, dan P3 dilakukan prosedur osteotomi pada daerah diafisis femur dengan pemasangan intramedulary pin dengan ukuran diameter 1mm. Pemilihan osteotomi pada daerah diafisis karena

proses kesembuhan fraktur pada daerah tersebut cukup kompleks baik secara selular maupun molekular dan berpotensi cukup besar untuk terjadinya *delayed union* dan *non union* terutama pada kasus osteoporosis (Nikolaou *et al*, 2009; Kyllönen *et al*, 2015).

Seluruh prosedur operasi baik pada ovariektomi maupun osteotomi dilakukan anestesi menggunakan kombinasi ketamine (50 mg/kg bb) dan xylazine (10mg/kg bb) (Flecknell, 2009). Perawatan pasca operasi adalah perawatan luka operasi dengan memberikan salep antibiotik dan injeksi intramuskular enrofloxacin 10 mg/Kg BB selama 2 hari untuk terapi profilaksis, agar tidak terlalu mengganggu hasil penelitian.

Dua hari setelah dilakukan osteotomi pada kelompok P2 mulai diberikan raloxifine 5,4 mg/kg BB, P3 diberikan ekstrak tanaman *Cissus quadrangularis* 750 mg/kg BB, sedang pada PO (NOV) dan P1 (OV) diberikan CMC Na peroral. Masing-masing perlakuan pada kelompok tersebut diberikan selama 2 minggu untuk kelompok pengamatan 2 minggu (fase *reparatif*) dan 6 minggu untuk kelompok pengamatan 6 minggu (fase *remodeling*).

Pengamatan ekspresi IL1- $\beta$  dilakukan pada minggu ke-2 dan minggu ke-6 pasca osteotomi melalui pemeriksaan imunohistokimia. Hal ini bertujuan untuk mengetahui ekspresi IL1- $\beta$  pada awal dan akhir proses kesembuhan fraktur juga mengetahui peranan IL1- $\beta$  dalam kesembuhan fraktur. Pengumpulan sampel dilakukan dengan cara mengambil masing-masing 5 ekor tikus pada semua kelompok perlakuan baik pada pengamatan minggu ke-2 maupun ke-6, untuk dilakukan euthanasi dan nekropsi, kemudian diambil bagian tulang femur yang di osteotomi setelah dibersihkan dari muskulus yang ada disekitarnya dan dibuat preparat imunohistokimia.

Pemeriksaan ekspresi IL-1 $\beta$  dilakukan menggunakan pewarnaan imunohistokimia. Jumlah sel pengeksresi IL-1 $\beta$  adalah jumlah sel pada sayatan jaringan tulang femur yang memberikan reaksi positif terhadap *mouse monoclonal antibody* (mAb terhadap IL-1 $\beta$ ) dengan metode Imunohistokimia yang diamati 5 lapang pandang.

Data kuantitatif dari penelitian ini yaitu ekspresi IL-1 $\beta$ , dianalisis menggunakan SPSS 20.0 for windows software (SPSS, Chicago, IL, USA). Perbedaan diantara kelompok perlakuan dievaluasi menggunakan ANOVA, dilanjutkan dengan Uji *Least Square Differences* (LSD) (Ghozali, 2006).

### Hasil dan Pembahasan

Hasil pemeriksaan imunohistokimia dan penghitungan ekspresi IL-1 $\beta$  dapat dilihat pada Tabel 1, serta Gambar 2 dan 3. Hasil pemeriksaan imunohistokimia pada minggu ke-2 menunjukkan ada peningkatan ekspresi IL-1 $\beta$  pada kelompok P1, P2 dan P3 yang berbeda nyata ( $p < 0,05$ ) dengan kelompok tikus tidak di ovariektomi (P0). Hal ini menunjukkan bahwa ovariektomi dapat menyebabkan peningkatan produksi dari IL-1, IL-

6, dan TNF $\alpha$  lebih lanjut. Kelompok tikus PO, yaitu tikus yang tidak diovariektomi menunjukkan ekspresi IL-1 $\beta$  paling rendah, hal ini dikarenakan pada kelompok ini tidak terjadi defisiensi estrogen. Dalam keadaan normal estrogen dalam sirkulasi mencapai sel osteoblas, dan beraktivitas melalui reseptor yang terdapat di dalam sitosol sel tersebut, mengakibatkan menurunnya sekresi sitokin seperti: Interleukin-1 (IL-1), Interleukin-6 (IL-6) dan Tumor Necrosis Factor-Alpha (TNF- $\alpha$ ), merupakan sitokin yang berfungsi dalam penyerapan tulang (Waters *et al.*, 1999).

Ekspresi IL-1 $\beta$  pada P2 dan P3 pada minggu ke-2 lebih rendah dibanding P1, meskipun masih tinggi dibanding P0, hal ini dikarenakan proses yang sama dengan P1 yaitu akibat ovariektomi, tetapi karena P2 dan P3 diberikan terapi yaitu pada P2 dengan Raloxifen dan P3 dengan *Cissus quadrangularis* sehingga peningkatan ekspresi IL-1 $\beta$  tidak terlalu tinggi. Raloxifen dapat menekan ekspresi IL-1 $\beta$  dengan cara mengurangi aktivitas osteoklas, karena obat antiosteoporosis ini termasuk golongan antiresorptif dengan mekanisme kerjanya diduga melibatkan TGF $\beta_3$  yang dihasilkan oleh osteoblas dan osteoklas yang berfungsi menghambat

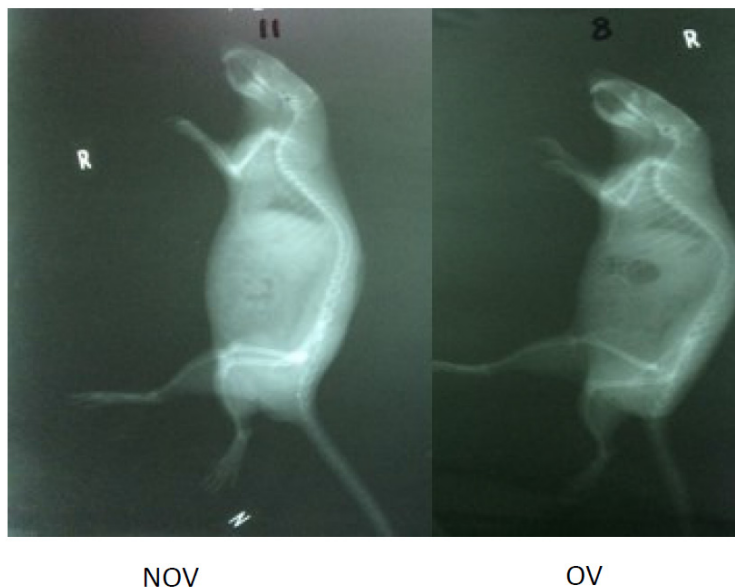
Tabel 1. Rata-rata dan Standar Deviasi Ekspresi IL-1 $\beta$  pada Fraktur Femur Tikus Putih (*Rattus norvegicus*) pada masing-masing Kelompok Perlakuan

No.	Kelompok Perlakuan	IL-1 $\beta$ (Mg ke-2)	IL-1 $\beta$ (Mg ke-6)
1.	P0 (NOV + Osteotomi + CMC Na)	4,8 $\pm$ 1,3 <sup>a</sup>	6,8 $\pm$ 1,3 <sup>a</sup>
2.	P1 (OV + Osteotomi + CMC Na)	11 $\pm$ 2,12 <sup>b</sup>	16,8 $\pm$ 1,8 <sup>d</sup>
3.	P2 (OV + Osteotomi + RLX)	7 $\pm$ 1,41 <sup>c</sup>	11 $\pm$ 1,6 <sup>b</sup>
4.	P3 (OV + Osteotomi + CQ)	8 $\pm$ 1,41 <sup>c</sup>	12 $\pm$ 1,41 <sup>b</sup>

Keterangan: - Superskrip yang berbeda pada kolom yang sama menunjukkan ada perbedaan yang nyata ( $P < 0,05$ ) di antara perlakuan.  
- Superskrip yang berbeda pada baris yang sama menunjukkan ada perbedaan yang nyata ( $P < 0,05$ ) di antara perlakuan.

deferensiasi osteoklas. Aksi raloksifen diperantarai oleh ikatan raloksifen pada reseptor estrogen (Cao *et al.*,2002; Rosen, 2005; Kanakamani and Tandon, 2008). *Cissus quadrangularis* menekan ekspresi

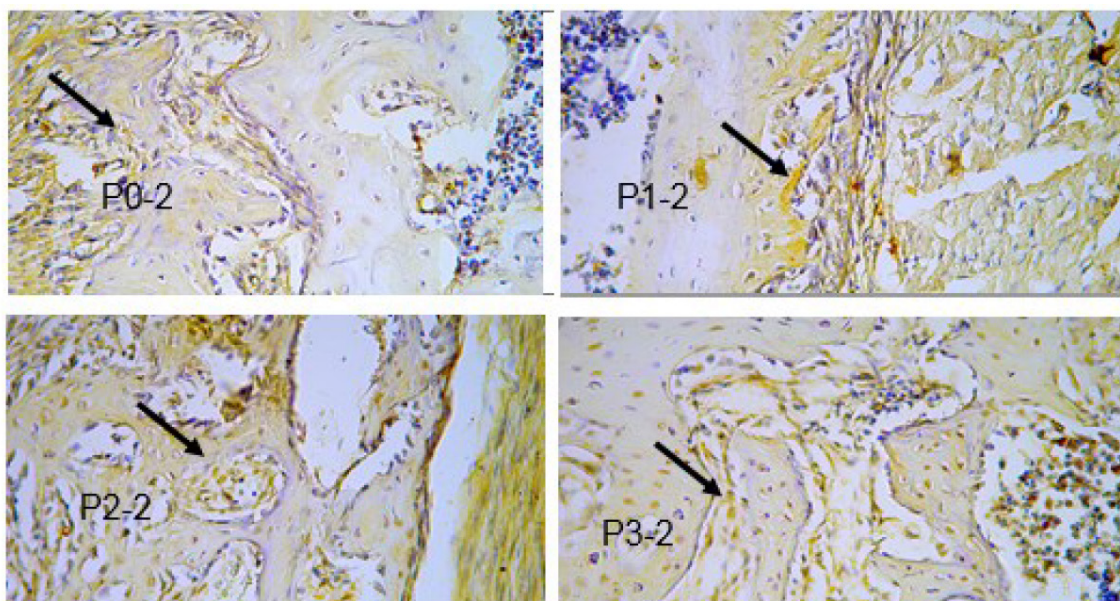
IL-1 $\beta$  selain dengan cara meningkatkan aktivitas osteoblas, juga mempunyai efek antimikrobal sehingga dapat menekan tingkat inflamasi (Potu *et al.*, 2009).



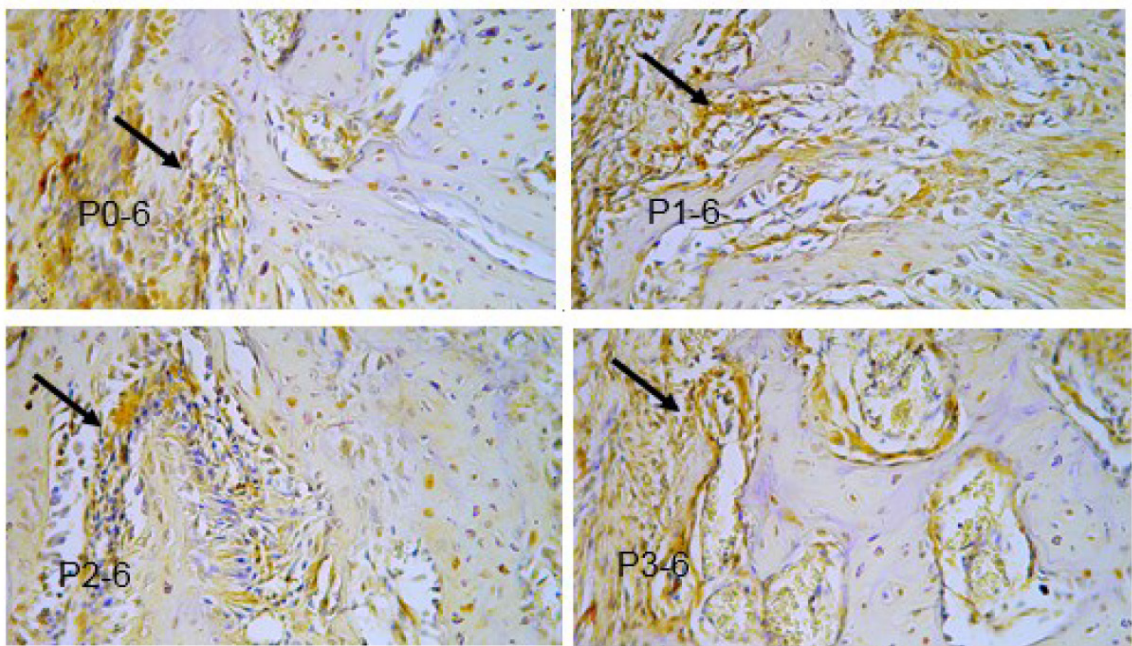
Gambar 1. Gambaran Radiologi densitas tulang antara tikus yang tidak diovariectomi (NOV) dengan tikus yang diovariectomi (OV)

Ekspresi IL1- $\beta$  pada minggu ke-6, terjadi pola yang sama dengan minggu ke-2, yaitu ekspresi tertinggi terdapat pada kelompok P1 (OV), dan yang

terendah pada kelompok P0(NOV) yang berbeda nyata ( $p < 0,05$ ) dengan kelompok perlakuan yang lain.



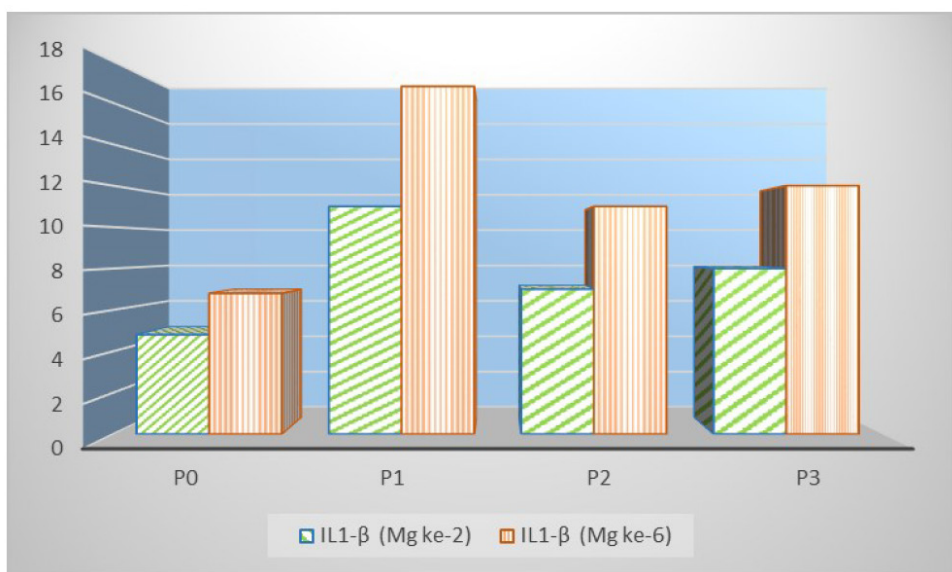
Gambar 2. Hasil pemeriksaan imunohistokimia ekspresi IL1- $\beta$  minggu ke-2 pada semua kelompok perlakuan tanda panah menunjukkan sel yang mengekspresikan IL1- $\beta$  (warna coklat) (pembesaran 400X)



Gambar 2. Hasil pemeriksaan imunohistokimia ekspresi IL1- $\beta$  minggu ke-6 pada semua kelompok perlakuan tanda panah menunjukkan sel yang mengekspresikan IL1- $\beta$  (warna coklat) (pembesaran 400X)

Hasil pemeriksaan imunohistokimia pada minggu ke-6 menunjukkan peningkatan ekspresi IL1- $\beta$  pada semua kelompok tikus dibandingkan dengan hasil pemeriksaan pada minggu ke-2. (Gambar 4). Hal ini sesuai dengan pendapat Mountziaris and Mikos (2008), bahwa setelah fase proliferasi IL1- $\beta$

mengalami penurunan dan selanjutnya kadar IL1- $\beta$  akan meningkat lagi pada fase remodeling berkaitan dengan fungsi IL1- $\beta$  mendukung osteoklas dalam mengikis/merusak *hard callus* yang terbentuk dengan tujuan mengembalikan struktur asli dan kompetensi biomekanik tulang yang mengalami fraktur.



Gambar 4. Grafik Ekspresi IL1- $\beta$  pada minggu ke-2 dan ke-6 pada semua kelompok perlakuan

Berdasarkan hasil penelitian ini, dapat membuktikan bahwa *Cissus quadrangularis* mampu menurunkan ekspresi IL-1 $\beta$  pada tikus yang diovariectomi. Hal ini dibuktikan pada kelompok P2 dan P3, meskipun dalam kondisi defisiensi estrogen akibat ovariectomi, tetapi karena diterapi dengan raloxifen (P2) dan *Cissus quadrangularis* (P3), yang kedua bahan obat tersebut bekerja pada reseptor estrogen sehingga dapat membantu mengembalikan fungsi estrogen yang dalam keadaan normal bersirkulasi mencapai osteoblas, dan beraktivitas melalui reseptor yang terdapat di dalam sitosol sel tersebut, mengakibatkan menurunnya sekresi sitokin seperti: Interleukin-1 (IL-1), Interleukin-6 (IL-6) dan Tumor Necrosis Factor-Alpha (TNF- $\alpha$ ), merupakan sitokin yang berfungsi dalam penyerapan tulang (Waters *et al.*, 1999).

Yamaguchi (2002) menyatakan bahwa phytoestrogen yang terkandung dalam *Cissus quadrangularis* yaitu isoflavon, ligni, coumestan, triterpan, glikosida, dan asiklik yang mampu mengikat reseptor beta estrogen pada osteoblas dan bisa merangsang proliferasi osteoblast. Mekanisme molekuler yang menjelaskan potensi *Cissus quadrangularis* dalam meningkatkan osteogenesis masih harus dieksplorasi. Namun, beberapa bukti menunjukkan bahwa pensinyalan Wnt mungkin mempunyai pengaruh yang cukup berarti, karena jalur Wnt ini telah terbukti mempunyai peran penting dalam mengendalikan osteoblastogenesis dan pembentukan tulang (Potu *et al.*, 2009).

Hasil yang sama juga ditunjukkan pada penelitian Muthusami *et al* (2011) yang menyatakan bahwa terapi ekstrak *Cissus quadrangularis* mampu menurunkan kadar IL-1 $\beta$  pada media sell *human osteoblast like SaOS-2*, selanjutnya penurunan kadar

IL-1 $\beta$  tersebut dapat memacu peningkatan protein IGFBP 3 yang berakibat penurunan proses degradasi protein yang menunjang proses kesembuhan tulang.

### Kesimpulan

Berdasarkan hasil penelitian ini dapat disimpulkan bahwa ekstrak *Cissus quadrangularis* dan Raloxifen mampu menurunkan aktivitas osteoklas pada tulang osteoporosis yang ditandai dengan menurunnya ekspresi IL-1 $\beta$  dengan hasil yang tidak berbeda nyata, sehingga kedua bahan tersebut mampu menghambat resorpsi tulang dan kesembuhan fraktur osteoporosis tidak mengalami keterlambatan (*delayed union*).

### Ucapan Terima Kasih

Terima kasih diucapkan kepada Menristek-Dikti yang telah mendanai penelitian ini melalui skim Program Penelitian Unggulan Perguruan Tinggi (PUPT), tahun anggaran 2015-2016

### Daftar Pustaka

- Ardo K, Sunariani J. 2003. The Role of Interleukin-1 $\beta$ , Interleukin-6, Tumour Necrosis Factor- $\alpha$  and Interferon  $\gamma$  in Bone Remodelling Process during Orthodontic Treatment. University of Airlangga;316-20
- Bell, NH. (2003). RANK ligand and the regulation of skletal remodeling. *J Clin Invest*; (111):1120-22.
- Cao Y, Mori S, Mashiba T, Westmore MS, Ma L, Sato M. (2002). Raloxifene, estrogen, and alendronate affect the processes of fracture repair differently in ovariectomized rats. *J Bone Miner Res* 2002;17-12:2237-46.
- Claes, L., Recknagel, S., Ignatius, A. (2012). Fracture healing under healthy and inflammatory

- conditions. *Nat Rev Rheumatol* ;8:133–43.
- Deka, D.K., Lahon, L.C., Saikia, J., Mukit, A. (1994). Effect of *Cissus quadrangularis* in accelerating healing process of experimentally fractured radius - ulna of dog: A preliminary study. *Ind J Pharmacol* 26:44-8.
- Dimitriou R, Tsiridis E, and Giannoudis P V. 2005. Current concepts of molecular aspects of bone healing, *Injury* (vol. 36), No. 12, pp. 1392-404. URL:<http://www.ncbi.nlm.nih.gov/pubmed/16102764>.
- Flecknell, P. (2009). *Laboratory Animal Anaesthesia*. Academic Press is an imprint of Elsevier Edition 3rd.
- Gerstenfeld LC, Edgar CM, Kakar S, *et al*, 2007. Osteogenic Growth Factors and Cytokines and Their Role in Bone Repair. In (Bronner F, Farach-Carson MC, Mikos AG, eds). *Engineering of Functional Skeletal Tissues*. Springer-Verlag. London. 17-45.
- Ghozali, I. (2006). *Statistik Non-Parametrik Teori dan Aplikasinya dengan Program SPSS*. Badan Penerbit Universitas Diponegoro. Semarang.
- Jones, D.H., Kong, Y.Y., Penninger, J.M. (2002). Role of RANKL and RANK in bone loss and arthritis. *Ann Rheum Dis*;2:1132-9.
- Kalu, D.N. (1991) The ovariectomized rat model of postmenopausal bone loss. *Bone Miner.*;15(3): 175-91.
- Kanakamani, J., Tandon, N. (2008). Newer therapies in osteoporosis. *Indian Journal of Rheumatology. Review Article*. Vol.3, No 4; pp. 148–157
- Kaveh, K., Ibrahim, R., Abu Bakar, M.Z., and Ibrahim, T.A. (2010). Osteoporosis Induction in Animal Model. *Am. Jour. of Animal and Veterinary Sciences* 5 (2): 139-145
- Ke-Rong Dai and Yong-Qiang Hao. 2005. Quality of Healing Compared Between Osteoporotic Fracture and Normal Traumatic Fracture. Review. Department of Orthopaedics, Ninth People's Hospital, Shanghai Jiao Tong University, school of Medicine, 639 Zhizaoju Road, Shanghai, China
- Killic, T.O. and Sagiroglu C. (2013). Anabolic Agents as New Treatment Strategy in Osteoporosis. *Intech Open Science*. hlm. 241-257.
- Kyllönen, L., D'Este, M., Alini, M., Eglin, D. (2015). Local drug delivery for enhancing fracture healing in osteoporotic bone. *Acta Biomaterialia* 11 412–434
- Malutan, A.M., Dan, M., Nicolae, C., Carmen, M. (2014). Proinflammatory and anti-inflammatory cytokine changes related to menopause. *Prz Menopauzalny*; 13(3): 162-168
- Mountziaris, P.M, and Mikos, A.G. (2008). Modulation of the inflammatory response for enhanced bone tissue regeneration. *Tissue Engineering Part B: Reviews*; 14, 179-86
- Muthusami, S., Ramachandran, I, Krishnamoorthy, S., Govindan, R., Narasimhan, S. (2011). *Cissus quadrangularis* augments IGF system components in human osteoblast like SaOS-2 cells. *Growth Hormone & IGF Research* 21: 343–348
- Nazrun, A.S., Norazlina, Norliza M., and Nirwana S.I. (2012). The Anti-Inflammatory Role of Vitamin E in Prevention of Osteoporosis. *Advances in Pharmacological Sciences*. Volume 2012, Article ID 142702, 7 pages
- Nikolaou, V.S., Efstathopoulos, N., Kontakis, G., Kanakaris, N.K., Giannoudis, P.V. (2009). The influence of osteoporosis in femoral fracture healing time. *Injury* ;40:663–8.
- Parisuthiman, D., Singhatanadgit, W., Dechatiwongse, T., Koontongkaew, S. (2009). *Cissus quadrangularis* extract enhances biomineralization through up-regulation of MAPK-dependent alkaline phosphatase activity in osteoblasts. *In Vitro Cell. Dev. Biol.-Animal*;45: 194-200.
- Potu, B.K., Bhat, K.M.R, Rao, M.S., Nampurath, G.K., Chamallamudi, M.R., Nayak, S.R., Muttigi, M.S. (2009). Petroleum ether extract of *cissus quadrangularis* (linn.) enhances bone marrow mesenchymal stem cell proliferation and facilitates osteoblastogenesis. *Clinics*.;64(10):993-998.
- Rosen dan Clifford. (2005). Postmenopausal Osteoporosis. *N Engl J. Med.*;353: 595-603

- Sabri, M., Nurhidayat, Sigit, K., Priosoeryanto, B.P., Manalu, W. (2009). Analysis of phytochemical and mineral content of Sipatah-patah Plant (*Cissus quadrangularis*) from Aceh as osteoporosis premedication. *J Rona Lingkungan* 2: 109-117.
- Schmidt-Bleek K, Schell H, Kolar P, Pfaff M, Perka C, Buttgerit F, Duda G and Lienau J. 2009. Cellular composition of the initial fracture hematoma compared to a muscle hematoma: A study in sheep, *J Orthop Res* (vol. 27), No. 9, pp. 1147-51. URL: [http://www.ncbi.nlm.nih.gov/entrez/query.fcgi?cmd=Retrieve&db=PubMed&dopt=Citation&list\\_uids=19382195](http://www.ncbi.nlm.nih.gov/entrez/query.fcgi?cmd=Retrieve&db=PubMed&dopt=Citation&list_uids=19382195) Sfeir C, Ho L, Doll BA, *et al* (2005). Fracture Repair. In (Lieberman JR, Friedlander GE, eds). *Bone Regeneration and Repair, Biology and Clinical Application* Humana Press, Totowa. New Jersey. 21-44.
- Shirwaikar, A., Khan, S., Malini, S. (2003). Antiosteoporotic effect of ethanol extract of *Cissus quadrangularis* Linn. on ovariectomized rat. *J Ethnopharmacol* 89: 245-250
- Waters, K.M., Rickard, D.J., Gebhart, J.B. (1999). Potential roles of estrogen reseptor- $\alpha$  and - $\beta$  in the regulation of human oteoblast functions and gene expression. The menopause at the millenium. *The Proceeding of the 9th International Menopause Society World Congress on Menopause*. October 17-21; Yokohama, Japan.
- Xu, S.W., Yu, R., Zhao, G.F., Wang, J.W. (2003). Early period of fracture healing in ovariectomized rats. *Chin J Traumatol*. 6:160-6.
- Yamaguchi, M. (2002). Isoflavone and bone metabolism: its cellular mechanism prevention role in bone loss. *J. Health Sci*. 48(3):209-220.
- Zaid, S.S.M., Sulaiman, S.A., Othman, N.H., Soelaiman, I.-N., Shuid, A.N., Mohamad, N. and Muhamad, N. (2012). Protective Effects of Tualang Honey on Bone Structure in Experimental Postmenopausal Rats. *J. Clinics*, vol. 67, no. 7, pp. 779-784.