

GAMBARAN HISTOPATOLOGI VENTRIKEL KIRI TIKUS YANG DIBERI PAPANAN BOKOR ELEKTRIK (ENDG) DAN KONVENSIONAL

KADAR P-SELECTIN PADA PEREMPUAN PENDEKITA ENDOMETRIOSIS DAN NON ENDOMETRIOSIS

MATERNAL MORTALITY DETERMINANTS IN REFERRAL HOSPITAL: THREE YEARS RETROSPECTIVE STUDY

THE ASSOCIATION BETWEEN GLUCOSAMINE SUPPLEMENTATION AND INCREASED INTRACULAR PRESSURE IN PATIENTS WITH OPEN ANGLE GLAUCOMA

PENGARUH PENYERAPAN ALGA COLLAT (SARGASSUM SP.) TERHADAP ENZIM KATALASE KELENJAR SUBMUKOSAALIS TIKUS RATTUS NORVEGICUS STRAIN WISTAR AKIBAT RADIASI LINIAR ENERGY TRANSFER (LET) RENDAH

PROFIL PASIEN SBOBOMK KRANKOD-NOSTOSIS SELAWA 5 TAHUN DI RSUD DR. SOETOMO SURABAYA

LAPORAN KASUS : FEMUR PATHOLOGICAL FRACTURE CAUSED BY METASTATIC BONE DYSPLASIA DERIVED FROM FOOT SQUAMOUS CELL CARCINOMA

LAPORAN KASUS : THYRICK KARSINOMA DENGAN EFUSI PERIKARD

ARTIKEL : DIAGNOSIS DAN TATA LAKSANA TROMBOEMBOLI PADA KEHAMILAN

ARTIKEL : TINJAUAN ANATOMI KLINIK DAN NAWAJEMEN BELL'S PALSY

Diterbitkan oleh:
Fakultas Kedokteran
Universitas Muhammadiyah Surabaya

2017

Qanun Medika - Medical Journal Faculty of Medicine Muhammadiyah Surabaya

- [Home](#)
- [About](#)
- [Login](#)
- [Register](#)
- [Search](#)
- [Current](#)
- [Archives](#)
- [Announcements](#)

User ▼ [Home / About the Journal / Editorial Team](#)

Language ▼ **Editors**

Notifications ▼

Journal Content ▼

Information ▼

- » [Chief Editor Qanun Medika Nova Primadina](#), Fakultas Kedokteran Universitas Muhammadiyah Surabaya Jl.Sutir 59 Surabaya 60113 Telp.031-3811966 fax.031-3813096
- » [Muhammad Miftahussurur](#), Gastroentero-Hepatology Division, Department of Internal Medicine, Dr. Soetomo Teaching Hospital-Faculty of Medicine-Institute of Tropical Disease, Universitas Airlangga, Surabaya 60131, Indonesia
- » [Taat Putra Suhartono Taat Putra](#), Departemen Patobiologi Universitas Airlangga Surabaya, Indonesia
- » [Minnie Armenia Minie](#), Fakultas Farmasi Universitas Andalas Padang, Indonesia
- » [aziz alimul hidayat](#), Indonesia

Section Editor

- » [dr. Syafarinah Nur Hidayah Akil](#), Muhammadiyah University of Surabaya, Indonesia

You are the **0006151** visitors



Managed Hosting, Support, and OJS Responsive Theme by: OpenJournalSystems.com

- [Home](#)
- [About](#)
- [Login](#)
- [Register](#)
- [Search](#)
- [Current](#)
- [Archives](#)
- [Announcements](#)

User	<ul style="list-style-type: none"> Home / Archives / Vol 1, No 02 (2017) DOI: http://dx.doi.org/10.30651/qm.v1i02
Language	The 2nd edition of Qanun Medika Journal consists of 6 research article, 2 case report articles, and 2 review articles
Notifications	
Journal Content	<h2>Table of Contents</h2> <hr/> <p>Histopathology of Left Ventricular Mice Presented with Electrical Cigarettes (ENDS) and Conventional PDF Inc</p> <p>Yanuarita Tursinawati Tursinawati, Noor Yazid Yazid, Findi Wira Purnawati</p> <p>P-selectin levels in women with endometriosis and non-endometriosis PDF (Bahasa Inc</p> <p>Tonny Simarmata</p> <p>Maternal Mortality Determinants in Referral Hospital : Three Years Retrospective Study</p> <p>Morel Sembiring</p> <p>The Relationship Between Glucosamine Supplementation and Increased Intraocular Pressure in Patients With Open Angle Glaucoma (at Dr. Wahidin Soediro Husodo Hospital)</p> <p>Rini Kusumawardhany</p> <p>Pengaruh Pemberian Alga Coklat (Sargassum sp.) Terhadap Enzim Katalase Kelenjar Submandibularis Tikus PDF Inc</p> <p>Rattus Norvegicus Strain Wistar Akibat Iradiasi Linear Energy Transfer (LET) Rendah</p> <p>sariano ferni</p> <p>Profile of Syndromic Kraniosinostosis for 5 Years in RSUD dr.Soetomo Surabaya PDF (Bahasa Inc</p> <p>Adinda Widita, Magda Hutagalung, Indri Lakhsmi Putri</p> <p>Femur Pathological Fracture Caused by Metastatic Bone Disease Derived from Foot Squamous Cell Carcinoma PDF Inc</p> <p>Ferdiansyah ., Mouli Edward, Muhammad Hardian Basuki, Deny Mory Aryawan</p> <p>Laporan Kasus : Thymik Karsinoma dengan Efusi Perikard PDF (Bahasa Inc</p> <p>Mohammad Subkhan</p> <p>Diagnosis dan Tatalaksana Tromboemboli pada Kehamilan PDF (Bahasa Inc</p> <p>Muhammad Perdana Airlangga</p> <p>Tinjauan Anatomi Klinik dan Manajemen Bell's Palsy PDF (Bahasa Inc</p> <p>Nur Mujaddidah</p>
Information	

You are the **0005973** visitors



Managed Hosting, Support, and OJS Responsive Theme by:
OpenJournalSystems.com

Case Report

FEMUR PATHOLOGICAL FRACTURE CAUSED BY METASTATIC BONE DISEASE DERIVED FROM FOOT SQUAMOUS CELL CARCINOMA**Ferdiansyah¹, Mouli Edward², M Hardian Basuki³, Deny MoryAryawan⁴**1),2),3)Staff of Orthopaedics and Traumatology Department Airlangga University-
RSUD dr. Soetomo-Surabaya4)Resident of Orthopaedics and Traumatology Department Airlangga University-
RSUD dr. Soetomo-Surabaya*Submitted : March 2017 | Accepted : June 2017 | Published : July 2017***ABSTRACT**

Bone is an organ and the most common site that prone to metastatic cancer and cause serious morbidity. Besides, metastatic cancer to bone will limit skeletal function so that decrease quality of life and even death that most of them caused by its complication. Reporting a rare case about Squamous Cell Carcinoma that cause femur pathological fracture caused by Metastatic Bone Disease. A case report in women patients 55 years old with close femur fracture one-third middle caused by Metastatic Bone Disease in RSUD Soetomo Surabaya, period May 2015-March 2016. Data is taken retrospectively from medical record through interview, physical examination, radiological examination, and laboratory. Patients are treated in hospital because of closed femur fracture one-third middle caused by Metastatic Bone Disease. Based on physical and radiological examination, it is decided being done by skin traction first. The next plan is surgery. Patients are treated with interlocking nail left femur. Evaluation after surgery is done with medical rehabilitation, that is ROM exercise. Until now, 9 months after surgery, patients still control routinely to be done chemotherapy and there is improvement in patient's condition. Metastatic process in bone often cause pathological fracture. Bone Metastatic is common from Breast, Lung, Prostate and Kidney Cancer. There was no publication before about Bone Metastatic Disease come from Squamous Cell Cancer. Mirel's score is used as guiding in fixation prior to the next treatment. Decision of surgery is considered through patient's objective and subjective appraisal that can be calculated in Abdurrahman score system.

Keywords : Squamous Cell Carcinoma metastatic, Femur pathological fracture,
Metastatic Bone Disease

Korespondensi : Ferdyortho@yahoo.com

ABSTRAK

Tulang merupakan organ dan lokasi paling umum yang rentan terhadap metastase kanker dan menyebabkan morbiditas yang cukup serius. Selain itu, metastase kanker metastatik pada tulang akan membatasi fungsi tulang sehingga menurunkan kualitas hidup dan bahkan menyebabkan kematian yang sebagian besar disebabkan oleh komplikasinya. Melaporkan kasus yang jarang terjadi pada Karsinoma Sel Skuamosa yang menyebabkan fraktur patologis femur yang disebabkan oleh Penyakit Metastate Tulang. Laporan kasus pada pasien wanita berusia 55 tahun dengan fraktur femur tertutup sepertiga tengah disebabkan oleh Penyakit Metastase Tulang di RSUD Soetomo Surabaya, periode Mei 2015-Maret 2016. Data diambil secara retrospektif dari rekam medik melalui wawancara, pemeriksaan fisik, pemeriksaan radiologis,

dan laboratorium. Pasien dirawat di rumah sakit karena fraktur femur tertutup sepertiga tengah yang disebabkan oleh Penyakit Metastase Tulang. Berdasarkan pemeriksaan fisik dan radiologis, diputuskan untuk dilakukan traksi kulit terlebih dahulu. Rencana selanjutnya adalah operasi. Pasien diobati dengan *interlocking nail* femur kiri. Evaluasi setelah operasi dilakukan dengan rehabilitasi medis, yaitu latihan ROM. Hingga saat ini, 9 bulan setelah operasi, pasien tetap melakukan kontrol rutin untuk menjalani kemoterapi dan terjadi perbaikan pada kondisi pasien. Proses metastase pada tulang sering menyebabkan frakturpatologis. Metastase tulang umum terjadi pada Kanker Payudara, Paru, Prostat dan Kidney. Belum terdapat publikasi sebelumnya mengenai Penyakit MetastaseTulang yang berasal dari Kanker Sel Skuamouosa. Skor Mirel digunakan sebagai panduan dalam fiksasi sebelum perawatan berikutnya. Keputusan pembedahan dipertimbangkan melalui penilaian obyektif dan subjektif pasien yang dapat dihitung dalam sistem skor Abdurrahman.

Kata kunci : MetastaseKankerSel Skuamouosa, frakturpatologis femur, Penyakit Metastase Tulang

Korespondensi : Ferdyortho@yahoo.com

PENDAHULUAN

Kanker merupakan penyakit dengan karakteristik adanya gangguan atau kegagalan mekanisme multiplikasi pada organisme multiseluler sehingga terjadi perubahan perilaku sel yang tidak terkontrol. Perubahan tersebut disebabkan adanya perubahan atau transformasi genetic, terutama pada gen-gen yang mengatur pertumbuhan, yaitu protoonkogen dan gen penekan tumor. Sel-sel yang mengalami transformasi terus-menerus berproliferasi dan menekan pertumbuhan sel normal.

Kanker merupakan salah satu penyakit dengan angka kematian yang tinggi. Data Global Action Against Cancer pada tahun 2005 dari WHO (World Health Organization) menyatakan bahwa kematian akibat kanker dapat mencapai angka 45% dari tahun 2007 hingga 2030, yaitu sekitar 7,9 juta jiwa menjadi 11,5 juta jiwa kematian. Di Indonesia, menurut laporan Riskesdes tahun 2007 prevalensi kanker mencapai 4,3 per 1000 penduduk dan menjadi penyebab kematian tertinggi setelah stroke, tuberculosis, hipertensi, trauma, perinatal dan diabetes mellitus.

Karsinoma sel skuamosa (KSS) adalah neoplasma maligna yang berasal dari keratinosit suprabasal epidermis. Neoplasma ini merupakan jenis neoplasma non-melanoma kedua terbanyak setelah karsinoma sel basal. Insidensi pasti KSS sampai saat ini belum terdokumentasi, tetapi diperkirakan terjadi satu kasus setiap 1000 penduduk di Amerika. Karsinoma ini meningkat insidensinya di daerah yang lebih banyak paparan sinar matahari, bahkan mencapai 200-300 kasus tiap 100.000 penduduk di Australia.

Usia di atas 40 tahun, paparan sinar matahari, pengaruh zat-zat karsinogenik (tar, arsen, hidrokarbon, polisiklik aromatic, paraffin), merokok, trauma kronik dan/atau luka bakar pada kulit, radiasi sinar peng-ion adalah predisposisi yang telah diketahui untuk terjadinya KSS. Seperti disebutkan di atas inflamasi atau ulkus kronik yang tidak kunjung sembuh dapat tumbuh progresif menjadi KSS meskipun memerlukan waktu yang cukup lama.

Gambaran kulit pada KSS pada umumnya berupa nodul yang mengalami ulserasi atau berupa suatu plak / papul verukosa yang menunjukkan tanda – tanda kornifikasi dan atau hiperkeratosis. KSS yang bersifat invasif berpotensi merusak

jaringan sekitar (ekspansif dan infiltrative) dan dapat bermetastasis jauh. Dalam hal ini memungkinkan pula metastasis ke tulang. Tulang adalah organ dan lokasi yang paling sering mengalami metastasis kanker dan menyebabkan morbiditas yang besar. Pada penelitian di bidang kanker, dapat dilihat bahwa kejadian kanker pada tulang terjadi rata-rata setiap 3 sampai 6 bulan. Selain itu, metastasis kanker ke tulang membatasi fungsi skeletal, sehingga menyebabkan penurunan kualitas hidup dan bahkan kematiannya yang hampir seluruhnya diakibatkan oleh komplikasinya. Prognosis penyakit MBD tergantung pada lokasi kanker primernya.

Adanya penyakit ekstraosseous dan penyebaran serta lamanya bone disease merupakan predikto prognosis yang kuat. Dewasa ini morbiditas skeletal, progresi penyakit dasar MBD, atau bahkan kematian telah dapat diperkirakan melalui pemeriksaan bone-specific marker. Pemahaman yang lebih terhadap prediksi dan prognosis dapat memberikan penanganan yang lebih personal terhadap pasien dan pembiayaan yang lebih efektif dari sumber daya kesehatan (Jacofsky DJ,dkk 2004)

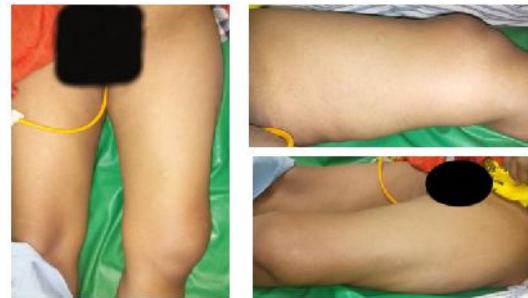MBD saat ini menjadi isu pada bidang orthopaedi dan traumatologi seperti halnya pada center onkologi. Berdasarkan pedoman dari British Orthopedic Association (BOA), diperkirakan setiap tahunnya di Inggris terdapat 20.000 kasus, dengan \pm 9000 kasus berhubungan dengan kanker payudara (Cumming D,dkk,2008)

LAPORANKASUS

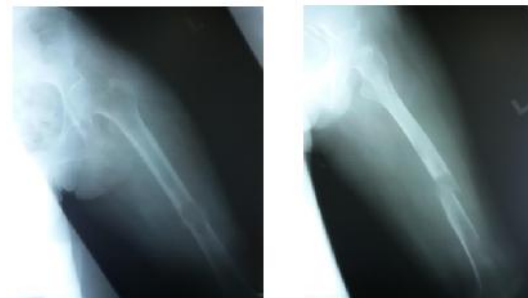
Pasien wanita usia 55 tahun rujukan dari RSUD Lamongan dengan keluhan nyeri tiba-tiba setelah turun dari tempat tidur 4 hari SMRS. Setelah kejadian tersebut pasien tidak bisa berjalan lalu dibawa keluarga berobat ke RSUD Lamongan. Pasien

dilakukan pemeriksaan rontgen dinyatakan patah tulang tertutup patologis paha kiri.

Benjolan pada jempol kiri sejak 2 tahun. Benjolan semakin lama membesar dan bernanah. Pasien tidak memiliki riwayat *Diabetes Mellitus* sebelumnya. Jempol kiri tersebut kemudian diamputasi atas permintaan pasien. Luka post amputasi tidak pernah mengering. Pasien dilakukan pemeriksaan x-ray dan pengambilan sampel jaringan pada jempol kaki kiri tersebut.



Gambar 1. Gambaran klinis paha kiri

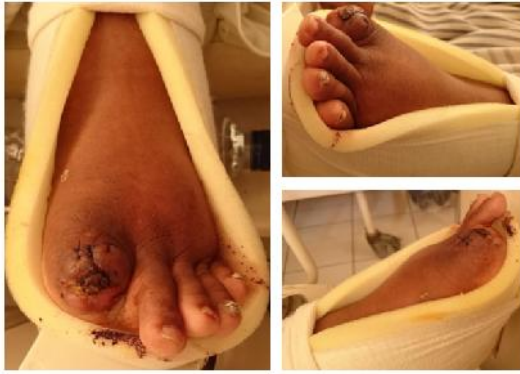

Gambar 2. Gambaran radiologis

Pada pemeriksaan tatus lokalis regio femur sinistra didapatkan:

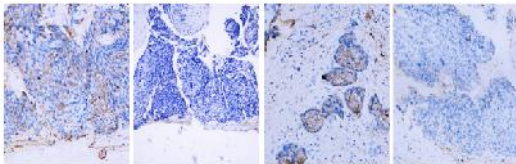
- Look: deformitas (+), swelling (-), vulnus (-)
- Feel: Nyeri tekan (+), AVN distal (+)
- Movement: ROM terbatas nyeri (+)

Pasien juga mengeluhkan benjolan pada pangkal paha kiri sejak 1 tahun yang lalu tanpa ada keluhan yang mengganggu.



Gambar 3. Gambaran klinis *Squamous Cell Carcinoma* pedis yang telah diamputasi

Pemeriksaan FNAB (4 Juni 2015) di RSUD Dr. Soetomo ditemukan sampel biopsi dari kaki kiri metastasis SCC poorly differentiated.



Gambar 4. Gambaran histopatologi

Pasien didiagnosa sebagai patah tulang tertutup femur S 1/3 tengah e.c Metastatic Bone Disease. Selanjutnya dilakukan skoring penilaian untuk menentukan tatalaksana. Berdasarkan skoring penilaian menggunakan ABDURRAHMAN Score didapatkan nilai:

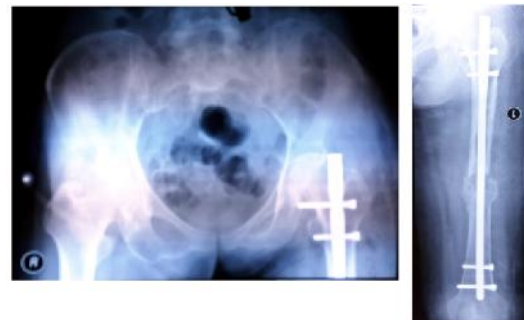- Subjective Assesment:
 - o Degree of Pain(2)
 - o Pain Related movement (5)
- Objective Assesment:
 - o Number of local extension (3)
 - o Ulceration (5)
 - o Pathologic fracture situation(10)
 - o Physical Status (10)
 - o Operability of the tumor (1)

Total Skor adalah 35 sehingga direkomendasikan untuk dioperasi. Sedangkan dari skoring menggunakan MIREL Score didapatkan:

- Site : Upper Limb (2)
- Pain :Moderate (2)
- Lesion : Lytic (3)
- Size : 1/3 – 2/3 (2)

MIREL Skor total pasien adalah 9 dengan demikian pasien dilakukan fiksasi profilaktik.

Berdasarkan hasil skoring maka dilakukan tatalaksana pada pasien menggunakan immobilisasi dengan *Skin Traction* dan ORIF Elektif Pro *Interlocking Nail* Femur Sinistra.



Gambar 5. Gambaran radiologis post operatif

PEMBAHASAN

Pasien datang dengan keluhan utama nyeri yang dirasakan pada paha kiri. Awalnya hanya dirasakan seperti benjolan permukaan kulit saja sejak 1 tahun lalu tanpa keluhan yang mengganggu. Pada pasien ini juga didapatkan riwayat sebelumnya yaitu luka yang tidak kunjung sembuh setelah dilakukan tindakan amputasi pada jari pertama kaki kiri.

Kesimpulan pemeriksaan radiologis adalah adanya “Closed fraktur patologis femur S 1/3 tengah” karena dari hasil pemeriksaan tersebut didapatkan gambaran yang dicurigai adanya fraktur patologis dengan kemungkinan metastasis bone disease.

Dari kecurigaan adanya fraktur patologis (metastasis bone disease) tersebut juga dilakukan pemeriksaan yang menunjang diagnostik lebih lanjut untuk mengetahui asal tumor primer yang

memungkinkan penyebaran ke tulang. Diantaranya berupa pemeriksaan laboratorium tumor marker ALP, AFP, CEA, CA-125, CA-15-3, CA 19-9, Hormon Thyroid, pemeriksaan rontgen Thoraks AP/Lat, USG Abdomen Upper Lower, dan CT Scan Thoraks. Namun dari pemeriksaan tersebut tidak didapatkan kelainan yang menunjukkan adanya tumor primer penyebab MBD (metastasis bone disease).

Selanjutnya dilakukan pula pemeriksaan penunjang Bone Survey. Dari pemeriksaan Bone survey tersebut didapatkan hasil multiple lesi litik diaphysis tipe permeatif, zona transisi lebar, periosteal reaction (-), endosteal scalping (+) pada tibia kiri dimana hal tersebut kemudian dikembangkan dengan pemeriksaan histopatologi anatomi pada massa di pedis kiri didapatkan hasil dari sampel biopsi tersebut adalah metastase SCC *poorly differentiated*.

Dari hasil-hasil pemeriksaan yang didapatkan di atas, mengarahkan dugaan sementara yaitu proses fraktur patologis pada femur kiri merupakan metastase dari Karsinoma Sel Skuamosa dari pedis ipsilateral.

Pasien dilakukan tindakan pemasangan interlocking nail femur sinistra. Evaluasi setelah operasi pasien dilakukan rehabilitasi medik berupa ROM exercise di bed terlebih dahulu hingga sesegera mungkin pasien bila latihan berjalan seperti sebelum terjadinya fraktur.

Proses yang memungkinkan terjadinya metastase ke tulang diterangkan dengan Hipotesis “seed and soil” yang diungkapkan oleh Stephen Paget pada tahun 1889. Aliran darah yang sangat tinggi pada daerah sumsum tulang, menjadi predileksi terjadinya metastasis pada tempat tersebut. Lebih jauh lagi, sel tumor memproduksi molekul adhesive yang mengikat secara erat ke sel stromal dari sumsum tulang dan matriks tulang. Interaksti tersebut

menyebabkan sel tumor meningkatkan produksi faktor angiogenesis dan bone resorpsing yang lebih lanjut lagi akan meningkatkan pertumbuhannya di tulang. Tulang juga merupakan tempat bagi beberapa faktor pertumbuhan, termasuk di dalamnya transforming growth factor, insulin-like growth factor I dan II, fibroblast growth factor, platelet-derived growth factor, bone morphogenetic proteins, dan kalsium. Faktor-faktor pertumbuhan tersebut, yang dilepaskan dan teraktivasi selama proses resorpsi tulang, menyediakan tempat yang subur bagi pertumbuhan sel tumor.

Berdasarkan hasil pemeriksaan Bone Survey didapatkan hasil multiple lesi litik diafisis tipe permeatif, zona transisi lebar, periosteal reaction (-). Metastase bisa terjadi pada setiap tulang dan dimana saja. Biasanya destruktif (litik) dan bisa terjadi fraktur bila tulang menjadi rapuh, seperti kondisi fraktur yang dialami oleh pasien ini. Jarang terjadi pembentukan tulang baru secara periosteal (bila dibandingkan dengan tumor primer). Yang paling penting hampir selalu multiple, terjadi pada tulang yang berbeda. Jarang dapat dikenali tumor primer dari mana metastase berasal. Karena tampak sama.

Karena metastase mungkin memberikan gejala dalam jangka waktu yang lama. Umumnya gejala yang muncul adalah nyeri dan lemah dan sering ditemukan fraktur patologis. Yang perlu diketahui adalah pemeriksaan radiologis kadang-kadang tidak dapat mendeteksi suatu tumor primer/sekunder tulang. Pemeriksaan radiologis terutama bermakna bila tumor menyebabkan adanya osteolitik, sklerotik atau reaksi tulang.

DAFTAR PUSTAKA

Alimsardjono., Subagjo, et al. (2012). *Diktat Anatomi*. Surabaya: Departemen Anatomi dan

- Histologi Fakultas Kedokteran Universitas Airlangga.
- Aston, W., Timothy, B., Louis, S., *Tumors*. In: Louis S, Selvadurai N, David W, editors Apley's. Boca., Raton. (2010). *System of Orthopedics and Fractures. Ninth Edition*. Tylor and Francis Group, LLC: pp.216-218.
- Buga, S., Sarri, JE. (2012). The Management of Pain in Metastatic Bone Disease. *Cancer Control*, Vol 19(2), pp.156-166.
- Capanna, R., Ampanacci, DA., (2005). *Textbook of Bone Metastases: Clinical Features and Prognosis of Bone Metastases*. John Wiley and Sons. West Sussex. Hal 65-75 of bone.
- Coleman, RE. (2006). Clinical Features of Metastatic Bone Disease and Risk of Skeletal Morbidity. *Clinical Cancer Research*. Vol.12(6243s), pp. 135-146.
- Cumming, D. (2009). Metastatic Disease to Bone: the requirement for improvement for improvement in multidisciplinary approach. *International Orthopedics (SICOT)* Vol.33, pp 493-496.
- Farmer, ER., Hood, AF. (1990). *Malignant Tumours of the epidermis in oathology of the skin. Cana*: Prentice Hall International. pp.579-85.
- Habib, TP. (1996). Squamous Cell Carcinoma. In: *A colour guide to diagnosis and terapi. St Louis*: Mosby. Pp. 666-8.
- Jacofsky, DJ. (2004). *Metastatic Disease to Bone. Hospital Physician*. Pp.21-28.
- Karo, WA. (1991). *Benign & Malignant growth. in: a Lange medical Book ed, Dermatology*. Canada: Prentice Hall International. pp.508-10.
- Kelompok Kerja Kanker FK UI / RSUPNCM. (1995). *Protokol Larsinoma sel skuamosa kulit*. in: Protokol kanker kulit. Jakarta.
- Koh, HK., Bhawan, J. (1992). *Tumours of the skin*. in: Moschella, Hurley, penyunting. *Dermatology*, 3rded. Philadelphia: WB Saunders Co. pp. 1735-37.
- Lipton, A. (2004). Pathophysiology of Bone Meastases: How This Knowledge May Lead to Therapeutic Intervention. *J of Supp, Oncol*, Vol 2, pp.205-20.
- Mackie, RM. (1993). *Epidermal skin tumours*. Dalam: Rook, Wilkinson, Ebling, penyunting. *Textbook of dermatology*, 5thed. London: Blackwell Scientific Pub. Pp. 1497-1501.
- Metastases. Clinical Features and Prognosis of Bone Metastases*. John Wiley and Sons. West Sussex. Pp. 135-145.
- Plunket, TA., Rubens, RD. (2005). *Textbook of bone Metastases. Clinical Features and Prognosis of Bone Metastases*, John Wiley and Sons. West Sussex. Pp.65-75.
- Rajarubendra, N., Lawenschuk, N. (2010). Bone Cancer Progression and Therapeutic Approaches, Imaging of Bone Metastases. Edisi 1. Elsevier. San Diego, pp.269-281.
- Rata, IGAK. (1999). *Tumor kulit*. Dalam: Ilmu Penyakit kulit dan kelamin, edisi ketiga. Jakarta:FKUI. Pp. 207-15.
- Roodman., David. (2004). Mechanism of Bone Metastasis. *New England Journal Magazine*. University of Pittsburg, *NEJM* vol350, pp. 1655-64
- Schawarth, RA., Stoll, HL. (1993). *Squamous cell carcinoma*. In : Fitzpatrick TB, Eizen AZ, Wolff K, Freedberg IM, Auten KF, penyunting. *Dermatology in general medicine*, 4thed, New York: Mc Graw Hill. pp.821-35.
- Schirrmeister, H., Arslanemier, C. (2010). Bone Cancer Progression and Therapeutic Approaches, Imaging of Bone Metastases. Edisi 1. *Diagnosis of Skeletal Metastases in Malignant Extraskkeletal Cancers*. Springer. Leipzig. Pp.283-93.
- Sloane, E. (1994). *Anatomy and Physiology: An Easy Learner*. Jones and Bartlett Publisher. Sudbury.
- Solomon, L. (2010). *Apleys System of Orthopaedics and Fractures, Metastatic Bone Disease, 9th ed*. Hodder Arnold. London. Hal. 216-218.
- Thompson (2001). *Netter's Concise Atlas of Orthopaedic Anatomy*. Philadelphia: Saunders Elsevier.
- Yu, HHM. (2012). Overview of Diagnosis and Management of Metastati Disease to Bone, *Cancer Control*, vol 19(2), pp.84-91