

# Ekspresi Matrix

*by* Imam Susilo

---

**Submission date:** 12-Mar-2019 06:55PM (UTC+0800)

**Submission ID:** 1091975213

**File name:** 19.\_Ekspresi\_Matrix\_Metalloproteinase-9.pdf (410.94K)

**Word count:** 3625

**Character count:** 22526

## Ekspresi Matrix Metalloproteinase-9 (MMP-9) pada Nodul Hiperplastik, Adenoma Folikuler dan Karsinoma Folikuler Tiroid

Heriyawati, Imam Susilo

Departemen Patologi Anatomi, Fakultas Kedokteran, Universitas Airlangga  
Surabaya

### ABSTRAK

#### Latar belakang

Diagnosis banding lesi nodul tiroid pada pemeriksaan rutin dapat merupakan masalah besar bagi spesialis patologi anatomi dan klinisi. Kesulitan muncul terutama saat membedakan nodul hiperplastik yang hiperseluler dengan adenoma folikuler, ataupun adenoma folikuler dengan karsinoma folikuler, oleh karena memerlukan bukti adanya invasi kapsul dan invasi vaskular. Untuk alasan ini diperlukan adanya petanda diagnostik tambahan selain pemeriksaan histopatologik.

#### Metode

Dilakukan penelitian observasional analitik dengan pendekatan potong lintang. Sampel penelitian adalah penderita nodul hiperplastik, adenoma folikuler dan karsinoma folikuler yang didiagnosis secara histopatologik di Laboratorium Patologi Anatomi RSUD. Dr. Soetomo selama tahun 2009-2011. Pemeriksaan imunohistokimia dilakukan dengan menggunakan antibodi poliklonal terhadap MMP-9, suatu protein yang mempunyai kemampuan untuk mendegradasi matriks ekstraseluler. Derajat ekspresi MMP-9 dinilai berdasarkan persentase sel tumor yang menunjukkan imunoreaktivitas secara semikuantitatif. Perbedaan statistik dianalisis dengan menggunakan uji Kruskal-Wallis dan uji Mann-Whitney, dengan batas kemaknaan  $p < 0,05$ .

#### Hasil

Dari 30 kasus lesi nodul tiroid didapatkan 8/8 kasus yang menunjukkan ekspresi MMP-9 positif kuat (skor +3) seluruhnya ditemukan pada karsinoma folikuler, 4/9 kasus menunjukkan ekspresi sedang (skor +2) ditemukan pada nodul hiperplastik dan 7/13 kasus dengan ekspresi lemah (skor +1) ditemukan pada adenoma folikuler. Terdapat perbedaan bermakna ekspresi MMP-9 antara adenoma folikuler dan karsinoma folikuler ( $p=0,000$ ) namun tidak terdapat perbedaan bermakna ekspresi antara nodul hiperplastik dengan adenoma folikuler ( $p=0,648$ ).

#### Kesimpulan

Perbedaan ekspresi MMP-9 dapat berperan untuk membedakan lesi nodul tiroid non-neoplastik dengan neoplastik ganas. Perbedaan ekspresi ini juga dapat membedakan neoplastik jinak dari neoplastik ganas namun tidak dapat membedakan lesi nodul tiroid non-neoplastik dari neoplastik jinak.

**Kata kunci :** adenoma folikuler, karsinoma folikuler, MMP-9, nodul hiperplastik, tiroid.

### ABSTRACT

#### Background

Differential diagnosis of thyroid nodules can be problematic for pathologists and clinicians in routine examination. Especially, in differentiating hypercellular, hyperplastic nodule from follicular adenoma, as well as follicular adenoma from follicular carcinoma, because evidence of capsular and vascular invasion is necessary. Thus, ancillary diagnostic marker may be useful along with histopathological examination of the nodules thyroid.

#### Methods

An analytic observational study with cross sectional approach was carried out. Study samples were patients with hyperplastic nodule, follicular adenoma and follicular carcinoma which were diagnosed histopathologically at the Laboratory of Anatomical Pathology of Dr. Soetomo Hospital during 2009-2011. Immunohistochemical examination was performed by using polyclonal antibody against MMP-9, a protein which has the ability to degrade extracellular matrix. Expression of MMP-9 was assessed semi quantitatively based on the percentage of tumor cells that showed immunoreactivity. Statistical differences were analyzed by using Kruskal-Wallis and Mann-Whitney test, with significance limit of  $p < 0.05$ .

#### Results

From 30 cases of thyroid nodule lesions, 8/8 cases showed strong (score +3) MMP-9 expression, all found in the follicular carcinoma, 4/9 cases showed moderate expression (score +2) in the hyperplastic nodule and 7/13 cases showed weak (score +1) expression in the follicular adenoma. There were significant difference of MMP-9 expression between follicular adenoma and follicular carcinoma ( $p=0.000$ ) but there were no significant difference between hyperplastic nodule and follicular adenoma ( $p=0.648$ ).

#### Conclusion

The difference of MMP-9 expression may contribute to differentiate non-neoplastic from malignant thyroid nodules lesions, as well as benign from malignant neoplastic lesion, but can not differentiate non-neoplastic from benign neoplastic lesions.

**Key words:** follicular adenoma, follicular carcinoma, hyperplastic nodule, MMP-9, thyroid.

**PENDAHULUAN**

Karsinoma tiroid merupakan keganasan yang paling sering ditemukan pada kelenjar endokrin, walaupun insidennya relatif kecil, diperkirakan sekitar 1% dari semua kasus keganasan. Menurut data *National Cancer Institute* terdapat 56.000 kasus baru karsinoma tiroid di Amerika Serikat setiap tahunnya dengan insiden sekitar 5 per 100.000 penduduk dan angka kematian sebesar 0,4 per 100.000 penduduk. Menurut data rekam medik RSUD. Dr. Soetomo pada periode Januari-Desember 2011 terdapat 50 kasus karsinoma tiroid. Karsinoma tiroid dapat terjadi pada segala kelompok umur, tersering pada usia lebih dari 30 tahun dan perempuan memiliki risiko yang lebih besar dibandingkan laki-laki dengan rasio 3:1.<sup>1</sup>

Karsinoma tiroid sering timbul tanpa adanya keluhan dengan tanda pertama berupa adanya nodul tiroid. Nodul tiroid mempunyai sifat biologik yang bervariasi tetapi morfologinya sangat mirip, sehingga sering menimbulkan kesulitan menegakkan diagnosis, seperti antara nodul hiperplastik dan adenoma folikuler dengan gambaran mikrofolikular atau makrofolikular dengan atau tanpa kapsul yang komplet.<sup>2</sup> Begitu pula adenoma folikuler dengan karsinoma folikuler hanya dapat dibedakan berdasarkan adanya invasi kapsul dan invasi vaskular, di mana kriteria invasi kapsul lebih sulit untuk diterapkan dan sangat kontroversial. Nodul tiroid sebagian besar merupakan suatu lesi hiperplastik jinak, namun 5%-20% di antaranya merupakan suatu neoplasma. Evaluasi adanya nodul tiroid membutuhkan kerjasama antara klinisi, ahli patologi anatomik dan radiologik untuk dapat memberikan penanganan yang komprehensif dan tepat. Jika diagnosis tidak ditegakkan dengan tepat maka para klinisi juga tidak dapat memberikan terapi dengan tepat pula, hal ini sangat disayangkan oleh karena prognosis karsinoma tiroid sangat baik. Tingkat ketahanan hidup sepuluh tahun tuntut pasien dengan karsinoma tiroid papiler sekitar 93%-96% sedangkan pada karsinoma folikuler tiroid sekitar 85%-90%.<sup>2</sup>

Penggunaan ultrasonografi (USG) dan *fine needle aspiration biopsy* (FNAB) adalah metode yang paling dapat diandalkan untuk mendiagnosa nodul tiroid dan karsinoma tiroid. Akan tetapi untuk membedakan antara nodul hiperplastik hiperseluler dengan adenoma folikuler dan adenoma folikuler dengan karsinoma

folikuler, bagaimana pun juga tetap sulit dan hampir tidak dapat dicapai dengan FNAB, terutama oleh karena untuk mendiagnosis karsinoma folikuler tiroid memerlukan bukti adanya invasi kapsul dan invasi vaskular. Sampai saat ini diagnosis dan prediksi klinis masih menghadapi masalah besar, petanda untuk membedakan jinak dan ganas masih sangat dibutuhkan.<sup>3</sup>

Beberapa penelitian untuk menentukan petanda diagnostik yang potensial pada lesi nodul tiroid telah dilakukan dan dilaporkan diantaranya dengan memakai petanda seperti TPO, CK 19, petanda proliferasi MIB-1, VEGF, Galectin-1, Galectin-3. Namun bagaimanapun juga tidak ada satu pun petanda yang secara statistik dapat membedakan lesi hiperplastik dan neoplastik.<sup>3</sup>

*Matrix metalloproteinase* (MMP) merupakan famili *zinc-c dependent endopeptidase*, yang memiliki kemampuan untuk membelah matriks ekstraseluler. MMP dapat dipakai sebagai petanda diagnostik dan prognostik pada beberapa tumor seperti payudara, paru, kelenjar liur dan usus besar. Salah satu subfamili MMP adalah MMP-9 yang ekspresinya meningkat pada lingkungan tumor serta berperan penting dalam invasi dan metastasis.<sup>3</sup>

Delektorskaya (2007) melaporkan hasil penelitian kasus kontrol terhadap kanker kolorektal, 92 sampel dengan metastasis jauh (kasus) dan 73 sampel tanpa metastasis jauh (kontrol), dimana didapatkan overekspresi MMP-9 (61,9%) dan MMP-2 (46,7%) pada kasus ( $p=0,001$ ). Ekspresi MMP-9 di sel kanker mempunyai hubungan signifikan dengan prognosis ( $p=0,032$ ).<sup>4</sup>

Ahmad & Mohammed (2011) melakukan penelitian potong lintang pada 40 sampel jaringan adenokarsinoma kolorektal dan menunjukkan adanya perbedaan yang signifikan dari ekspresim RNA *in situ* MMP-2 dan MMP-9 antara jaringan tumor dengan batas reseksi potongan jaringan tersebut ( $p<0,001$ ). Selain itu, mereka juga melaporkan adanya peningkatan ekspresi MMP-2 dan MMP-9 pada tumor yang menginvasi submukosa sampai ke muskularis propria dibandingkan dengan tumor yang menginvasi serosa ( $p<0,05$ ). Hal ini menunjukkan adanya perbedaan ekspresi MMP-2 dan MMP-9 pada kedalaman invasi tumor.<sup>5</sup>

Penulis melakukan penelitian ini dengan tujuan untuk menganalisis perbedaan ekspresi

protein MMP-9 pada sel epitel nodul hiperplastik, adenoma folikuler dan karsinoma folikuler. Diharapkan MMP-9 dapat digunakan sebagai petanda diagnostik untuk membedakan lesi-lesi nodul tiroid, sehingga dapat membantu klinisi untuk memberikan terapi dengan tepat.

**3 METODE PENELITIAN**

Penelitian ini adalah penelitian observasional analitik dengan pendekatan potong lintang yang dilakukan di Laboratorium Patologi Anatomi RSUD. Dr. Soetomo. Sampel yang digunakan berupa blok parafin, sediaan pulasan Hematoksilin-Eosin dan arsip hasil pemeriksaan histopatologi pasien nodul hiperplastik, adenoma folikuler dan karsinoma folikuler dalam kurun waktu 1 Januari 2009 hingga 31 Desember 2011 yang memenuhi kriteria inklusi.

Dipilih blok parafin yang mengandung cukup sel tumor dan dilakukan pulasan imunohistokimia dengan menggunakan antibodi poliklonal MMP-9 (*Boster Biological Technology, LTD, USA*). Ekspresi protein MMP-9 dinilai secara visual dengan mikroskop cahaya dan dibuat skor secara semikuantitatif dengan menghitung jumlah sel dan intensitasnya yang menunjukkan imunoreaktivitas pada sitoplasma pada lapang pandang besar (pembesaran objektif 40x).

Data-data yang diperoleh dalam penelitian ini selanjutnya dianalisis secara statistik menggunakan perangkat lunak *Statistical Package for the Social Sciences* (SPSS). Untuk mengetahui perbedaan ekspresi protein MMP-9 pada nodul hiperplastik, adenoma folikuler dan karsinoma folikuler, dilakukan analisis menggunakan uji Kruskal-Wallis. Jika terdapat perbedaan dilanjutkan dengan uji Mann-Whitney. Batas kemaknaan pada penelitian ini ditetapkan pada  $p < 0,05$ .

**3 HASIL**

Dari pengumpulan data menurut laporan pemeriksaan histopatologi di Laboratorium Patologi Anatomi Fakultas Kedokteran Universitas Airlangga/RSUD Dr. Soetomo selama periode 1 Januari 2009 hingga 31 Desember 2011 didapatkan 10 kasus nodul hiperplastik, 10 kasus adenoma folikuler dan 16 kasus karsinoma folikuler (6 kasus *minimally invasive* dan 10 kasus *widely invasive*). Berdasarkan kriteria inklusi dan rumus besar sampel yang telah ditetapkan minimal satu sehingga masing-

masing kelompok kami tetapkan 10 kasus nodul hiperplastik, 10 kasus adenoma folikuler dan 10 kasus karsinoma folikuler.

Tabel 1. Distribusi pasien lesi nodul tiroid menurut kelompok usia.

No	Usia (Tahun)	Nodul hiperplastik	Adenoma folikuler	Karsinoma folikuler	Total
1	21-30	-	1	-	1
2	31-40	4	4	2	10
3	41-50	2	4	3	9
4	51-60	1	-	3	4
5	61-70	3	1	2	6
Total		10	10	10	30

Berdasarkan Tabel 1 dapat diinterpretasikan bahwa dari 30 sampel, usia pasien yang terkena lesi nodul tiroid sebagian besar berusia antara 31-40 tahun (10 dari 30) dan jarang berusia antara 21-30 tahun (1 dari 30). Pada nodul hiperplastik terbanyak usia antara 31-40 tahun (4 dari 10) dengan rerata 34,3 tahun, adenoma folikuler terbanyak usia antara 31-50 tahun (8 dari 10) dengan rerata 50,3 tahun sedangkan karsinoma folikuler terbanyak usia 41-60 tahun (6 dari 10) dengan rerata 40,4 tahun.

Tabel 2. Distribusi pasien lesi nodul tiroid menurut jenis kelamin.

No	Jenis kelamin	Nodul hiperplastik	Adenoma folikuler	Karsinoma folikuler	Total
1	Laki-laki	1	4	-	5
2	Perempuan	9	6	10	25
Total		10	10	10	30

Dari tabel 2 diketahui, sebagian besar pasien lesi nodul tiroid berjenis kelamin perempuan, dengan perbandingan laki-laki: perempuan sebesar 1:5. Pasien laki-laki terbanyak menderita adenoma folikuler (4 dari 5).

Tabel 3. Ekspresi protein MMP-9 pada lesi nodul tiroid.

Ekspresi protein MMP-9	Nodul hiperplastik	Adenoma folikuler	Karsinoma folikuler	Total
Negatif	0	0	0	0
+1	6	7	0	13
+2	4	3	2	9
+3	0	0	8	8
Total	10	10	10	30

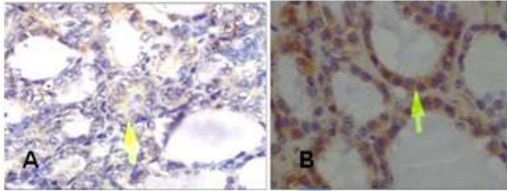
Dari Tabel 3 tampak ekspresi protein MMP-9 pada lesi nodul tiroid terbanyak dengan

## PENELITIAN

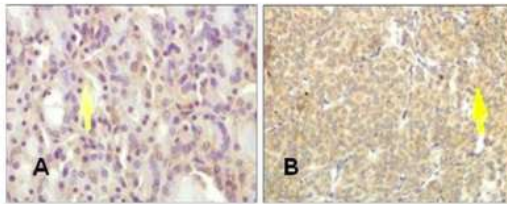
Ekspresi Matrix Metalloproteinase-9 (MMP-9) pada Nodul Hiperplastik  
Heriyawati, Imam Susilo

Majalah **Patologi**

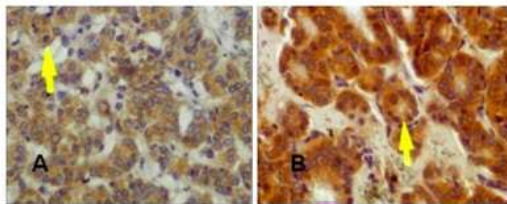
skor+1 (13 dari 30). Skor +3 seluruhnya ditemukan pada pasien karsinoma folikuler (8 dari 8), skor+2 terbanyak pada pasien nodul hiperplastik (4 dari 9), sedangkan skor +1 terbanyak pada pasien adenoma folikuler terbanyak dengan (7 dari 13).



Gambar 1. Nodul hiperplastik. A. Skor +1, B. Skor +2 (Imunohistokimia, objektif 40x)



Gambar 2. Adenoma folikuler. A. Skor +1, B. Skor +2 (Imunohistokimia, objektif 40x)



Gambar 3. Karsinoma folikuler. A. Skor +2, B. Skor +3 (Imunohistokimia, objektif 40x)

Tabel 4. Hasil uji perbedaan lesi nodul tiroid dengan uji Kruskal-Wallis.

Jenis lesi nodul tiroid	n	Ekspresi protein MMP-9			Uji Kruskal Wallis
		Median	Minimum	Maksimum	
Nodul hiperplastik	10	+1	+1	+2	
Adenoma folikuler	10	+1	+1	+2	
Karsinoma folikuler	10	+3	+2	+3	

Keterangan: 0= negatif, +1= 10-50%, +2= 51-75%, +3= >75%

Analisis statistik menggunakan uji Kruskal-Wallis mendapatkan nilai  $p < 0,05$  berarti ada perbedaan ekspresi protein MMP-9 minimal antar masing-masing jenis lesi nodul tiroid. Untuk mengetahui perbedaan antar kelompok, dilanjutkan dengan analisis uji Mann-Whitney.

Pada analisis dengan uji Mann-Whitney didapatkan tidak adanya perbedaan ekspresi MMP-9 antara sel epitel nodul hiperplastik dengan adenoma folikuler dengan  $p = 0,648$  sedangkan antara sel epitel adenoma folikuler dengan sel epitel karsinoma folikuler, ada perbedaan bermakna ekspresi MMP-9 dengan  $p = 0,05$  begitu pula antara sel epitel nodul hiperplastik dengan karsinoma folikuler dengan  $p < 0,05$ .

## DISKUSI

Dari 30 kasus tiroidektomi lesi nodul tiroid terbanyak pada usia 31-40 tahun. Hal ini sesuai dengan literatur dan penelitian sebelumnya, di mana lesi nodul tiroid sering pada usia dewasa dengan angka kejadian meningkat dengan usia, rata-rata puncaknya pada dekade kelima dan keenam.<sup>6,3</sup>

Pada penelitian ini didapatkan hampir semua penderita lesi nodul tiroid perempuan dengan perbandingan antara laki-laki dan perempuan 1:5. Hal ini sesuai dengan kepustakaan yang menyebutkan bahwa angka kejadian nodul hiperplastik, adenoma folikuler dan karsinoma folikuler lebih tinggi pada perempuan daripada laki-laki dengan rasio 4:1 pada nodul hiperplastik, adenoma folikuler dengan rasio 4-5:1 dan karsinoma folikuler dengan rasio 2,5:1.<sup>6</sup> Hasil ini tidak berbeda jauh dengan studi terdahulu oleh Marie Rydlova pada 48 kasus lesi nodul tiroid yang menunjukkan perbandingan antara laki-laki dan perempuan 1:5.<sup>3</sup>

Pada penelitian ini didapatkan ekspresi protein MMP-9 skor +1 (lemah) terbanyak pada adenoma folikuler, sedangkan nodul hiperplastik terbanyak skor +2 (sedang). Skor +3 (kuat) seluruhnya ditemukan pada karsinoma folikuler. Berdasarkan analisis statistik dengan uji Kruskal-Wallis didapatkan  $p < 0,05$  berarti ada perbedaan ekspresi protein MMP-9 yang minimal antar masing-masing jenis lesi nodul tiroid. Untuk mengetahui perbedaan antar kelompok, dilanjutkan dengan analisis menggunakan uji Mann-Whitney. Pada analisis dengan uji Mann-Whitney didapatkan perbedaan bermakna antara nodul hiperplastik dengan karsinoma

folikuler, begitu pula adenoma folikuler dengan karsinoma folikuler dengan  $p < 0,05$ . Akan tetapi tidak terdapat perbedaan antara nodul hiperplastik dengan adenoma folikuler dengan  $p = 0,648$ .

Pada penelitian terdahulu Matvey V (2010) menemukan ekspresi protein MMP-9 positif kuat pada karsinoma sedangkan lesi jinak tidak terpalas (negatif) atau positif lemah, sehingga MMP-9 hanya dapat membedakan adenoma folikuler dengan karsinoma folikuler tetapi tidak dapat membedakan antara neoplastik dengan hiperplastik.<sup>7</sup> Sedangkan penelitian oleh Cho Mar K (2006) menemukan bahwa ekspresi protein MMP-9 signifikan lebih positif pada karsinoma folikuler daripada adenoma folikuler dan nodul hiperplastik.<sup>8</sup> Pada penelitian lainnya Daniel B (2009) menemukan tingginya ekspresi protein MMP-9 pada jaringan yang ganas dibandingkan jaringan normal dan adenoma. Selanjutnya, perbedaan paling signifikan ditemukan antara adenoma dengan karsinoma folikuler dengan  $p = 0,001$ . MMP-9 yang terdeteksi tidak hanya tinggi pada lesi yang *widely invasive* tetapi juga pada lesi yang *minimally invasive*.<sup>9</sup>

Pada penelitian ini didapatkan hasil yang serupa dengan penelitian terdahulu yaitu adanya perbedaan antara adenoma folikuler dengan karsinoma folikuler tetapi tidak terdapat perbedaan antara nodul hiperplastik (hiperplastik) dan adenoma folikuler (neoplastik), dan hanya karsinoma folikuler yang terespresensi positif kuat dengan protein MMP-9.

*Matrix metalloproteinase-9* (MMP-9) termasuk famili dari *matrix metalloproteinase* (MMP) atau *matrixin* yang merupakan *zinc-dependent endopeptidase*, merupakan protein utama yang berperan dalam degradasi matrik ekstraselular.<sup>10</sup> *Matrix metalloproteinase* (MMP) memegang peranan penting dalam proliferasi sel, migrasi, differensiasi, angiogenesis, apoptosis dan pertahanan tubuh. *Matrix metalloproteinases* (MMP) menaikkan progresivitas dan metastasis pada kanker invasif dengan mendegradasi matrik ekstraselular. *Matrix metalloproteinase-2* (MMP-2) dan MMP-9 yang berfungsi mendegradasi kolagen tipe IV dan laminin-5, selain membantu sel-sel kanker bermetastasis juga menyebabkan peningkatan pertumbuhan tumor. MMP-9 dan anggota keluarga yang lain juga menyebabkan angiogenesis (proses penting dalam pertahanan

tumor) dengan mendegradasi membran basal interstitium dan juga mengeluarkan VEGF, yang diketahui sebagai molekul angiogenik. Lokasi MMP-9 pada permukaan sel dibutuhkan untuk meningkatkan invasi tumor dan angiogenesis.<sup>12</sup>

Terjadinya karsinoma folikuler di samping dipengaruhi oleh MMP-9 yang dapat mendegradasi matriks ekstraseluler juga dipengaruhi oleh mutasi RAS yang merupakan awal dari karsinogenesis folikuler tiroid, hal ini didukung oleh terjadinya mutasi RAS tidak hanya pada karsinoma tapi juga pada adenoma dan nodul hiperplastik. Mutasi RAS menyebabkan proliferasi sel dan meningkatkan ketidakstabilan kromosom yang mempengaruhi sel untuk memperoleh mutasi tambahan sehingga fenotif menjadi lebih ganas. Mutasi RAS menyebabkan perkembangan dari nodul hiperplastik menjadi adenoma folikuler akhirnya menjadi karsinoma folikuler. Di samping itu terjadi pula mutasi PAX8/PPARGama yang menyebabkan terbentuknya pola pertumbuhan solid atau trabekula dan terbentuknya kapsul tebal sehingga terjadi adenoma folikuler lalu berubah menjadi karsinoma folikuler dengan adanya invasi vaskular. Pada karsinoma folikuler terjadi mutasi PTEN dan mutasi PI3K (p110) yang dikode oleh PIK3CA yang mengatur gen sehingga terjadi proliferasi sel, migrasi dan invasi, kedua mutasi ini tidak terjadi pada adenoma folikuler.<sup>6</sup>

Eksresi MMP-9 pada nodul hiperplastik tidak dapat dibedakan dengan adenoma folikuler oleh karena MMP terespresensi pada sel tumor dan sel stroma neoplastik termasuk fibroblast dan sel inflamasi. Pada keadaan normal, *matrix metalloproteinase* (MMP) diproduksi oleh jaringan ikat yang berperan untuk proses *remodeling* jaringan, pada siklus menstruasi, dan merupakan bagian dari proses perbaikan pada kerusakan jaringan.<sup>13</sup>

Angiogenesis bisa diawali oleh pelepasan faktor proangiogenik (seperti VEGF, bFGF, dan TNF- $\alpha$ ) dari sel radang, sel mast, makrofag atau sel tumor. Faktor ini akan berikatan dengan reseptor di permukaan sel endotel yang dapat merangsang proliferasi, meningkatkan ekspresi molekul-molekul adhesi sel (misalnya integrin  $\alpha 1\beta 1$ ,  $\alpha 2\beta 1$  dan  $\alpha 5\beta 1$ ), sekresi MMP dan meningkatkan invasi dan migrasi.<sup>14</sup>

*Transforming growth factor- $\beta$*  (TGF $\beta$ ) merupakan *chemoattractant* yang poten untuk

monosit dan makrofag dan juga merangsang ekspresi MMP-2 dan -9 sel endotel dan menurunkan ekspresi TIMP. TGFβ juga berperan dalam maturasi pembuluh darah.<sup>14</sup>

Aktivitas MMP diatur pada tiga tahap yaitu transkripsi, aktivasi zimogen prekursor dan inhibisi oleh inhibitor terutama *tissue inhibitors of metalloproteinases* (TIMPs) dan proteinase inhibitor nonspesifik. TIMPs diekspresi awalnya oleh sel tumor dan berperan dalam sebagai regulator mekanisme aktivasi stroma MMP. Keseimbangan lokal antara enzim MMP dan inhibitorynya merupakan faktor yang sangat penting dalam invasi dan metastasis tumor.<sup>12,15</sup>

Ekspresi MMP-9 pada hiperplasia tidak berbeda dengan adenoma (neoplasia), tetapi perbedaan ini mungkin dapat dilihat pada besarnya TGFβ yang juga mempengaruhi degradasi ECM dan TIMP yang dapat menghambat kerja dari MMP.

Di samping itu, pada nodul hiperplastik dan adenoma folikuler sama-sama terjadi mutasi TSHR. Penelitian yang dilakukan pada manusia dan hewan coba memberikan hasil bahwanodul hiperplastik adalah poliklonal sedangkan adenoma folikuler monoklonal. Akan tetapi penelitian lainnya menunjukkan bahwa proporsi yang signifikan dari nodul "dominan" pada nodul hiperplastik adalah monoklonal, sedangkan persentase yang lebih kecil tetapi masih signifikan dari adenoma folikuler adalah poliklonal.<sup>6</sup>

Pengaktifan mutasi RAS juga terjadi pada beberapa nodul hiperplastik. Pada penelitian, monoklonalitas yang terjadi pada beberapa nodul hiperplastik berasal dari kelainan sitogenetika, aneuploidi dan mutasi onkogenik sehingga nodul hiperplastik sebenarnya suatu neoplasia. Hal ini tentu menimbulkan kesulitan dalam menggambarkan garis antara hiperplastik dan neoplastik, akan tetapi konsep yang muncul bahwa sebagian besar *multinodular Goiter* adalah suatu interaksi yang kompleks antara satu atau lebih gen dan berbagai faktor lingkungan. Apakah nodul hiperplastik dianggap sebagai suatu gangguan neoplastik? Sejumlah ahli mendukung konsep bahwa nodul hiperplastik secara fundamental merupakan suatu proses neoplastic. Lesi ini menunjukkan pertumbuhan otonom dan dapat dikatakan monoklonal, gambaran karakteristik umum dari suatu neoplasia. Pada saat ini masih belum jelas apakah nodul dalam *multinodular Goiter* merupakan suatu nodul hiperplastik atau neoplastik.<sup>6</sup>

**KESIMPULAN**

Terdapat perbedaan ekspresi protein MMP-9 antara sel epitel nodul hiperplastik dengan karsinoma folikuler. Perbedaan juga ditemukan antara adenoma folikuler dengan karsinoma folikuler, namun tidak ditemukan perbedaan antara nodul hiperplastik dengan adenoma folikuler.

**DAFTAR PUSTAKA**

- Freeby M, Mc Connell RJ. Differentiated thyroid cancer. *Common Oncol.* 2007; 4: 197-204.
- Suster S. Thyroid tumor with a follicular growth pattern: problems in differential diagnosis. *Arch Pathol Lab Med.* 2006; 7: 984-8.
- Marie R, Marie L, Ivana S. Potential diagnostic markers in nodular lesions of the thyroid gland: Immunohistochemical study. *Biomed Pap Med.* 2008; 152: 53-9.
- Delektorskaya VV, Perevoshchikov AG, Golovkov DA, Kushlinskii NE. Prognostic significance of expression of matrix metalloproteinase in colorectal adenocarcinomas and their metastases. *Bull Exp Biol Med.* 2007; 143: 455-8.
- Ahmed Mohammed. Matrix metalloproteinases 2 and 9 in situ mRNA expression in colorectal tumors from Iraqi patients. *Indian J Pathol Microbiol.* 2011; 54: 7-14.
- Yuri E, Paul O. Thyroid : in *Molecular genetics of the thyroid.* 1<sup>st</sup> ed. Wolters Kluwer Lippincott. 2009.p. 60-156.
- Matvey V. Angiogenesis in thyroid malignant neoplasm: state of the art and the modern digital pathology and neotechnology. *J Clin Pathol Foren Med.* 2010; 3: 16-34.
- Cho Mar K, Eimoto T, Tateyomo H, Arai Y. Expression of matrix metalloproteinase in benign and malignant follicular thyroid lesions. *Histopathology* 2006; 3: 286-94.
- Daniel B, Theresia W, Gabriele D, Giridhan M. Urokinase reseptor, MMP-1 and MMP-9 are markers to differentiate prognosis, adenoma and karsinoma in thyroid malignancies. *Int J Cancer* 2010; 4: 894-901.
- Verma RP & Hansch C. Matrix metalloproteinases (MMPs): chemical-biological functions and (Q) SARs. *Bioorg Med Chem.* 2007; 6: 2223-68.
- Angulo JC. Detection and molecular staging of bladder cancer using real-time RT-PCR

## **PENELITIAN**

Ekspresi Matrix Metalloproteinase-9 (MMP-9) pada Nodul Hiperplastik  
*Herryawati, Imam Susilo*

*Majalah* **Patologi**

- for gelatinases (MMP-2, MMP-9) and TIMP-2 in peripheral blood. *Acta Urol Espanol.* 2011; 3: 127-36.
12. Charoenrat P, Rhys-Evans, Eccles SA. Expression of matrix metalloproteinases and their inhibitors correlates with invasion and metastasis in squamous cell carcinoma of the head and neck. *Arch Otolaryngol Head Neck Surg.* 200; 127: 813-20.
  13. Amalinei C, Caruntu ID, Balan RA. Biology of metalloproteinases. *Romanian J Morphol Embryol.* 2007; 4: 323-34.
  14. Rundhaug JE. Matrix metalloproteinase, angiogenesis, and cancer. *Clin Cancer Res.* 2003; 9: 551-4.
  15. Chen PS, Shih YW, Huang HC, Cheng HW. Diosgenin, a steroid saponin, inhibits migration and invasion of human prostate cancer PC-3 cells by reducing matrix metalloproteinases expression. *Plos One.* 2011; 6: 1-9.



# Ekspresi Matrix

---

## ORIGINALITY REPORT

---

**23%**

SIMILARITY INDEX

**22%**

INTERNET SOURCES

**7%**

PUBLICATIONS

**1%**

STUDENT PAPERS

---

## PRIMARY SOURCES

---

**1**

[repository.usu.ac.id](https://repository.usu.ac.id)

Internet Source

**9%**

---

**2**

[repository.unair.ac.id](https://repository.unair.ac.id)

Internet Source

**3%**

---

**3**

[majalahpatologiindonesia.com](http://majalahpatologiindonesia.com)

Internet Source

**2%**

---

**4**

[www.termedia.pl](http://www.termedia.pl)

Internet Source

**1%**

---

**5**

[www.ijcep.com](http://www.ijcep.com)

Internet Source

**1%**

---

**6**

Farhat, R A Asnir, A Yudhistira, E R Daulay, D Puspitasari, S Yulius. "Evaluation of matrix metalloproteinase-9 expressions in nasopharyngeal carcinoma patients", IOP Conference Series: Earth and Environmental Science, 2018

Publication

**1%**

---

**7**

Submitted to iGroup

Student Paper

**1%**

---

8	<a href="http://media.neliti.com">media.neliti.com</a> Internet Source	1%
9	<a href="http://eprints.umm.ac.id">eprints.umm.ac.id</a> Internet Source	1%
10	<a href="http://bmcbiotechnol.biomedcentral.com">bmcbiotechnol.biomedcentral.com</a> Internet Source	<1%
11	Mitsuhiro Tambo. "Comparison of serum HER2/neu with immunohistochemical HER2/neu expression for the prediction of biochemical progression in metastatic prostate cancer", International Journal of Urology, 04/2009 Publication	<1%
12	Mustafa ALTUNSOY, Evren OK, Bilge Gülsüm NUR, Abdüssamet KALKAN, Ebru KÜÇÜKYILMAZ. "Evaluation of Various Instrumentation Techniques on the Removal of Triple Antibiotic Paste from Simulated Immature Root Canals", Turkiye Klinikleri Journal of Dental Sciences, 2015 Publication	<1%
13	<a href="http://docplayer.info">docplayer.info</a> Internet Source	<1%
14	<a href="http://eprints.uns.ac.id">eprints.uns.ac.id</a> Internet Source	<1%
15	Howard Her-Juing Wu. "Sensitive cytologic criteria for the identification of follicular variant of	<1%

papillary thyroid carcinoma in fine-needle aspiration biopsy", Diagnostic Cytopathology, 11/2003

Publication

---

16	<a href="http://rac.uii.ac.id">rac.uii.ac.id</a> Internet Source	<1%
17	<a href="http://fedorabg.bg.ac.rs">fedorabg.bg.ac.rs</a> Internet Source	<1%
18	<a href="http://ejournal-s1.undip.ac.id">ejournal-s1.undip.ac.id</a> Internet Source	<1%
19	<a href="http://ejournal3.undip.ac.id">ejournal3.undip.ac.id</a> Internet Source	<1%
20	<a href="http://id.scribd.com">id.scribd.com</a> Internet Source	<1%
21	<a href="http://www.scribd.com">www.scribd.com</a> Internet Source	<1%
22	<a href="http://vdocuments.site">vdocuments.site</a> Internet Source	<1%
23	<a href="http://repository.maranatha.edu">repository.maranatha.edu</a> Internet Source	<1%
24	<a href="http://kesmas-unsoed.info">kesmas-unsoed.info</a> Internet Source	<1%
25	M. D. Menger. "Chirurgisches Forum 2008", Springer Nature America, Inc, 2008 Publication	<1%

---

26

[www.oncotarget.com](http://www.oncotarget.com)

Internet Source

<1%

---

27

[www.doccancers.info](http://www.doccancers.info)

Internet Source

<1%

---

28

[pergamos.lib.uoa.gr](http://pergamos.lib.uoa.gr)

Internet Source

<1%

---

---

Exclude quotes      On

Exclude matches      Off

Exclude bibliography      On

# Ekspresi Matrix

---

## GRADEMARK REPORT

---

FINAL GRADE

**/100**

GENERAL COMMENTS

**Instructor**

---

PAGE 1

---

PAGE 2

---

PAGE 3

---

PAGE 4

---

PAGE 5

---

PAGE 6

---

PAGE 7

---