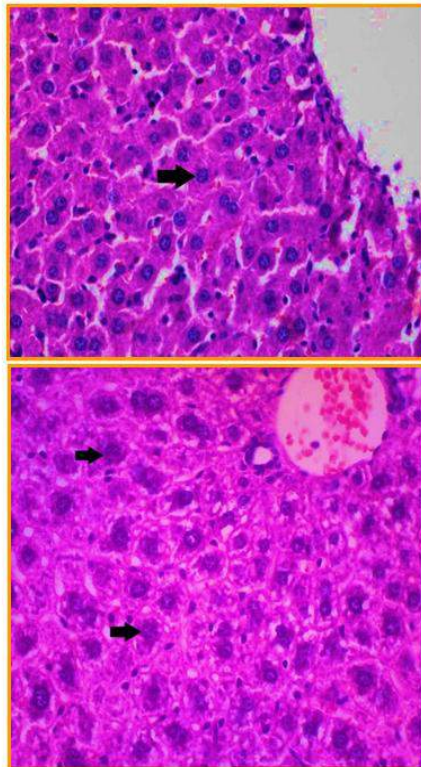


ISSN 2302-6820

# Journal of Basic Medical Veterinary



JBMV.	Vol. 4	No. 2	Hal. 81-156	Surabaya, Des. 2015	ISSN 2302-6820
-------	--------	-------	-------------	---------------------	----------------

## **Journal of Basic Medicine Veterinary**

**Vol.4, No.2, Desember 2015**

Jurnal Kedokteran Dasar Veteriner memuat tulisan ilmiah dalam bidang  
Kedokteran Hewan dan Peternakan

Terbit pertama kali tahun 2012 dengan frekuensi terbit dua kali setahun pada bulan  
Juni dan Desember

### **Susunan Dewan Redaksi**

- Pelindung : Dekan Fakultas Kedokteran Hewan Unair
- Penanggungjawab : Ketua Departemen Kedokteran Dasar Veteriner
- Ketua Penyunting : Sri Agus Sudjarwo
- Sekretaris : Rochmah Kurnijasanti
- Bendahara : M. Gandul Atik Yuliani
- Penyunting Pelaksana : E. Bimo Aksono H.  
Iwan Syahrial Hamid  
Ngakan Made Rai Widjaja  
Anwar Ma'ruf  
Moch. Lazuardi  
Dewa Ketut Meles  
Chairul Anwar Nidom  
Retno Bijanti  
Retno Sri Wahyuni  
Setiawati Sigit  
Setya Budhy  
Kadek Rachmawati  
Rahmi Sugihartuti
- Penyunting Teknis : Kuncoro Puguh Santoso  
Tutik Juniastuti  
Nove Hidajati  
R. Budi Utomo  
Moh. Sukmanadi
- Tata Usaha : Ratna Damayanti  
Lilik Maslachah
- Alamat : Sekretariat Journal of Basic Medical Veterinary  
Departemen Kedokteran Dasar Veteriner  
Fakultas Kedokteran Hewan Universitas Airlangga  
Kampus C Unair – Mulyorejo, Surabaya  
Email : [jbmvetunair@gmail.com](mailto:jbmvetunair@gmail.com)

# Journal of Basic Medicine Veterinary

Vol.4, No.2, Desember 2015

## Ketentuan Umum Penulisan Naskah

1. **Ketentuan Umum**
  - a. Jurnal Kedokteran Dasar Veteriner memuat tulisan ilmiah dalam bidang Kedokteran Hewan dan Peternakan terutama tentang Kedokteran Dasar berupa hasil penelitian, artikel ilmiah, ulasan balik (*review*) dan laporan kasus baik dalam bahasa Indonesia maupun bahasa Inggris.
  - b. Naskah harus orisinal, belum pernah diterbitkan, apabila diterima dan diterbitkan oleh Jurnal Kedokteran Dasar Veteriner tidak boleh diterbitkan dalam majalah ataupun media lain.
2. **Standar Penulisan**
  - a. Naskah diketik dengan jarak 2 spasi, kecuali judul, abstrak, judul tabel, judul gambar, daftar pustaka dan lampiran diketik menurut ketentuan tersendiri.
  - b. Alinea baru dimulai 3 (tiga) ketukan ke dalam atau (First line 0.3")
  - c. Huruf standar untuk penulisan adalah Times New Roman 12
  - d. Memakai kertas HVS ukuran A4
  - e. Menggunakan bahasa Indonesia atau bahasa Inggris
  - f. Tabel/Iluatrasi/gambar harus amat jelas dengan menyertakan *file scanning* (foto) terpisah dengan naskah dengan format JPG, keterangan tabel, gambar atau penjelasan lain dalam lampiran diketik 1 (satu) spasi.
3. **Tata cara Penulisan Naskah Ilmiah**
  - a. Tebal seluruh naskah maksimal 14 halaman
  - b. Penulisan topik (Judul, Nama Penulis, Abstrak, Pendahuluan, Metode, dst) tidak menggunakan huruf capital (sentence), tetapi menggunakan *title case* dan diletakkan dipinggir sebelah kiri, kecuali judul abstrak diletakkan ditengah.
  - c. Sistematika penulisan makalah adalah judul, nama penulis dan identitas, abstrak dengan *key word*, pendahuluan, materi dan metode, hasil dan pembahasan, kesimpulan, ucapan terima kasih, daftar pustaka, dan lampiran.
  - d. Judul harus pendek, spesifik, tidak boleh disingkat, dan informatif yang ditulis dalam bahasa Indonesia dan Inggris
  - e. Nama penulis di bawah judul, identitas dan instansi penulis harus jelas tidak boleh disingkat dan ditulis di bawah nama penulis.
  - f. Abstrak maksimal terdiri dari 200 (dua ratus) kata, diketik 1 (satu) spasi dalam bahasa Indonesia dan Inggris.
  - g. Kata kunci (*key word*) maksimum 5 (lima) kata setelah abstrak
  - h. Materi dan metode memuat peralatan/ bahan yang digunakan terutama yang spesifik.
  - i. Daftar Pustaka disusun secara alfabetik tanpa nomor urut. Singkatan majalah/jurnal berdasarkan tatacara yang dipakai oleh masing-masing jurnal. Diketik 1 (satu) spasi dengan paragraph hanging 0.3" dan before 3.6 pt. Proporsi daftar pustaka, jurnal/ majalah Ilmiah (60%) dan *textbook* (40%). Berikut contoh penulisan daftar pustaka berturut-turut untuk *textbook* dan jurnal.
  - j. Tabel, Keterangan Gambar atau penjelasan lain dalam lampiran diketik 1(satu) spasi dengan huruf *times new roman* 12.
4. Pengiriman naskah dapat dilakukan setiap saat dalam bentuk cetakan print out sebanyak 3 (tiga) eksemplar ke alamat redaksi Departemen Kedokteran Dasar Veteriner FKH Universitas Airlangga Kampus C Mulyorejo Surabaya 60115, telepon 031-5993016, Fax. 031-5993015, e-mail : jbmvnair@gmail.com.
5. **Ketentuan akhir**  
Terhadap naskah yang dikirim redaksi berhak untuk
  - a. Memuat naskah tanpa perubahan.
  - b. Memuat naskah dengan perubahan.
  - c. Menolak naskah.
6. Redaksi tidak bertanggung jawab atas isi naskah.
7. Naskah yang telah dimuat dikenai biaya penerbitan dan biaya pengiriman dengan mengirimkan ke rekening
8. Harga langganan Rp. 200.000,- / tahun
9. Seluruh keputusan redaksi tidak dapat diganggu gugat dan tidak diadakan surat menyurat untuk keperluan itu.

**Journal of Basic Medicine Veterinary**

Vol.4, No.2, Desember 2015

Terbit setiap 6 bulan pada bulan Juni dan Desember

**DAFTAR ISI**

	Halaman
01 Pengaruh Pemberian Vitamin C terhadap Gambaran Histopatologi Hepar Mencit ( <i>Mus musculus</i> ) (Phanjat Mukti Utomo, Thomas V. Widiyatno, Tutik Juniastuti) .....	81 - 87
02 Influence of <i>Hibiscus sabdariffa</i> L. Calyx on Aleolar Histopathological Feature of Cigarette Smoke Exposed Mice (Riski Rostantina, Mas'ud Hariadi, Ngakan Made Rai Widjaja).....	88 - 93
03 Pengaruh Pemberian L-Arginine Secara Oral terhadap Gambaran Histologi Tubulus Seminiferus Testis Kelinci ( <i>Oryctolagus cuniculus</i> ) (Fachruddin Aziz, Indah Norma Triana, Nove Hidajati, Thomas V. Widiyatno, Ratna Damayanti, Liany Nangoi) .....	94 - 99
04 Infusum Daun Cincau Hijau sebagai Pemanfaatan Antiradang Lambung pada Tikus Putih ( <i>Rattus Norvegicus</i> ) yang Diinduksi Menggunakan Kafein dengan Pemeriksaan Histopatologi (Sherly Maubella, Intan Aprilia A., Wildan Ramadhan, Romy Muhammad Dary Mufa, Bagus Aditya K, Hani Plumeriastuti) .....	100 - 105
05 Pengaruh Ekstrak Daun Sambiloto ( <i>Andrographis paniculata</i> ) Sebagai Imunostimulator Terhadap Proliferasi Sel Limfosit Darah Mencit Yang Diinfeksi <i>Salmonella typhimurium</i> (Nuril Fadhillah, Dewa Ketut Meles, Adi Prijo Rahardjo).....	106 - 112
06 Efek Ekstrak Daun Tanaman Kayu Kuning ( <i>Arcangelisia flava merr</i> ) Sebagai Pencegah Gangguan Fungsi Hepar Melalui Pemeriksaan Kadar Bilirubin , SGPT dan SGOT Pada Serum Darah Tikus Putih ( <i>Rattus norvegicus</i> ) (Rentain Ginal, M.Gandul Atik Yuliani, Hani Plumeriastuti ) .....	113 - 118
07 Uji Aktivitas Lendir Bekicot ( <i>Achatina fulica</i> ) Terhadap Tingkat Kesembuhan Luka Insisi Secara Makroskopis dan Mikroskopis pada Ular Sanca Batik ( <i>Python reticulatus</i> ) (Isma Olivia Latifa, Iwan Sahrial H., Thomas V. Widiyatno ) .....	119 - 123
08 Prevalensi dan Derajat Infeksi Cacing Saluran Pencernaan <i>Cerous timorensis</i> (Blainville1822) (RusaTimor) dan <i>Axis axis</i> (Exrl 1788) (Rusa Totol) di Pendopo Tulungagung (Niken Rahmawati, Sri Mumpuni Sosiawati, Emy Koestanti Sabdongrum).....	124 - 130
09 Daya Antibakteri Ekstrak Tanaman Meniran ( <i>Phyllanthus niruri</i> L) Sebagai Alternatif Pengganti Antibiotik Flumequin Terhadap Bakteri <i>E. coli</i> Isolat Lapang Pada Ayam Broiler (Lalu Aditya Pratama Putra, Soeharsono, Sri Chusniati) .....	131 - 135
10 Pengaruh Pemberian Propolis Terhadap Gambaran Histopatologi Hepar Mencit ( <i>Mus musculus</i> ) Jantan (Agil Rahmat Akbari, Eka Pramytha H., Widya Paramita L., Julien Soepraptini, Suryo Kuncoro, Lita Rakhma Y.).....	136 - 142

- 11 Daya Antibakterial Ekstrak Tanaman Patikan Kerbau (*Euphorbia hirta* L.) Terhadap Pertumbuhan *Staphylococcus aureus* (Nur Faizah, Setiawati Sigit, Bambang Poernomo)..... 143 - 148
- 12 Potensi Ekstrak Bunga Rosella (*Hibiscus sabdariffa* Linn.) Sebagai Hepatoprotektor Pada Keracunan Logam Berat Timbal (Rochmah Kurnijasanti, Tutik Juniastuti, Sri Agus Sudjarwo)..... 149 - 154

**PENGARUH PEMBERIAN PROPOLIS TERHADAP GAMBARAN  
HISTOPATOLOGI HEPAR MENCIT (*Mus musculus*) JANTAN**

**THE EFFECTS OF PROPOLIS ON HISTOPATOLOGICAL LIVER IN MALE MICE  
(*Mus musculus*)**

**Agil Rahmat Akbari<sup>1)</sup>, Eka Pramyrtha H. <sup>2)</sup>, Widya Paramita L.<sup>2)</sup>, Julien Soepraptini<sup>2)</sup>,  
Suryo Kuncoro<sup>2)</sup>, Lita Rakhma Y.<sup>2)</sup>**

<sup>1)</sup>Mahasiswa, <sup>2)</sup>Dosen

Fakultas Kedokteran Hewan Universitas Airlangga

Kampus C UNAIR, Jl. Mulyorejo-Surabaya 60115

Telp. 031-5992785, Fax. 031-5993015

Email : aghils.here@gmail.com

**ABSTRACT**

The aim of this research was to find out the effects of propolis on histopatological liver in male mice (*mus musculus*). This research used 25 male mice which are 12 weeks old which has 25-35 g of body weight. They were divided randomly into five groups. (P0) as a control was given 0.5 ml aquades + tween 80 /KgW/day, and other group were given propolis for (P1) 1,6 mg/KgW/day, (P2) 3,2 mg/KgW/day, (P3) 6,4 mg/KgW/day, and (P4) 12,8 mg/KgW/day. After two weeks treatment, the mice dissected and taken to the liver organ preparations made preparations histopatological liver of mice. The data were analyzed by ANOVA method based on *Completely Randomized Design*, and further analyzed by Duncan's multiple range (*Duncan's Multiple Range Test*). The result from statistical analysis showed that treatment with propolis did not effect on histopatological liver in male mice and did not give a bad effect on the body.

**Keywords:** Propolis, liver, mice.

**ABSTRAK**

Tujuan dari penelitian ini adalah untuk mengetahui pengaruh pemberian propolis terhadap gambaran histopatologi hepar mencit (*Mus musculus*) jantan. Penelitian ini menggunakan 25 ekor mencit jantan yang berumur 12 minggu dengan berat 25-35 g, yang kemudian dibagi secara acak menjadi lima kelompok. P0 sebagai kontrol diberi 0,5 ml aquades + tween 80/KgBB/hari, untuk P1 1,6 mg/KgBB/hari, P2 3,2 mg/KgBB/hari, P3 6,4 mg/KgBB/hari, dan P4 12,8 mg/KgBB/hari. Perlakuan dilakukan selama dua minggu. Setelah perlakuan 2 minggu, mencit di bedah dan diambil organ hepar untuk persiapan pembuatan preparat histopatologi hepar mencit. Data dianalisis dengan menggunakan ANOVA berdasarkan Rancangan Acak Lengkap, dan selanjutnya dianalisis lebih lanjut menggunakan Uji jarak berganda Duncan. Hasil analisis statistik menunjukkan bahwa pemberian propolis tidak berpengaruh terhadap gambaran histopatologi hepar mencit jantan dan tidak memberikan efek yang buruk terhadap tubuh.

**Kata kunci :** Propolis, hepar, mencit

**Pendahuluan**

Indonesia memiliki potensi alam yang sangat besar dalam upaya

pengembangan obat-obatan herbal dari tumbuhan. Sekitar 30.000-40.000 jenis tumbuhan tumbuh di Indonesia dan beberapa diantaranya telah diketahui

memiliki khasiat sebagai tumbuhan obat (Miksusanti, 2010). Obat herbal dapat berasal dari hewan yang mempunyai manfaat untuk pengobatan, salah satunya adalah lebah yang menghasilkan madu dan propolis.

Propolis adalah resin yang dikumpulkan oleh lebah dari berbagai tumbuhan, yang bercampur dengan saliva dan berbagai enzim sehingga menghasilkan resin baru yang berbeda. Propolis mempunyai aktivitas anti bakteri, anti kapang, anti virus dan aktivitas biologis lain seperti anti inflamasi, hepatoprotektor, anti tumor, dan imunostimulan (Bankova, 2007; Fearnley, 2005; Lotfy, 2006).

Krell dalam Jaya *et al.*, (2005) menyatakan propolis mengandung resin berupa flavonoid dan asam fenolat sebanyak 45-55 %, asam lemak dan lilin sebanyak 25-53 %, protein sebanyak 5% dan yang terakhir mineral dan senyawa organik lain berupa Zn, Fe, vitamin B3 dan fruktosa sebanyak 5%. Komposisi ini yang membuat propolis mempunyai kelebihan bila dibandingkan dengan immunomodulator lain yang hanya mempunyai flavonoid sebagai komposisi utamanya. Menurut Wade (2005), flavonoid merupakan anti oksidan dan anti biotik, serta merupakan bahan aktif yang berfungsi sebagai anti peradangan dan anti virus.

Peran propolis dalam memperbaiki kondisi patologi bagian tubuh yang mengalami kerusakan, tidak lepas dari pengaruh hepar sebagai pusat metabolisme tubuh, baik anabolisme atau katabolisme molekul-molekul makanan dasar (gula, asam lemak, asam amino) dilakukan oleh sel-sel hepar. Gangguan fungsi hepar juga merupakan penyakit yang paling serius dan menjadi permasalahan di seluruh dunia terutama yang disebabkan oleh bahan-bahan kimia toksik seperti alkohol, paracetamol, agen kemoterapi, minyak terperoksidasi, dan lain-lain (Abuelgasim *et.al*, 2008; Maheswari *et. al.*, 2008).

## Materi dan Metode Penelitian

Penelitian ini dilaksanakan di unit hewan coba Departement Biokimia Fakultas Kedokteran Universitas Airlangga untuk perlakuan terhadap hewan coba dan pembuatan preparat histopatologi dilakukan di laboratorium Patologi RSUD dr.Sutomo Gedung Diagnostik Center. Ekstraksi bahan dilakukan di laboratorium Fitokimia Fakultas Farmasi Universitas Surabaya. Pelaksanaan penelitian ini dilaksanakan dari bulan Oktober sampai November 2014. Penelitian ini memakai Rancangan Acak Lengkap (RAL) dengan lima perlakuan berikut ini:

- P0 :kelompok perlakuan kontrol mencit tidak diberi Propolis melainkan hanya diberi akuades + tween 80 dengan dosis 0,5 ml/KgBB/hari.
- P1 :kelompok mencit yang diberi propolis dengan dosis 1,6 mg/KgBB/hari ,
- P2 :kelompok mencit yang diberi propolis dengan dosis 3,2 mg/KgBB/hari,
- P3 :kelompok mencit yang diberi propolis dengan dosis 6,4 mg/KgBB/hari,
- P4 :kelompok mencit yang diberi propolis dengan dosis 12,8 mg/KgBB/hari.

Pemberian ekstrak propolis diberikan secara peroral menggunakan sonde lambung. Perlakuan diawali dengan adaptasi mencit selama tujuh hari, kemudian pemberian ekstrak propolis selama 14 hari.

Bahan yang digunakan dalam penelitian ini adalah ekstrak propolis etanol 70%, tween 80 dan bahan-bahan kimia yang perlu digunakan dalam penelitian ini. Bahan untuk pembuatan preparat histopatologi diperlukan formalin 10%, etanol 70%, 80%, 90% dan 96%, *xylol*, *Hematoxylin Eosin* (HE), *glyserin*, serta parafin blok (Muntiha, 2001). Peralatan yang digunakan pada penelitian ini antara lain sonde lambung ukuran 1ml, tempat makan dan minum, kandang kotak plastik (36x28x12) cm dengan

kawat penutup, spuit, jarum, botol, kapas, timbangan digital, gunting, pipet tetes, botol, spuit, pinset, *scalpel*, pot plastik, gelas objek dan gelas penutup, mikrotom, *hot plate*, mikroskop, alat dokumentasi dan lensa mikrometer digunakan pada pembuatan dan pemeriksaan histopatologi.

#### Pemeriksaan hepar

Pemeriksaan preparat histopatologi dilakukan di bawah mikroskop cahaya dengan pembesaran 400 kali dan 1000 kali (dengan oil emersi). Data dikumpulkan dengan cara menghitung jumlah persentasi hepatosit normal serta yang mengalami degenerasi dan nekrosis dalam 100 hepatosit. Jika dalam satu lapangan pandang jumlah hepatosit yang dimaksud belum mencukupi maka untuk memenuhinya dengan cara menggeser obyek pada meja benda (Hestianah, 2011; Bursch *et al.*, 2005; Ekici *et al.*, 2005).

#### Analisis Data

Seluruh koleksi data dianalisis dengan *Analysis of Variant* (ANOVA) dan dilanjutkan dengan uji jarak berganda Duncan jika terdapat perbedaan yang nyata di antara perlakuan.

#### Hasil dan Pembahasan

Hasil penelitian tentang pengaruh pemberian propolis terhadap gambaran histopatologi hepar mencit jantan (*Mus musculus*) yang telah dianalisis dengan *Analysis of Variant* (ANOVA) diperoleh hasil sebagai berikut terhadap jumlah hepatosit normal (Tabel 1), degenerasi hepatosit (Tabel 2) dan nekrosis hepatosit (Tabel 3).

Hasil analisis statistik dengan *Analysis of Variant* (ANOVA) menunjukkan bahwa rata-rata hepatosit normal perlakuan kontrol, serta pemberian ekstrak propolis berbagai dosis terdapat perbedaan yang nyata ( $p < 0.05$ ) seperti tertulis pada Tabel 1. Kelompok P0 yang diberikan akuades+tween 80 0.5ml/KgBB/hari menunjukkan gambaran histopatologi hepatosit normal yang lebih

baik di bandingkan dengan kelompok perlakuan lainnya, tetapi kelompok P3 dengan dosis ekstrak propolis 6,4 mg/KgBB/hari merupakan hasil yang bagus pasca pemberian ekstrak propolis karena hepatosit tidak banyak mengalami degenerasi dan nekrosis.

Pendapat yang menyatakan bahwa tumbuhan obat sangat aman dan bebas dari efek samping adalah salah (Hestianah, 2011). Tumbuhan obat mengandung ratusan senyawa dan beberapa diantaranya bersifat toksik, sebagai contoh derivat tumbuhan obat anti kanker yang sangat sitotoksik yaitu digitalis, pyrrolizidine, alkaloid, ephedrine, phorbol ester dan lain-lain. Dua macam efek toksik telah dilaporkan, pertama disebabkan oleh factor intrinsik dari tumbuhan obat itu sendiri yang berkaitan dengan dosis yang berlebihan, reaksi alergi seperti muntah, keradangan dan diare. Kedua, disebabkan oleh faktor ekstrinsik, yang berkaitan dengan persiapan dalam pembuatan obat, kesalahan mengidentifikasi tumbuhan, kegagalan dalam proses pembuatan obat dan terjadinya kontaminasi (Calixto, 2000).

Hasil analisis statistik dengan ANOVA menunjukkan bahwa rata-rata hepatosit yang mengalami degenerasi pada perlakuan kontrol, serta pemberian ekstrak propolis berbagai dosis tidak terdapat perbedaan yang nyata seperti tertulis pada Tabel 2. Pembahasan mengenai degenerasi hepatosit yang tidak menunjukkan perbedaan yang nyata antar setiap kelompok perlakuan dapat dikarenakan banyak hal. Kelompok P1 dengan dosis ekstrak propolis 1,6 mg/KgBB/hari memiliki rata-rata degenerasi hepatosit yang cukup parah yaitu 31,4%, sedikit berbeda dengan kelompok P3 dengan dosis ekstrak propolis 6,4 mg/KgBB/hari dan P4 dengan dosis ekstrak propolis 12,8 mg/KgBB/hari yang memiliki rata-rata degenerasi hepatosit sedikit lebih rendah. Hal



**Tabel 1.** Nilai Rerata Hepatosit Normal Mencit yang Diberi Ekstrak Propolis

Kelompok	Mean ± SD
P0 (akuades + Tween 80 0,5ml)	49,8 <sup>b</sup> ± 8,9
P1 (1,6mg)	36,2 <sup>a</sup> ± 4,0
P2 (3,2mg)	41,8 <sup>ab</sup> ± 5,6
P3 (6,4mg)	47,2 <sup>b</sup> ± 8,0
P4 (12,8mg)	36,0 <sup>a</sup> ± 9,3

<sup>a,b</sup> Superskrip yang berbeda pada kolom yang sama menunjukkan perbedaan yang signifikan antar kelompok perlakuan ( $p < 0,05$ ).

**Tabel 2.** Nilai Rerata Degenerasi Hepatosit Mencit yang Diberi Ekstrak Propolis

Kelompok	Mean ± SD
P0 (akuades + Tween 80 0,5ml)	24,8 <sup>a</sup> ± 8,8
P1 (1,6mg)	31,4 <sup>a</sup> ± 4,3
P2 (3,2mg)	29,8 <sup>a</sup> ± 10,7
P3 (6,4mg)	25,0 <sup>a</sup> ± 9,0
P4 (12,8mg)	27,8 <sup>a</sup> ± 6,4

<sup>a</sup> Superskrip yang sama pada kolom menunjukkan tidak ada perbedaan yang signifikan antar kelompok perlakuan ( $p > 0,05$ ).

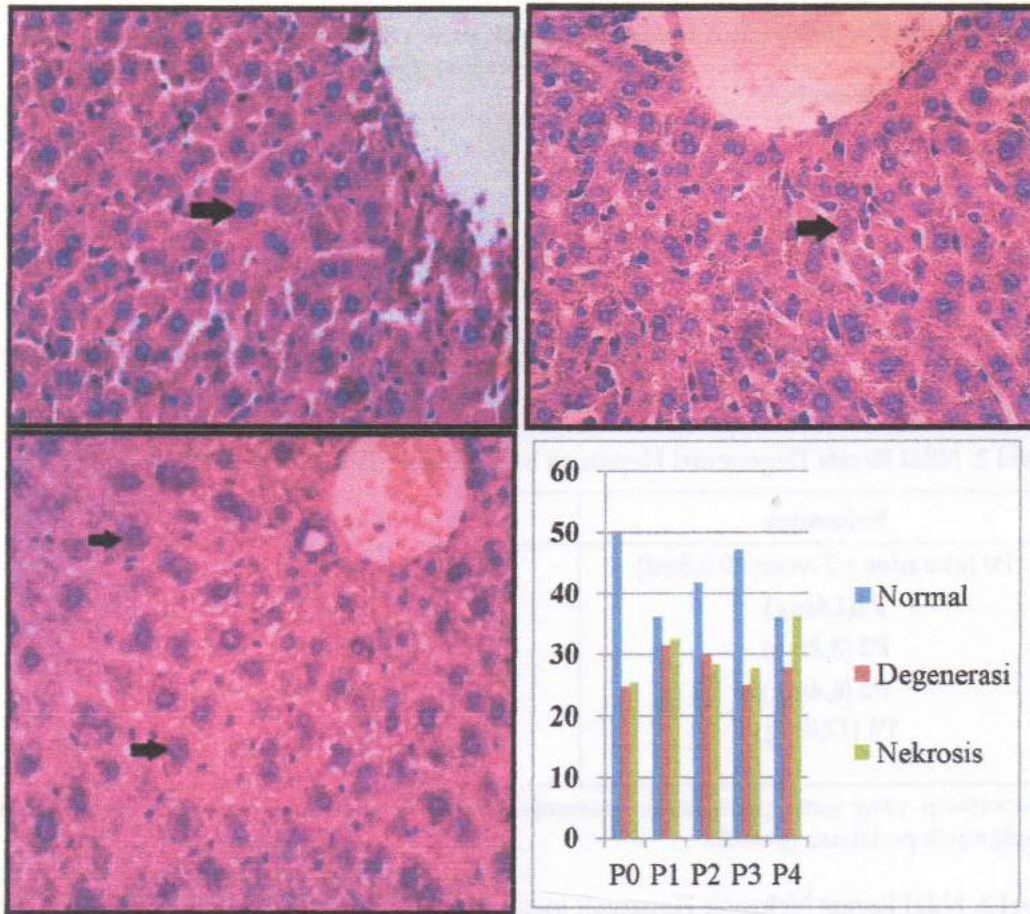
**Tabel 3.** Nilai Rerata Nekrosis Hepatosit Mencit yang Diberi Ekstrak Propolis

Kelompok	Mean ± SD
P0 (akuades + Tween 80 0,5ml)	25,4 <sup>a</sup> ± 5,6
P1 (1,6mg)	32,4 <sup>a</sup> ± 6,5
P2 (3,2mg)	28,4 <sup>a</sup> ± 14,1
P3 (6,4mg)	27,8 <sup>a</sup> ± 5,2
P4 (12,8mg)	36,2 <sup>a</sup> ± 4,2

<sup>a</sup> Superskrip yang sama pada kolom menunjukkan tidak ada perbedaan yang signifikan antar kelompok perlakuan ( $p > 0,05$ ).

ini mungkin disebabkan oleh mekanisme hepar sebagai pusat metabolisme tubuh yang hanya mampu memetabolisme zat-zat dan unsur kimia yang terkandung dalam ekstrak propolis sampai batas tertentu. Selain dari itu menurut Krisnansari, dkk (2014) secara umum degenerasi dikarenakan adanya penurunan kemampuan sistem pompa ion Na dalam sel yang menyebabkan pembengkakan sel atau degenerasi keruh.

Hasil analisis statistik dengan ANOVA menunjukkan bahwa rata-rata hepatosit yang mengalami nekrosis pada perlakuan kontrol, serta pemberian ekstrak propolis berbagai dosis tidak terdapat perbedaan yang nyata seperti tertulis pada Tabel 3, hal ini dapat dilihat dari rata-rata antar perlakuan yang tidak terlalu jauh. Kelompok P4 dengan dosis ekstrak propolis 12,8 mg/KgBB/hari menunjukkan gambaran nekrosis hepatosit yang cukup parah



**Gambar 1.** Histopatologi hepar dengan pewarnaan H.E. A) hepatosit normal, B) degenerasi hepatosit, C) nekrosis hepatosit D) Grafik rata-rata presentase hepatosit normal, degenerasi hepatosit dan nekrosis hepatosit pada setiap kelompok perlakuan yang diberikan ekstrak propolis.

dengan rata-rata 36,2%. Nekrosis heaptosit ini mungkin disebabkan karena dosis ekstrak propolis yang terlalu tinggi sehingga hepar kurang maximal dalam melakukan metabolisme unsur-unsur dan zat yang terkandung dalam ekstrak propolis. Hal ini sesuai dengan pernyataan Guyton dan Hall (1997) Zat kimia yang terlalu banyak berada di dalam hati akan mengakibatkan kerusakan sel, seperti infiltrasi sel radang, degenerasi melemak, piknosis dan kongesti.

Hasil pemeriksaan hepatosit menunjukkan hasil yang berbeda-beda pada tiap kelompok perlakuan tetapi secara statistik tidak menunjukkan perbedaan yang signifikan. Hal tersebut menun-

jukkan bahwa pemberian propolis yang telah dilakukan dengan dosis yang berbeda tidak mempunyai sifat yang merugikan pada hepar. Hal ini sesuai dengan penelitian di Fakultas Biologi Universitas Gajah Mada oleh Sarto dan Saragih (2009) yang membuktikan bahwa propolis sangat aman untuk di konsumsi.

Hasil penelitian ini menunjukkan bahwa ekstrak propolis aman untuk dikonsumsi. Kelompok P1 dengan dosis 1,6 mg/KgBB/hari, P2 dengan dosis 3,2 mg/KgBB/hari dan 6,4 dengan dosis mg/KgBB/hari merupakan dosis yang bisa digunakan sebagai acuan dalam memakai atau mengkonsumsi propolis sehari-hari, karena pada dosis-dosis

tersebut tidak terjadi kerusakan hepatosit yang terlalu berarti.

### Kesimpulan

Hasil penelitian yang telah dilakukan menunjukkan bahwa pemberian ekstrak propolis tidak memberikan efek samping yang buruk terhadap organ hepar, sehingga propolis dapat digunakan sebagai obat herbal di masyarakat sebagai vitamin atau obat terapi.

### Daftar Pustaka

- Abuelgasim, A.I., H.S. Nuha and A.H. Mohammad. 2008. Hepatoprotective Effect of *Lepidium sativum* Against Carbon Tetrachlorida Induced Damage In Rats, *Research Journal of Animal and Veterinary Science*, 3 : 20-23, 2008 @ 2008, INSInet, Publication.
- Bankova V. 2007. Propolis of Stingless Bee: A Promising Source of Biologically Active Compounds. *Pharmacog Rev.* 1: 88-92
- Bursch W., U. Wastl, K. Hufnagl and R. Schulte-Herman. 2005. No Increase of Apoptosis in Regressing Mouse Liver After Withdrawal of Growth Stimuli or Food Restriction. *Toxicol Sci*, 85: 507-514.
- Calixto, J.B. 2000. Efficacy, Safety, Quality Control, Marketing and Regulatory Guidelines for Herbal Medicines (Phytotherapeutic Agents). *Brazilian, Med Biol Res*, 33: 179-189.
- Ekici, Y., M. Tez, C. Sökmensüer and S. Baskan. 2005. Mechanism of Cell Death After Extensive Liver Resection: Apoptosis or Necrosis. *Internet Pathol* 3 (2): 1528-8307.
- Fearnley J. 2005. *Bee Propolis: Natural Healing from the Hive*. London: Souvenir Press Ltd.
- Guyton dan Hall. 1997. Buku ajar fisiologi kedokteran. Setiawan I, editor. Ed. 9. : EGC: Jakarta.
- Hestianah, E.P. 2011. Senyawa Marker Toksik Hasil Profil Kromatogram Berbagai Ekstrak Rimpang Temu Ireng Terhadap Gambaran Histopatologi Hepatosit Mencit [Disertasi]. Program Pascasarjana Universitas Airlangga Surabaya.
- Krell, R. 2005. Value-Added Product of bee keeping. FAO Agricultural Services Bulletin No.124. Food and Agriculture Organization of the United Nations Rome.
- Krisnansari D., K. Diah, S. Hidayat dan R.B.A. Viva. 2014 Efek Propolis Terhadap Fungsi dan Perlemakan Hati Tikus Putih (*Rattus norvegicus*) Model Hiperkolesterolemia. Jurusan Kedokteran FKIK. Universitas Jenderal Soedirman. Purwokerto.
- Loffy M. 2006. Biological Activity of Bee Propolis in Health and Disease. *Asian Pac J Cancer Prev.* 7:22-31
- Maheswari, C., R. Maryammal and R. Venkatanarayannan. 2008. Hepatoprotective Activity of *Orthosiphon stamineus* on Liver Damage Caused By Paracetamol In Rats, *Jordan Journal Of Biologycal Science*, Vol, I, Number 3, ISSN 1995-6673, Page : 105-108.
- Miksusanti. 2010. Proliferasi Sel Limfosit Secara In Vitro oleh Minyak Atsiri Temu Kunci dan Film Edibel Anti Bakteri. Jurusan Kimia FMIPA, Universitas Sriwijaya. *Jurnal Penelitian Sains.* (10):6-7.
- Muntiha, M. 2001. Teknik Pembuatan Preparat Histopatologi Dari Jaringan Hewan Dengan Pewarnaan Hematoksilin Dan Eosin (H&E). Temu Teknis Fungsional Non Peneliti 1001. Bogor.
- Sarto, M. dan H. Saragih. 2009. Penentuan Toksisitas Sub kronik Trombo Pro polis Pada Mencit (*Mus Musculus L*) *Balb-C* Jantan.

Laboratorium Penelitian dan Pengujian Terpadu . Yogyakarta: Fakultas Biologi Universitas Gajah Mada.

Wade, C. 2005. Can Bee Propolis Rejuvenate The Immune System?. <http://thenaturalshopper.com/resources/propolis/propolis-immune-system.html> [15 Februari 2015]