

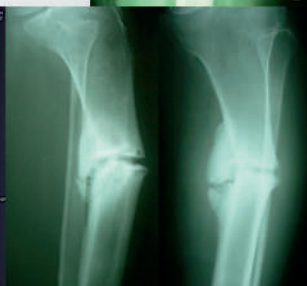
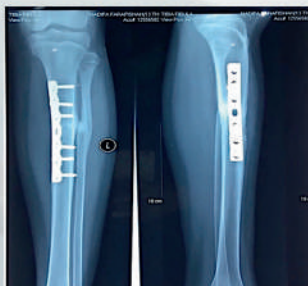
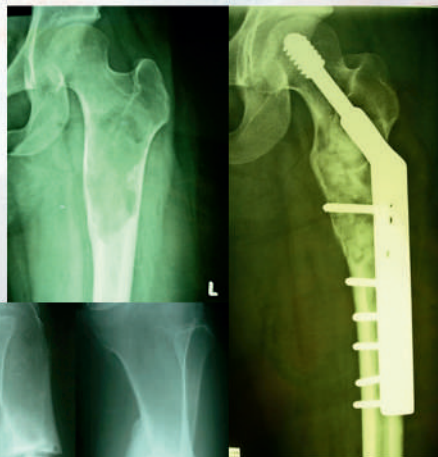Graf Tulang & MATERIAL PENGANTI TULANG

KARAKTERISTIK DAN
STRATEGI APLIKASI KLINIS

Penulis
FERDIANSYAH MAHYUDIN

Editor
DWIKORA NOVEMBRI UTOMO



Graf Tulang &

MATERIAL PENGANTI TULANG

**KARAKTERISTIK DAN
STRATEGI APLIKASI KLINIS**

Pasal 113 Undang-Undang Nomor 28 Tahun 2014 tentang Hak Cipta:

- (1) Setiap Orang yang dengan tanpa hak melakukan pelanggaran hak ekonomi sebagaimana dimaksud dalam Pasal 9 ayat (1) huruf i untuk Penggunaan Secara Komersial dipidana dengan pidana penjara paling lama 1 (satu) tahun dan/atau pidana denda paling banyak Rp100.000.000 (seratus juta rupiah).
- (2) Setiap Orang yang dengan tanpa hak dan/atau tanpa izin Pencipta atau pemegang Hak Cipta melakukan pelanggaran hak ekonomi Pencipta sebagaimana dimaksud dalam Pasal 9 ayat (1) huruf c, huruf d, huruf f, dan/atau huruf h untuk Penggunaan Secara Komersial dipidana dengan pidana penjara paling lama 3 (tiga) tahun dan/atau pidana denda paling banyak Rp500.000.000,00 (lima ratus juta rupiah).
- (3) Setiap Orang yang dengan tanpa hak dan/atau tanpa izin Pencipta atau pemegang Hak Cipta melakukan pelanggaran hak ekonomi Pencipta sebagaimana dimaksud dalam Pasal 9 ayat (1) huruf a, huruf b, huruf e, dan/atau huruf g untuk Penggunaan Secara Komersial dipidana dengan pidana penjara paling lama 4 (empat) tahun dan/atau pidana denda paling banyak Rp1.000.000.000,00 (satu miliar rupiah).
- (4) Setiap Orang yang memenuhi unsur sebagaimana dimaksud pada ayat (3) yang dilakukan dalam bentuk pembajakan, dipidana dengan pidana penjara paling lama 10 (sepuluh) tahun dan/atau pidana denda paling banyak Rp4.000.000.000,00 (empat miliar rupiah).

Graf Tulang & MATERIAL PENGANTI TULANG

KARAKTERISTIK DAN
STRATEGI APLIKASI KLINIS

Penulis

Dr. Ferdiansyah Mahyudin, dr., Sp.OT(K)

Editor

Dr. Dwikora Novembri Utomo, dr., Sp.OT(K)



Airlangga University Press
Pusat Penerbitan dan Percetakan UNAIR

**Graf Tulang & Material Pengganti Tulang:
Karakteristik dan Strategi Aplikasi Klinis**

Ferdiansyah Mahyudin

Perpustakaan Nasional RI. Data Katalog Dalam Terbitan (KDT)

Mahyudin, F.

Graf Tulang & Material Pengganti Tulang:
Karakteristik Dan Strategi Aplikasi Klinis/
Ferdiansyah Mahyudin. -- Surabaya: Airlangga
University Press, 2018.

xx, 106 hlm. ; 23 cm

ISBN 978-602-473-019-2

1. Graf Tulang. I. Judul.

617.471

Penerbit

AIRLANGGA UNIVERSITY PRESS

No. IKAPI: 001/JTI/95

No. APPTI: 001/KTA/APPTI/X/2012

AUP 758.5/06.18 (0.01)

Cover: Erie; Layout: Tohir

Editor: Dr. Dwikora Novembri Utomo, dr., Sp.OT(K)

Kampus C Unair, Mulyorejo Surabaya 60115

Telp. (031) 5992246, 5992247

Fax. (031) 5992248

E-mail: adm@aup.unair.ac.id

Dicetak oleh:

Pusat Penerbitan dan Percetakan Universitas Airlangga (AUP)
(OC 169/02.18/AUP-A1E)

Cetakan pertama — 2018

Dilarang mengutip dan/atau memperbanyak tanpa izin tertulis dari
Penerbit sebagian atau seluruhnya dalam bentuk apa pun.

PRAKATA

Syukur Alhamdulillah kami panjatkan kepada Allah SWT atas berkah dan rahmatNya sehingga kami dapat menyelesaikan buku ini yang berjudul “Graf Tulang dan Material Pengganti Tulang, Karakteristik dan Strategi Aplikasi Klinis”

Graf tulang merupakan prosedur transplantasi jaringan atau organ kedua terbanyak setelah transfusi darah dan dilakukan oleh sebagian besar ahli bedah dari berbagai disiplin ilmu termasuk juga para dokter gigi. Pengalaman kami bekerja di Instalasi Pusat Biomaterial-Bank Jaringan sejak tahun 2000 sampai sekarang, yang memproduksi berbagai jenis graf tulang alogenik dan senograf serta pengalaman sebagai seorang ahli bedah orthopaedi dan traumatologi, mendorong kami untuk menyusun buku ini sebagai referensi para ahli bedah dan dokter gigi agar dapat meningkatkan pengetahuan tentang graf tulang yang selanjutnya dapat dimanfaatkan dalam pelayanan kepada pasien.

Pada dasarnya graf tulang dibuat menggunakan berbagai komponen tulang baik dari manusia, hewan, dan juga bahan sintesis. Pada bab 2, kami menguraikan tentang fungsi dan struktur tulang yang beberapa di antaranya digunakan sebagai komponen graf tulang. Bab 3 dan 4 menguraikan tentang proses penyembuhan tulang beserta gangguan penyembuhan tulang sehingga pembaca dapat lebih memahami problem yang mungkin terjadi dalam penyembuhan tulang. Bab 5, 6, dan 7 merupakan uraian tentang tulang autograf, alograf, senograf, dan material pengganti tulang. Pada 3 bab ini dijelaskan tentang sumber graf tulang, metode memproduksi graf tulang, sifat biologis dan mekanis masing-masing graf sehingga para dokter dapat memahami karakter masing-masing graf.

Bab 8 merupakan intisari dari bab-bab sebelumnya. Pada bab ini pembaca dapat mengenal perbandingan sifat biologis dan mekanis masing-masing graf, sehingga dapat memilih graf yang sesuai dengan kondisi pasien, juga mengetahui faktor-faktor yang menghambat penyembuhan tulang. Pada bagian akhir, kami menguraikan bagaimana cara pemilihan graf dikaitkan dengan kondisi klinis pasien, dengan menyarikan informasi dari literatur yang ditambah dengan pengalaman kami sendiri dalam memproduksi dan menggunakan graf tulang dalam praktik sehari-hari. Tentu saja beberapa pembaca juga memiliki pengalaman yang banyak dalam penggunaan graf tulang sehingga diharapkan buku ini dapat memperkaya pengalaman sejawat sekalian. Kami memaklumi adanya kekurangan dan ketidaksempurnaan penyampaian materi dalam penyusunan buku ini. Oleh karena itu, kami mengharapkan kritik dan saran dari pembaca demi meningkatkan pengetahuan kami dan kesempurnaan penyusunan buku ini.

Kami mengucapkan terima kasih yang sebesar-besarnya kepada Instalasi Pusat Biomaterial-Bank Jaringan beserta seluruh teknisinya sehingga kami dapat berkreasi membuat berbagai jenis graf tulang, juga kepada Departemen Orthopaedi RSUD Dr. Soetomo-FK UNAIR Surabaya beserta seluruh teman-teman staf tempat kami bekerja dan menggunakan graf tulang untuk pelayanan kepada pasien. Akhirnya tidak lupa saya mengucapkan terima kasih kepada isteri (Dr. Rahayu Setyaningsih, Sp.KFR(K)) dan kedua anak saya (Fadhillah Rahmah Pratiwi, dr dan Hanayah Puti Alimah, S.Ked) yang telah mendorong dan memberi semangat agar buku ini bisa terselesaikan.

Penulis

Dr. Ferdiansyah Mahyudin, dr., Sp.OT(K)

Daftar Isi

Prakata.....	v
Daftar Gambar	xi
Daftar Tabel	xvii
Daftar Singkatan	xix
BAB 1 PENDAHULUAN	1
BAB 2 TULANG, FUNGSI, DAN STRUKTUR	5
2.1 Fungsi Tulang.....	5
2.2 Struktur.....	6
2.2.1 Tulang <i>Immature (Woven)</i>	6
2.2.2 Tulang <i>Mature (Lamellar)</i>	6
2.2.3 Sel-sel dan Matriks Tulang.....	9
BAB 3 PENYEMBUHAN TULANG	19
3.1 Penyembuhan Tulang Primer (<i>Direct Cortical, Osteonal</i> atau <i>Haversian</i>)	20
3.1.1 Penyembuhan Celah (<i>Gap Healing</i>)	20
3.1.2 Penyembuhan Kontak (<i>Contact Healing</i>)	21
3.2 Penyembuhan Tulang Sekunder (<i>Indirect</i>).....	22
3.2.1 Fase Inflamasi	22
3.2.2 Fase Reparatif.....	24
3.2.3 Fase <i>Remodelling</i>	26
3.2.4 Ekspresi gen Selama Penyembuhan Fraktur	26

BAB 4 GANGGUAN PROSES PENYEMBUHAN FRAKTUR.....	37
4.1 <i>Delayed-union</i>	38
4.2 Nonunion	39
4.2.1 Atrofik Nonunion	40
4.2.2 Hipertrofik Nonunion	41
4.2.3 Oligotrofik nonunion	42
4.3 <i>Critical-Sized Defect</i>	43
 BAB 5 GRAF TULANG AUTOLOGUS DAN SIFAT BIOLOGI	 45
5.1 Sifat Biologi Graf Tulang	45
5.1.1 Osteogenesis	45
5.1.2 Osteoinduktif.....	46
5.1.3 Osteokonduktif.....	46
5.2 Graf tulang autologus (autograf).....	46
5.2.1 Tulang Autograf Kortikal	48
5.2.2 Tulang Autograf Kanelos	48
5.2.3 Tulang Autograf Kortikal Kanelos	49
5.2.4 Tulang Autograf dengan Vaskular (<i>Vascularized</i>)	49
5.3 Sumber Tulang Autograf.....	50
5.3.1 Krista Iliaka	50
5.3.2 Tibia Proksimal	52
5.3.3 Radius Distal	53
5.3.4 Tibia Distal.....	54
5.3.5 Trokanter Mayor.....	54
5.3.6 <i>Reamer-Irrigator-Aspirator</i>	54
5.3.7 <i>Induced Membranes</i>	55
 BAB 6 GRAF TULANG ALOGENIK (ALOGRAF).....	 59
6.1 Bank Jaringan (<i>Tissue Bank</i>)	60
6.2 Pemrosesan Tulang Alograf.....	62
6.3. Beku Segar (<i>Fresh-frozen</i>)	63
6.3.1 Beku Kering (<i>Freeze-Dried</i>).....	64
6.3.2 Demineralisasi Tulang	66
6.4 Jenis Tulang Alograf.....	67

6.4.1 Tulang Alograf Kortikal Kancelos	67
6.4.2 Tulang Alograf Osteoinduktif	68
6.3.5 Tulang Alograf Struktural Besar (<i>Massive Structural Bone Allografts</i>)	69
BAB 7 MATERIAL PENGGANTI TULANG (<i>BONE MATERIAL SUBSTITUTES</i>)	71
7.1 Senograf	73
7.2 Keramik.....	76
7.2.1 Trikalsium Fosfat.....	77
7.2.2 Kombinasi Hidroksiapatit (HA) dan Trikalsium Fosfat (TCP).....	77
7.2.3 Hidroksiapatit	78
7.2.4 Semen Kalsium Fosfat (<i>Calcium Phosphate Cements– CPC</i>)	78
7.2.5 Kalsium Sulfat (<i>Calcium Sulphate–CS</i>)	79
7.3 Polimer	79
7.4 Faktor-Faktor Pertumbuhan (<i>Growth Factors</i>)	80
7.4.1 Matriks Tulang Demineralisasi (<i>Demineralized Bone Matrix-DBM</i>).....	81
7.4.2 <i>Platelet-Rich Plasma</i> (PRP)	81
7.4.3 <i>Bone Morphogenetic Proteins</i> (BMPs).....	82
BAB 8 STRATEGI APLIKASI GRAF TULANG DAN MATERIAL PENGGANTI TULANG	85
8.1 Perbandingan Berbagai Tipe Graf Tulang.....	85
8.2 Faktor-Faktor yang Memengaruhi Penyembuhan Tulang.....	89
8.3 Pemilihan Graf Tulang Dikaitkan dengan Kondisi Klinis	90
Daftar Pustaka.....	103

Daftar Gambar

Gambar 1.1	Trauma dan penyakit pada tulang yang membutuhkan graf tulang. Keterangan: (A) Fraktur tibial plateau (trauma), (B) <i>aneurysmal bone cyst</i> (ABC) dengan komplikasi fraktur patologis (tumor), dan (C) Spondilolistesis VL4-5 (degeneratif)	2
Gambar 2.1	Tipe tulang. Keterangan: Tulang kortikal terdiri dari osteon yang tersusun secara padat. Tulang kanelos terdiri dari <i>meshwork</i> trabekula. Tulang <i>immature</i> , trabekula tulang <i>immature</i> terdiri dari osteoid yang tidak mengalami mineralisasi. Tulang patologi mempunyai karakter adanya osteoblas atipikal dan arsitektur yang tidak beraturan.....	8
Gambar 2.2	Asal sel-sel tulang dan kartilago.....	11
Gambar 2.3	<i>Bone remodelling</i> . Keterangan: Osteoklas melarutkan mineral dari matriks tulang. Osteoblas memproduksi tulang baru (osteoid) yang mengisi lubang hasil resorpsi. Beberapa osteoblas yang tertinggal di dalam matriks tulang disebut osteosit.....	12
Gambar 2.4	<i>Remodelling</i> tulang kortikal. Keterangan: (A) Gambar potongan transversal dan longitudinal ilustrasi tahapan waktu terbentuknya osteon. Osteoklas memotong kanal silindris menembus tulang. Diikuti oleh osteoblas yang meletakkan tulang baru pada permukaan kanal sampai matriks mengelilingi pembuluh darah dan membentuk osteon baru	

	(<i>closing cone new osteon</i>). (B) Fotomikrografi <i>cutting cone</i> , dan (C) fotomikrografi dengan magnifikasi besar, dan resorpsi osteoklas tampak lebih jelas	13
Gambar 2.5	Hirarki struktur tulang mulai dari <i>skeleton</i> skala mikro ke kolagen dan hidroksiapatitskala nano.....	17
Gambar 3.1	Ilustrasi penyembuhan primer setelah internal fiksasi <i>rigid</i> , tampak <i>cutting cone</i> menyeberangi garis fraktur, osteoklas melakukan resorpsi tulang diikuti dengan osteoblas membentuk dengan meletakan tulang baru	21
Gambar 3.2	Skema fase-fase penyembuhan fraktur.....	32
Gambar 3.3	Penyembuhan tulang sekunder pada tibia dan fibula.....	35
Gambar 4.1	Atrofik nonunion pada tibia dan fibula	41
Gambar 4.2	Hipertrofik nonunion pada tibia yang terjadi setelah terapi imobilisasi eksternal. Keterangan: (A) Foto kruris proyeksi lateral dan (B) foto kruris proyeksi AP	42
Gambar 4.3	Oligotrofik nonunion pada tibia dengan eksternal dan internal fiksasi. Keterangan: (A) Setelah dilakukan fiksasi eksternal dan (B) setelah dilakukan fiksasi internal.....	43
Gambar 4.4	<i>Critical sized defect</i> . Keterangan: (A dan B) fraktur terbuka suprakondilus femur dengan kehilangan tulang, serta (C dan D) GCT tibia proksimal pascaeksisi	44
Gambar 5.1	Sifat biologis graf tulang, osteogenesis oleh sel, osteoinduktif oleh sitokin (<i>growth factors</i>), dan osteoinduktif oleh <i>scaffold</i>	47
Gambar 5.2	(A) <i>Strut</i> fibula autograf dan (B) fibula proksimal atograf ...	48
Gambar 5.3	(A, B, dan C) Pengambilan graf tulang dari krista iliaka dan (D) tulang autograf kanelos.	49
Gambar 5.4	Tulang autograf fibula beserta pembuluh darah (<i>vascularized fibular autograft</i>).....	50
Gambar 5.5	(A dan B) pengambilan tulang autograf dari krista iliaka, serta (C) tulang alograf trikortikal.....	52
Gambar 5.6	Tulang autograf kanelos dari tibia proksimal.....	53
Gambar 5.7	<i>Reamer-irrigator-aspirator</i> (RIA) menghasilkan tulang autograf yang kayasel punca mesenkim.....	55

Gambar 5.8	Tulang autograf hasil <i>reaming</i> konvensional, walaupun jumlah yang didapat tidak sebanyak RIA tetapi memiliki potensi yang sama	56
Gambar 5.9	(A) Ruang yang terbentuk setelah PMMA diambil, (B) tulang autograf yang akan digunakan, dan (C) aplikasi tulang autograf, serta (D) skema <i>induced membrane</i> menggunakan PMMA.....	57
Gambar 6.1	Hubungan antara donor, bank jaringan, dan resipien	60
Gambar 6.2	Alur pemrosesan alograf tulang.....	62
Gambar 6.3	(A) Mesin <i>lyophilizer</i> (<i>freeze-drier</i>) yang digunakan untuk mengeringkan graf tulang dengan proses sublimasi, (B) <i>freeze-dried</i> tulang autograf kancellus, dan (C) hasil olahan graf tulang berupa <i>human bone cancellous</i>	65
Gambar 6.4	(A) Tulang kaput femur yang belum diproses, (B) tulang kaput femur yang telah diproses, dan (C) kaput femur di kemas dengan 3 lapis plastik dengan <i>vacuum seal</i>	67
Gambar 6.5	Tulang alograf yang telah dilakukan demineralisasi (DBM).....	68
Gambar 6.6	Tulang alograf struktural besar (<i>massive bone allograft</i>) yang akan digunakan untuk rekonstruksi struktural tulang. Keterangan: (A) tulang kalvaria, (B) tulang proksimal humerus (osteokondral), dan (C) tulang tibia (interkalari)	70
Gambar 7.1	Analisis pembentukan jaringan ikat dan konsentrasi IgG dari berbagai macam graf tulang memperlihatkan bahwa demineralisasi matriks <i>bovine</i> senograf menunjukkan reaksi penolakan yang minimal	73
Gambar 7.2	Hasil perbandingan komposisi mineral hidroksiapatit manusia dengan <i>bovine</i> . Keterangan: Analisis menggunakan XRD (<i>X-ray Diffractometer</i>) dengan merk <i>Bruker AXS Diffractometer D8</i> , tampak grafik antara tulang manusia (hitam) dan BHA (merah dan biru) berhimpitan.....	74
Gambar 7.3	Hasil pemeriksaan mikroskop elektron dengan pembesaran 35 kali. Keterangan: Struktur mikroskopis BHA pada gambar menunjukkan pori-pori dan interkoneksi pori dengan ukuran 200–500 μm	74

Gambar 7.4	<i>Freeze-dried</i> tulang <i>bovine</i> , produksi bank jaringan RSUD Dr. Soetomo, Surabaya.....	75
Gambar 7.5	Berbagai bentuk demineralisasi tulang <i>bovine</i> , produksi bank jaringan RSUD Dr. Soetomo, Surabaya.	75
Gambar 7.6	Berbagai bentuk hidroksiapatit produksi bank jaringan RSUD Dr. Soetomo, Surabaya.	75
Gambar 8.1	Fraktur pada tulang kanselos yang diberi <i>Biohydrox</i> (hasil penelitian penulis). Keterangan: (A dan B) fraktur tibial plateau, (C) <i>biohydrox (bovine hydroxyapatite)</i> , serta (D dan E) fraktur distal humerus.....	92
Gambar 8.2	Fraktur kominitif tibia dan fibula. Keterangan: pada fraktur ini dibutuhkan graf tulang yang memiliki sifat osteoinduktif dan konduktif, akan lebih baik bila juga memiliki sifat osteogenesis. Foto tibia sebelum dilakukan fiksasi internal dari proyeksi AP (A) dan lateral (B). Foto tibia setelah dilakukan fiksasi internal dari proyeksi AP (C) dan lateral (D).....	93
Gambar 8.3	(A) <i>Pseudoarthrosis</i> tibia, (B) <i>vascularized fibular graft (VGF)</i> , dan (C) 6 bulan pasca-VGF.....	94
Gambar 8.4	(A dan B) Fraktur kominitif kruris dengan kerusakan jaringan yang hebat, serta (C dan D) pembedahan tahap pertama <i>induced membrane</i> dengan menggunakan <i>interlocking nail</i> dan <i>spacers</i>	95
Gambar 8.5	(A dan B) menunjukkan radiografi pada 6 minggu tahap pertama teknik <i>induce membrane</i> . Pada tahap kedua, <i>spacer</i> PMMA diambil dan diisi dengan tulang autograf, serta (C dan D) radiografi 1 tahun setelah operasi yang menunjukkan penyembuhan <i>critical sized defect</i> dengan implan yang stabil.....	96
Gambar 8.7	(A) Penyakit tumor pada vertebra servikal, (B) tulang autograf trikortikal, dan (C) pascagraf tulang dan stabilisasi	99
Gambar 8.8	(a) <i>Aneurysmal bone cyst (ABC)</i> , (b) pascakuretase dan graf tulang senograf <i>bovine</i> , dan (c) konsolidasi tulang 1 tahun pascagraf tulang senograf <i>bovine</i>	100

Gambar 8.9 (A) *Fibrous dysplasia tibia distal*, (B) pascakuretase dan graf tulang senograf *bovine*, (C) tumor rekuren, dan (D) tulang alograf *inlay*, serta (E) pascarekonstruksi dengan tulang alograf *inlay*..... 101

Gambar 8.10 (A) *Fibrous dysplasia tibia*, (B) tumor yang telah direseksi, dan (C) interkalaritulang alograf, serta (D) 6 bulan pascaoperasi..... 101

Gambar 8.11 (A) GCT rekuren, (B) osteokondral alograf, dan (C) satu tahun pascarekonstruksi 102

Daftar Tabel

Tabel 2.1	Tipe tulang menurut strukturnya	8
Tabel 2.2	Tipe sel tulang, reseptor, dan efeknya	12
Tabel 2.3	Komponen matriks tulang.....	16
Tabel 3.1	Ekspresi gen selama penyembuhan fraktur	27
Tabel 3.2	Resume fase penyembuhan tulang, skala waktu, dan urutan proses yang terjadi	33
Tabel 4.1	Faktor-faktor yang memengaruhi penyembuhan fraktur	38
Tabel 5.1	Sifat biologi dan kekuatan struktural berbagai jenis tulang autograf	50
Tabel 6.1	Sifat biologi, kekuatan mekanis, serta <i>remodelling</i> berbagai jenis tulang alograf	70
Tabel 7.1	Sifat biologi, kekuatan mekanis, serta <i>remodelling</i> berbagai material pengganti tulang.....	83
Tabel 8.1	Graf tulang berasal dari autograf, alograf, senograf, sintetik dan <i>growth factors</i> serta berbagai tipenya	86
Tabel 8.2	Potensi sifat biologis, kekuatan mekanis, inkorporasi, dan <i>remodelling</i> dari berbagai jenis graf	88
Tabel 8.3	Berbagai pilihan graf tulang pada berbagai jenis <i>defek</i> tulang akibat trauma (fraktur).....	97
Tabel 8.4	Pilihan graf pada gangguan penyembuhan tulang pada atrofik nonunion dan oligotrofik nonunion	98

Daftar Singkatan

ABC	<i>aneurysmal bone cyst</i>	PMMA	<i>polymethyl methacrylate</i>
ATP	<i>adenosine triphosphate</i>	PMNs	polimorfonuklear
BATAN	Badan Tenaga Nuklir Nasional	PRP	<i>platelet-rich plasma</i>
BHA	<i>bovine hydroxyapatite</i>	PTH	<i>parathyroid hormone</i>
BMP	<i>bone morphogenetic protein</i>	RIA	<i>reamer-irrigator-aspirator</i>
BRU	<i>bone remodelling unit</i>	SBC	<i>simple bone cyst</i>
cAMP	<i>cyclic adenosine monophosphate</i>	SDF-1	<i>stromal cell-drive factor-1</i>
DBM	<i>demineralized bone matrix</i>	SEM	<i>scanning electron microscope</i>
FGF-I	<i>fibroblast growth factor-I</i>	SIAS	spina iliaka superior anterior
FGF-II	<i>fibroblast growth factor-II</i>	SISP	spina iliaka superior posterior
GCT	<i>giant cells tumor</i>	SPARC	<i>secreted protein, acidic, rich in cysteine</i>
HIF-1 α	<i>hypoxia inducible factor-1α</i>	TCP	trikalsium fosfat
IGF	<i>insulin like growth factor</i>	TGF- β	<i>transforming growth factor-β</i>
IL	<i>interleukin</i>	TNF- α	<i>tumor necrosis factor-α</i>
MBA	<i>massive bone allograft</i>	TRAP	<i>the tartrate-resistant isoenzyme of acid phosphatase</i>
MSCs	<i>mesenchymal stem cells</i>	VEGF	<i>vascular endothelial growth factor</i>
PDGF	<i>platelet-derived growth factor</i>	VGF	<i>vascularized fibular graft</i>
PGA	poliglukolik	XRD	<i>x-ray diffractometer</i>
PLA	asam polilatik		
PLGA	polilaktik-koglikolik		

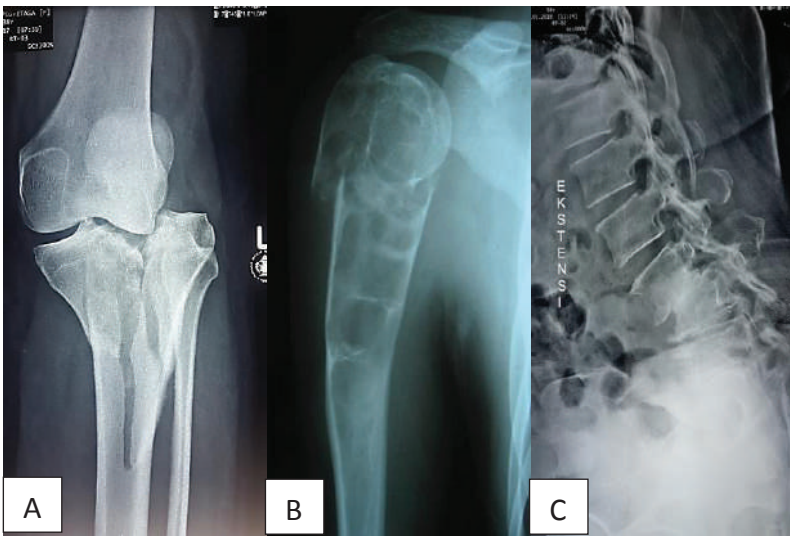
Pendahuluan

Sejarah graf tulang telah dimulai sejak zaman kuno, yaitu pada saat bahan-bahan yang digunakan dapat berupa kayu, metal, gading dan material lainnya. Graf tulang sebagai komponen penting ilmu kedokteran modern dimulai lebih kurang 350 tahun yang lalu. Prosedur graf tulang pertama dilakukan oleh dokter dari Belanda pada tahun 1668 yang bernama Jacob van Meekeren. Dokter tersebut melakukan graf tulang pada seorang tentara dengan cedera pada tulang kalvaria, dengan tulang yang diambil dari anjing. Prosedur berjalan sukses dan tulang dapat sembuh, tetapi sayangnya pasien dikucilkan karena memiliki bagian tubuh dari hewan. Seratus lima puluh tahun kemudian, dr. Walter dari Jerman melakukan operasi menggunakan tulang autograf (1821), setelah itu dr. MacEwen (1880) melakukan rekonstruksi defek humerus dengan menggunakan tulang alograf dari tibia. Perang dunia I, II, dan perang Korea dengan korban perang yang banyak telah mendorong berdirinya bank jaringan di US, Inggris, dan Cekoslowakia untuk memenuhi kebutuhan korban perang akan tulang alograf. Perkembangan teknologi di bidang graf tulang selanjutnya adalah ditemukannya *demineralized bone matrix* (DBM) dan *bone morphogenetic protein* (BMP) pada tahun 1960 oleh Marshall Urist, kemudian pada tahun 1996 keramik sintetik pertama kali di produksi. Saat ini, berbagai jenis graf tulang dan material pengganti tulang sangat banyak di pasar.^(1, 2)

Trauma pada anggota gerak akibat kecelakaan lalu lintas dan trauma multipel merupakan problem kesehatan yang besar di negara-negara yang sedang berkembang termasuk di Indonesia, menyebabkan terapi yang lama dan menimbulkan efek ekonomi yang besar. Trauma ini juga menimbulkan dampak yang besar di negara-negara yang telah berkembang, sehingga komplikasi

sekunder sering menimbulkan kecacatan yang besar. Fraktur tulang panjang menimbulkan problem yang sulit dan membutuhkan waktu yang lama untuk penyembuhannya, membutuhkan waktu beberapa bulan sampai penyembuhan komplit. Terapi yang lama tidak hanya dihubungkan dengan kehilangan hari kerja yang berdampak kepada pasien dan masyarakat, juga membawa risiko nonunion dan kecacatan permanen karena *mal-union*, kekakuan sendi, atrofi muskulus atau *reflex sympathetic dystrophy*.

Transplantasi tulang (*bone grafting*) merupakan metode pembedahan yang paling banyak digunakan untuk rekonstruksi dan memfasilitasi regenerasi tulang dalam bidang orthopaedi, kedokteran gigi dan bedah maksilofasial. Tulang merupakan jaringan tubuh kedua terbanyak yang ditransplantasikan pada tubuh manusia setelah transfusi darah, lebih kurang 3,5 juta prosedur graf tulang dilakukan setiap tahun di seluruh dunia. Berbagai penyakit dapat menimbulkan kerusakan pada tulang sehingga dibutuhkan graf tulang dalam penanganannya. Penyakit tersebut antara lain: trauma yang menimbulkan baik patah tulang terbuka maupun patah tulang tertutup, infeksi yang menimbulkan destruksi tulang, baik tumor tulang jinak maupun tumor tulang ganas, penyakit kongenital,



Gambar 1.1

Trauma dan penyakit pada tulang yang membutuhkan graf tulang. Keterangan: (A) Fraktur tibial plateau (trauma), (B) *aneurysmal bone cyst* (ABC) dengan komplikasi fraktur patologis (tumor), dan (C) Spondilolistesis VL4–5 (degeneratif).

(Sumber: dokumentasi pribadi)

dan penyakit degeneratif seperti osteoporosis, serta *osteoarthritis*. Graf tulang juga dibutuhkan bila terjadi gangguan penyembuhan tulang seperti *delayed union*, nonunion, begitu juga komplikasi setelah operasi penggantian seperti *bone loosening*.^(3, 4)

Transplantasi tulang berbeda dalam banyak hal dengan transplantasi organ. Transplantasi tulang merupakan salah satu jenis dari transplantasi jaringan seperti tendon, ligamentum, kornea, katub jantung, perikardium, kartilago, dan banyak lagi jenis jaringan lainnya. Transplantasi jaringan dilakukan dengan tujuan untuk melakukan rekonstruksi kerusakan pada jaringan untuk mengembalikan kualitas hidup pasien, sedangkan transplantasi organ dilakukan terutama untuk menyelamatkan hidup pasien. Jenis jaringan yang dapat ditransplantasikan dari seorang donor sangat banyak, sehingga seorang donor akan dapat membantu sebanyak 50 pasien sedangkan pada transplantasi organ satu orang donor dapat membantu 8 pasien. Prosedur transplantasi jaringan relatif tidak kompleks bila dibandingkan transplantasi organ sehingga dari sisi pembiayaan juga tidak terlalu mahal dibandingkan transplantasi organ, tetapi karena transplantasi jaringan yang dilakukan jauh lebih banyak daripada transplantasi organ total biaya yang digunakan untuk prosedur ini menjadi sangat besar.

Graf tulang dapat berukuran kecil maupun berukuran besar. Graf tulang berukuran kecil digunakan untuk mengisi (*filler*) defek tulang yang kecil untuk memfasilitasi dan mempercepat penyembuhan tulang, sedangkan defek tulang yang besar digunakan untuk rekonstruksi struktural kerusakan tulang yang besar. Di antara semua graf tulang yang tersedia, autograf masih merupakan standar baku karena memiliki semua sifat biologis yang dibutuhkan dalam regenerasi tulang, yaitu kombinasi antara sifat osteogenesis, osteokonduktif, dan osteokonduktif. Tetapi keterbatasan jumlah dan bentuk disertai dengan komplikasi akibat operasi kedua untuk mengambil graf seperti nyeri, perdarahan, dan infeksi menjadi kelemahan penggunaan graf tulang autologus. Tulang alograf yang berasal dari donor merupakan pilihan kedua para dokter orthopaedi dan di Amerika utara. Sepertiga graf tulang yang digunakan adalah graf tulang alograf karena ketersediaannya dalam berbagai bentuk dan jumlahnya cukup banyak. Sifat biologis utama yang dimiliki oleh tulang alograf adalah osteokonduktif, sementara sifat osteoinduktif minimal dan hanya dapat dipertahankan bila diproses menjadi *demineralized bone matrix* (DBM). Penyembuhan dengan menggunakan tulang alograf lebih lama dibanding dengan menggunakan autograf dan bila proses pengolahan tidak baik memiliki risiko menularkan penyakit. Faktor lain yang

sangat penting adalah ketersediaan graf tulang alami baik autograf maupun alograf tidak dapat memenuhi kebutuhan klinis, terutama dengan potensi meningkatnya kasus degeneratif dan obesitas di seluruh dunia.^(3, 5, 6)

Untuk mengatasi keterbatasan graf alami, sangat banyak alternatif dan opsi yang mendorong pengembangan material pengganti tulang sintetis pada beberapa dekade terakhir. Material pengganti tulang memiliki pasar yang menjanjikan dalam industri orthopaedi dan dilaporkan nilai pada pasar global lebih dari dua juta USD. Prosedur graf tulang secara perlahan bergeser dari penggunaan graf alami menjadi penggunaan bahan tulang sintetis dan juga faktor-faktor pertumbuhan (*growth factors*).⁽⁷⁾ Di antara semua graf tulang sintetis dan faktor-faktor pertumbuhan, material yang berbasis kalsium fosfat (CaP) (hidroksiapatit [HAp], semen CaP, dan keramik), serta *recombinant human bone morphological proteins* (rhBMPs [rhBMP-2 dan rhBMP-7]) adalah yang paling banyak digunakan. Material pengganti tulang umumnya hanya memiliki sifat osteokonduktif, sementara itu rhBMPs memiliki sifat osteoinduktif dan mempunyai kemampuan untuk meningkatkan penyembuhan tulang. Tetapi, aplikasi klinis BMPs masih terbatas (*off-label*), yang menjadi pertimbangan adalah dosis suprafisiologis, efek samping, dan biaya yang mahal. Aplikasi terapi sel punca dan ion-ion alami bioorganik, begitu juga rekayasa jaringan muskuloskeletal masih dalam penelitian ekstensif.^(8, 9)

Tulang, Fungsi, dan Struktur

2.1 FUNGSI TULANG

Tulang merupakan salah satu jaringan tubuh yang memiliki peranan penting dalam kehidupan manusia. Fungsi utama tulang adalah:⁽¹⁰⁻¹²⁾

- a. Tulang merupakan kerangka tubuh manusia sehingga manusia dapat berdiri tegak, dan merupakan tempat melekatnya ligamentum, tendon, serta musculus;
- b. Tulang memberikan perlindungan terhadap organ-organ dalam, seperti tulang kranial melindungi otak, vertebra melindungi medula spinalis, kosta melindungi jantung dan paru-paru, dan tulang pelvis melindungi uterus, ovarium, dan intestinum;
- c. Membantu pergerakan, bila musculus yang melekat pada tulang berkontraksi, maka akan menggerakkan sendi-sendi sehingga manusia dapat melakukan aktivitas sehari-hari;
- d. Tulang merupakan tempat penyimpanan utama kalsium tubuh. Pertukaran kalsium berlangsung secara dinamis dengan lingkungan ekstraseluler. Konsentrasi cairan tubuh manusia dikontrol secara ketat dan pelepasan kalsium tulang sangat penting dalam mengontrol konsentrasi kalsium
- e. *Bone marrow* yang terdapat di dalam tulang kanelos merupakan merupakan tempat produksi sel-sel darah seperti eritrosit, lekosit, dan platelet serta merupakan sumber sel punca baik sel punca hematopoietik dan sel punca mesenkim

2.2 STRUKTUR

Apabila dilihat dari strukturnya, maka tulang di bagi menjadi beberapa tipe, yaitu: tulang *immature* (*woven*) dan tulang *mature* (*lamellar*).⁽¹⁰⁻¹²⁾

2.2.1 Tulang *Immature* (*Woven*)

Pada tulang *immature*, serabut-serabut kolagen tersusun secara acak dan tidak membentuk *lamella*, sehingga tulang lebih lemah dan lebih fleksibel bila dibandingkan dengan tulang *lamellar*. Susunan yang iregular memiliki karakteristik isotropik, yaitu mempunyai sifat dan kekuatan yang sama pada semua arah, tergantung dari arah beban yang diberikan. Tulang *immature* menunjukkan laju deposisi tulang dan *turnover* yang cepat, dengan jumlah sel per unit volume lebih besar daripada tulang *lamellar*. Tulang *immature* didapatkan pada *skeleton* embrio dan neonatus, area metafisis tulang yang sedang tumbuh sampai umur 4 tahun dan pada kalus fraktur anak-anak. Pada dewasa, tidak ditemukan tulang *immature*, tetapi dapat ditemukan pada fase awal pembentukan *hard callus* pada penyembuhan fraktur. Tulang *immature* juga dapat timbul pada tulang patologi seperti pada tumor ganas tulang osteosarkoma, penyakit paget, dan *osteogenesis imperfecta*.

2.2.2 Tulang *Mature* (*Lamellar*)

Bentukan tulang ini merupakan komponen dari tulang kortikal dan kanelos dengan serabut kolagen yang tersusun sesuai dengan orientasi gaya beban yang diterima tulang, sehingga tulang lamellar memiliki karakteristik anisotropik. Osteoblas meletakkan matriks kolagen pada bungkus lapisan tipis mikroskopik yang disebut *lamella*. Di dalam setiap *lamella* serabut-serabut kolagen berjalan paralel satu dengan lainnya. Serabut-serabut yang berdekatan dengan *lamella* berjalan membentuk sudut oblik satu dengan lainnya (*herring-bone structure*), dengan garis semen yang membatasi *lamella*. Komposisi tulang *lamellar* didominasi oleh matriks dengan sedikit populasi sel osteosit (osteoblas yang terperangkap) yang terbungkus di dalam lakuna tulang dan *resting bone-lining cells* (*potential osteoblastic*) yang melapisi permukaan tulang

2.2.2.1 Tulang Kortikal (*Compact*)

Merupakan 80% pembentuk sistem tulang skeleton dewasa yang meliputi tulang panjang dan tulang kuboid. *Lamella* disusun sebagai cincin konsentrik

membentuk sistem *lamellar* tubular yang disebut osteon atau sistem haversian, diameter kurang lebih 50 μm . Masing-masing osteon tersusun searah dengan gaya (biasanya paralel dengan aksis panjang tulang). Setiap osteon memiliki kanal neurovaskular sentral (*haversian canal*) dikelilingi oleh lima sampai tujuh lapisan konsentrik (*lamella*) matriks tulang. Osteosit yang terperangkap dalam *ring* osteon berkomunikasi melalui *gap junction* di dalam kanal yang disebut kanalikuli, yang menyebar secara radial dari kanal sentral seperti jari-jari pada roda. Garis semen (*cement lines*) memisahkan osteon. Baik kanalikuli dan serabut-serabut kolagen tidak melintasi garis ini, membentuk daerah yang relatif lemah yang mengawali terjadinya retakan tulang.

Sistem kanal kedua disebut sebagai kanal-kanal Volkmann's, menembus, dan berjalan tegak lurus dengan aksis tulang panjang, menghubungkan permukaan dalam dengan permukaan luar tulang. Kanal-kanal ini membawa pembuluh darah dari dan ke sistem haversian. Pada permukaan periosteal dan endosteal, *lamella* berjalan paralel dengan permukaan, membentuk *lamella* sirkumferensial dan endosteal.

Tulang kortikal lebih padat dan memiliki elastisitas modulus Young (sekitar 20 GPa) lebih tinggi dibandingkan dengan tulang kanelos (sekitar 1 GPa). Tulang kortikal juga lebih resisten terhadap gaya bengkok (*bending*) dan puntir (*torsion*).

2.2.2.2 Tulang Kanelos (*Trabecular*)

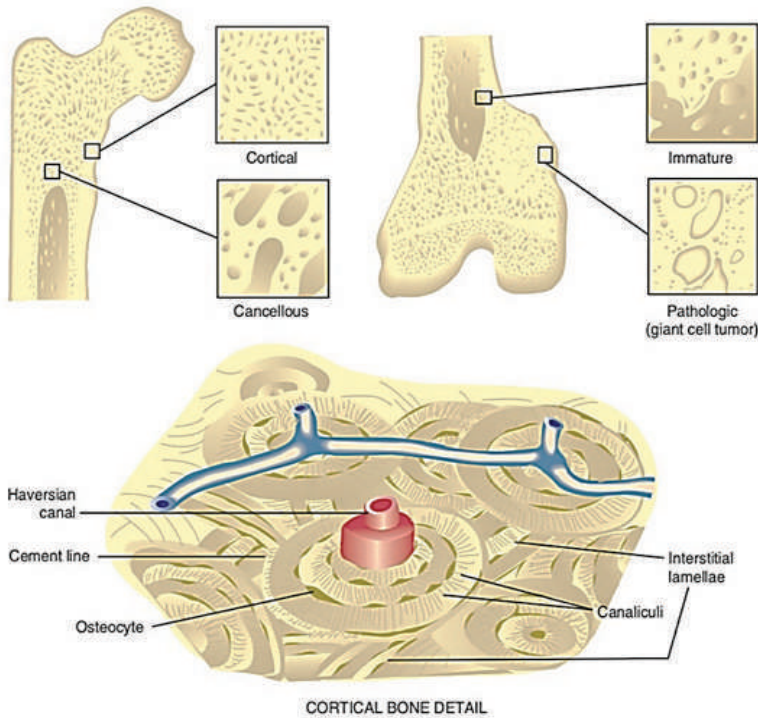
Jenis tulang ini terutama didapatkan pada daerah metafisis dan epifisis tulang panjang dan pada bagian sentral tulang panjang. Tulang ini memiliki pola interkoneksi trabekula tiga dimensi, yang tersusun sepanjang aksis gaya mekanis melingkupi elemen *bone marrow*. Setiap trabekula membentuk lembaran *lamella* paralel. Osteosit, lakuna, dan kanalikuli tulang kanelos sama dengan tulang kortikal, tetapi sistem haversian tidak dijumpai pada tulang kanelos. *Turnover* tulang kanelos delapan kali lebih cepat daripada tulang kortikal oleh karena permukaannya lebih besar. Tulang kanelos juga kurang padat, kurang elastis (lebih rapuh/*brittle*) dan kurang kuat dibandingkan dengan tulang kortikal.

2.2.2.3 Periosteum

Merupakan jaringan ikat yang mengelilingi dan melapisi tulang serta bertanggung jawab terhadap pertumbuhan diameter tulang. Oleh karena itu,

Tabel 2.1 Tipe tulang menurut strukturnya⁽¹¹⁾

Gambaran mikroskopik	Subtipe	Karakteristik	Contoh
Lamellar	Kortikal	<ul style="list-style-type: none"> Orientasi struktur sesuai dengan aksis gaya Kuat 	Diafisis femur
	Kanselos	Lebih elastis daripada tulang kortikal	Distal femoral epifisis
Woven	Immature	Orientasi struktur tidak sama dengan arah gaya	Skeleton embrio Kalus
	Patologi	<ul style="list-style-type: none"> Struktur acak Turnover meningkat Lemah Fleksibel 	Osteogenik sarkoma Fibrous dysplasia



Gambar 2.1.

Tipe tulang. Keterangan: Tulang kortikal terdiri dari osteon yang tersusun secara padat. Tulang kanselos terdiri dari *meshwork* trabekula. Tulang *immature*, trabekula tulang *immature* terdiri dari osteoid yang tidak mengalami mineralisasi. Tulang patologi mempunyai karakter adanya osteoblas atipikal dan arsitektur yang tidak beraturan.⁽¹¹⁾

lebih menonjol pada anak-anak. Periosteum terdiri dari dua lapis, yaitu lapisan dalam *cambium*, yang longgar, vaskular, dan osteogenik; serta lapisan luar fibrous, yang lebih kuat dan terstruktur, selnya sedikit, dan berlanjut dengan kapsul sendi. Dengan bertambahnya umur, periosteum menipis dan kemampuan osteogenik juga menurun.

2.2.3 Sel-sel dan Matriks Tulang

Tulang merupakan material komposit yang terdiri dari sel-sel (10%) di dalam matriks tulang (90%) yang memiliki komponen organik dan anorganik. (10–12)

2.2.3.1 Sel-sel

2.2.3.1.1 Osteoblas

Osteoblas merupakan sel-sel pembentuk tulang yang berasal dari sel punca mesenkim yang belum berdiferensiasi (*undifferentiated mesenchymal stem cells*) di dalam *bone marrow*, yang memproduksi osteoid (matriks tulang) berisi kolagen tipe 1, dideposisi pada permukaan yang belum termineralisasi (*the mineralization front*). Osteoblas yang tersusun di permukaan tulang, memiliki kemampuan besar untuk sintesis (banyak retikulum endoplasma, aparatus golgi, dan mitokondria) dan menunjukkan aktivitas alkali fosfatase yang tinggi. Diferensiasi sel dimediasi oleh sejumlah besar *bone morphogenic proteins* (BMPs), faktor-faktor pertumbuhan dan sitokin. Osteoblas memiliki tiga perjalanan perkembangan: mereka dapat menjadi *bone-lining cells* inaktif, matriks yang dihasilkan akan mengililingi mereka dan menjadi osteosit, atau menghilang dari tempat formasi tulang sebagai hasil dari apoptosis.

2.2.3.1.2 Osteosit

Osteoblas yang terperangkap di dalam matriks kalsifikasi tulang disebut sebagai osteosit. Mereka merupakan 90% dari populasi sel tulang dan memiliki interkoneksi dengan sel tulang melalui penonjolan sitoplasma yang panjang pada kanalikuli. Osteosit memiliki peran penting pada metabolisme kalsium dan fosfat, sebagai respons terhadap stimulus seperti *parathyroid hormone* (PTH) dan kalsitonin dan juga terhadap stimulus mekanis dan potensial elektrik (kemungkinan menjadi dasar *Wolff's law* dan efek elektromekanis pada penyembuhan tulang).

2.2.3.1.3 *Bone-lining cells*

Sel-sel pipih terletak pada permukaan tulang memiliki ekstensi sitoplasma yang menembus matriks tulang dan berkomunikasi dengan osteosit. Sel-sel ini merupakan osteoblas tidak aktif yang dapat diaktivasi menjadi osteoblas selama periode pembentukkan tulang baru. Sel-sel ini diduga berfungsi sebagai *gate keeper* bila di stimulasi oleh PTH, mereka dipengaruhi oleh *cyclic adenosine monophosphate (cAMP)* untuk memediasi perubahan morfologi yang akan mengekspos permukaan tulang dan memungkinkan osteoklas meresorpsi tulang.

2.2.3.1.4 Osteoklas

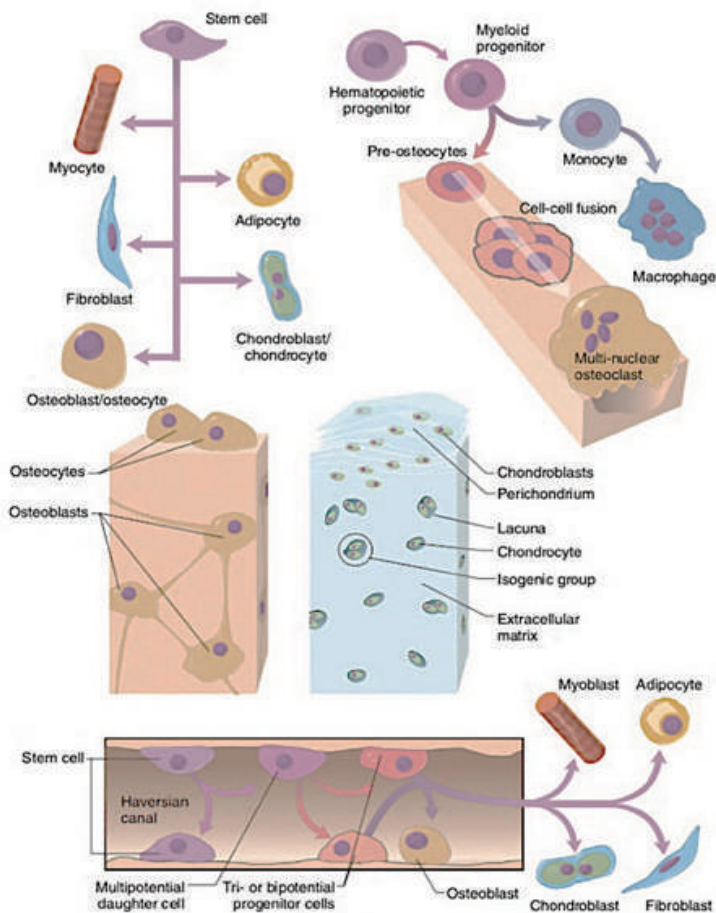
Sel ini merupakan sel-sel prekursor mononuklear osteoklas (preosteoklas) yang berasal dari makrofag hematopoietik dan *monocyte stem-cell line*. Sel-sel ini dapat diperoleh pada *marrow* dan sirkulasi darah. Bila distimulasi sel ini berproliferasi dan bergabung membentuk *large multinucleated osteoclast*, biasanya memiliki 3–20 nukleus dan sejumlah besar mitokondria, lisosom, dan memproduksi asam fosfatase. Osteoklas meresorpsi tulang di dalam lubang atau cekungan yang disebut sebagai *Howship's lacunae* pada permukaan endosteal dan periosteal tulang.

Pada tulang kortikal yang padat, mereka menuju *osteonal cutting cones* yang merupakan terowongan di dalam tulang, membentuk rongga resorpsi. Setelah aktivitas resorpsi komplis, mereka membelah menjadi sel-sel mononuklear yang dapat diaktifkan menjadi osteoklas baru. Bila diletakkan pada permukaan tulang, area kontak mereka disebut *ruffled (brush) border* yang meningkatkan area permukaan dengan membentuk lipatan-lipatan, kemudian melekat ke permukaan tulang dengan integrin, menutupi seluruh area.

Pada area di bawah lapisan ini, PH menjadi rendah (melalui *carbonic anhydrase system*, *adenosine triphosphate (ATP)-dependent proton pumps* dan sistem pertukaran Na^+/H^+), yang akan melarutkan kristal inorganik apatit. *Acidic proteolytic lysosomal enzymes*, seperti *the tartrate-resistant isoenzyme of acid phosphatase (TRAP)* dan *cysteine proteinases*, seperti *cathepsins*, kemudian melakukan hidrolisis komponen matriks organik. Kontrol fungsi osteoklas berhubungan erat dengan osteoblas. Kekurangan aktivitas osteoklas dapat menimbulkan osteopetrosis, sedangkan hiperaktif didapatkan pada penyakit Paget.

2.2.3.1.5 Bone remodelling unit (BRU)

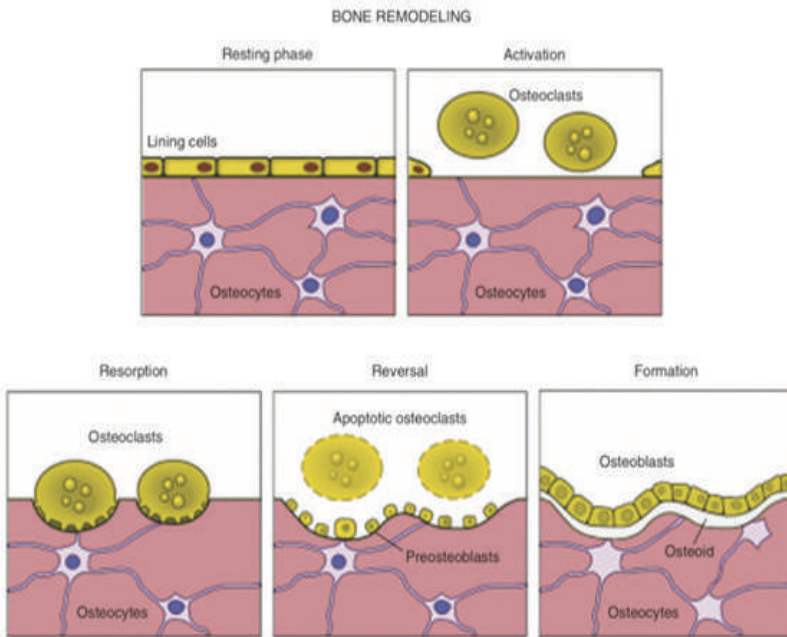
Bone remodelling unit merupakan area tulang yang mengalami *remodelling* oleh pasangan osteoblas, osteoklas, dan jaringan stroma pendukung. Pada tulang normal, terjadi keseimbangan antara formasi dengan resorpsi yang disebut *turnover* tulang. Prekursor osteoklas diaktivasi untuk membentuk osteoklas, yang akan meresorpsi tulang. Kejadian akan diimbangi dengan aktivasi prekursor osteoblas membentuk osteoblas, yang akan meletakkan *osteoid* (protein kolagen dan nonkolagen). Osteoid selanjutnya akan mengalami mineralisasi membentuk tulang.



Gambar 2.2
Asal sel-sel tulang dan kartilago⁽¹¹⁾

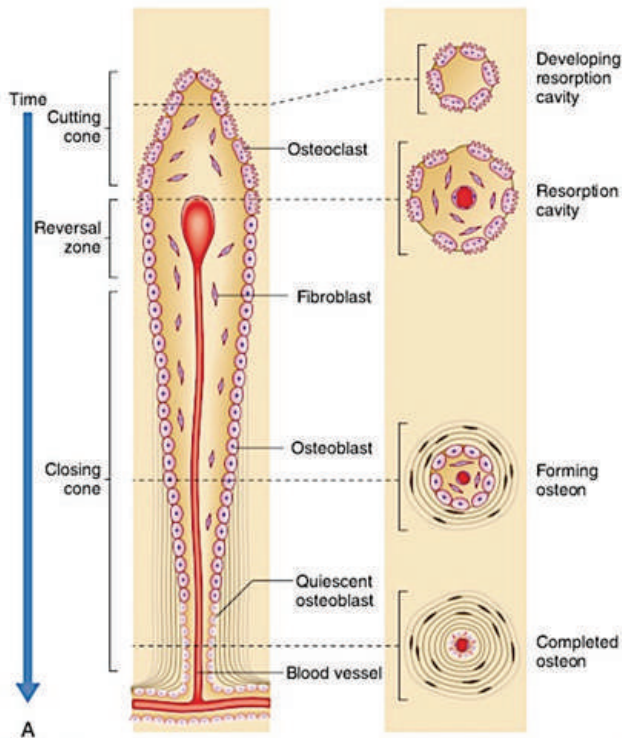
Tabel 2.2 Tipe sel tulang, reseptor, dan efeknya(11)

Tipe sel	Reseptor	Efek
Osteoblas	PTH	<ul style="list-style-type: none"> Melepas pesan sekunder (mekanisme belum diketahui) untuk stimulasi aktivitas osteoklas Aktivasi adenil siklase
	1,25(OH) ₂ Vit D ₃	Stimulasi matriks dan sistesis alkali fosfatase dan produksi protein spesifik tulang (osteoklasin).
	Glukokortikoid	Menghambat sintesis DNA, produksi kolagen, dan sintesis protein osteoblas.
	Prostaglandin	Aktivasi adenil siklase dan stimulasi resorpsi tulang
	Estrogen	Sifat anabolik (produksi tulang) dan antikatabolik (mencegah resorpsi tulang) Meningkatkan kadar mRNA untuk alkali fosfatase Menghambat aktivasi adenil siklase
Osteoklas	Kalsitonin	Menghambat fungsi osteoklas (menghambat resorpsi tulang)



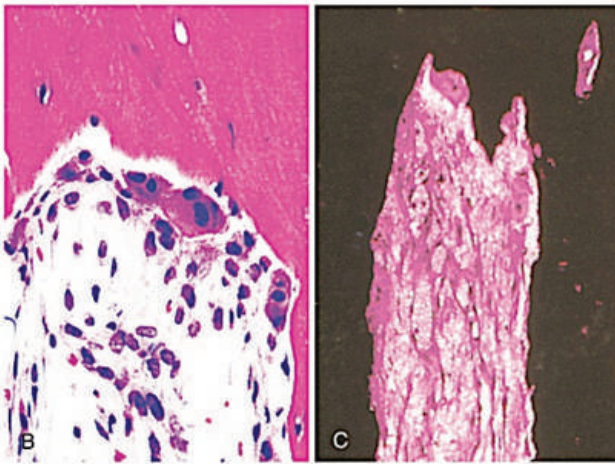
Gambar 2.3

Bone remodelling. Keterangan: Osteoklas melarutkan mineral dari matriks tulang. Osteoblas memproduksi tulang baru (osteoid) yang mengisi lubang hasil resorpsi. Beberapa osteoblas yang tertinggal di dalam matriks tulang disebut osteosit.⁽¹¹⁾



Gambar 2.4

Remodelling tulang kortikal. Keterangan: (A) Gambar potongan transversal dan longitudinal ilustrasi tahapan waktu terbentuknya osteon. Osteoklas memotong kanal silindris menembus tulang. Diikuti oleh osteoblas yang meletakkan tulang baru pada permukaan kanal sampai matriks mengelilingi pembuluh darah dan membentuk osteon baru (*closing cone new osteon*). (B) Fotomikrografi *cutting cone*, dan (C) fotomikrografi dengan magnifikasi besar, dan resorpsi osteoklas tampak lebih jelas.⁽¹¹⁾



2.2.3.2 Matriks

Matriks anorganik (60%) mempunyai kemampuan menahan gaya kompresi, sedangkan matriks organik (40%) mampu menahan kekuatan tarik.⁽¹⁰⁻¹²⁾

2.2.3.2.1 Matriks anorganik

Terdiri dari kristal kalsium fosfat, analog dengan kalsium hidroksiapatit [$\text{Ca}_{10}(\text{PO}_4)_6(\text{OH})_2$], dan bertanggung jawab atas kekuatan tekan tulang. Pembentukan kristal kalsium fosfat padat (dikenal sebagai mineralisasi) terjadi sebagai hasil fase transformasi larutan kalsium dan fosfat dalam area lubang dan zona pori spesifik dari fibril kolagen dalam matriks organik tulang, dengan endapan mineral progresif yang akhirnya menempati semua ruang yang tersedia di dalam fibril. Osteokalsium fosfatase (*brushite*) juga ditemukan di tulang.

Selain itu, matriks anorganik berfungsi sebagai reservoir untuk sekitar 99% kalsium tubuh, 85% fosfor tubuh, dan 40–60% dari total sodium dan potasium tubuh. Tulang juga mengandung banyak *mineral impurities*, seperti *strontium*, timbal, dan fluorida.

2.2.3.2.2 Matriks organik

Kolagen (tipe I), merupakan 90% dari matriks organik, terdiri dari heliks rangkap tiga (*triple helix*) dari dua rantai alfa₁ dan satu rantai alfa₂ (dengan urutan GlyXY berulang, glisin berada pada posisi pertama serta X dan Y merupakan prolin dan hidroksiprolin) disusun dalam seperempat-susunan struktural yang menghasilkan fibril tunggal. Setelah sintesis pada osteoblas dan fibroblas, rantai alfa dimodifikasi dengan hidroksilasi residu lisin dan prolin; hidroksiprolin merupakan indikator yang bagus untuk *turnover* tulang. Rantai alfa yang dimodifikasi diekspor dari sel; ekstensi pro-kolagen yang dihilangkan dari rantai (prokolagen) adalah indikator yang baik untuk pembentukan tulang, bersama dengan kolagen telopeptida, misalnya terminal karboksi (CTX). Akhirnya, terjadi ikatan silang (*cross-linkages*) antara tiga heliks yang berdekatan; *cross-linked* kolagen turunan peptida, misalnya piridinolin dan deoksipiridinolin, merupakan indikator kerusakan tulang yang baik. Kolagen bertanggung jawab atas kekuatan tarik tulang. Sejumlah kecil jenis kolagen tipe V dan tipe XI juga ditemukan di tulang.

Sebagai catatan tambahan terhadap penanda penyerapan tulang yang disebutkan di atas, pembentukan tulang dapat dinilai dengan *pro-colagen tipe I propeptida*, misalnya CTX *extension peptide* (P1CP) dan amino-terminal *extension peptide* (P1NP) bersama dengan alkali fosfatase spesifik tulang dan osteokalsin (lihat Tabel 2.3).

Mineralisasi pada tulang *immature* (misalnya selama fase awal osifikasi kartilago dan tulang fetus) terjadi sebagai akibat aktivitas alkali fosfatase pada vesikula mineralisasi, berasal dari osteoblas atau kondroblas, yang merusak pirofosfat (penghambat mineralisasi) dan menginisiasi mineralisasi. Pada tulang *mature*, mekanisme yang lebih penting adalah pengendapan dan propagasi kristal apatit di zona lubang yang terdapat di antara ujung fibril dan zona pori-pori yang berada di antara sisi fibril kolagen.

Konstituen organik tulang lainnya termasuk:

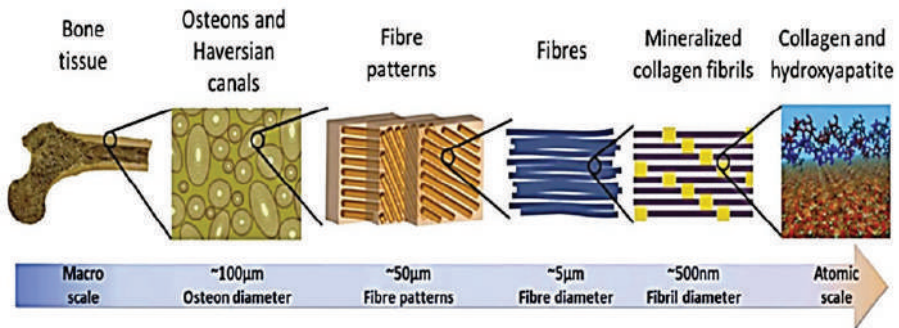
1. Proteoglikan spesifik tulang: terlibat dalam mineralisasi, penyusun serat kolagen, dan mengikat faktor pertumbuhan (*growth factor*).
2. Protein matriks nonkolagen:
 - a. Osteokalsin: diproduksi oleh osteoblas dan terlibat dalam pengendalian osteoklas;
 - b. Osteonektin: disekresikan oleh osteoblas dan trombosit untuk regulasi mineralisasi;
 - c. Osteopontin (bone sialoprotein I): sel tulang nonspesifik pengikat protein osteoklas ke matriks mineralisasi;
 - d. Bone sialoprotein II: spesifik tulang; dan
 - e. Lainnya: misalnya trombospondin (penting dalam perlekatan sel) dan protein serum (dalam konsentrasi yang sama seperti serum tetapi dengan peningkatan albumin).
3. Faktor pertumbuhan dan sitokin:
 - a. BMP 1–17: anggota faktor pertumbuhan transformasi beta (TGF- β) dari molekul multifungsi;
 - b. Faktor pertumbuhan seperti insulin (IGF) I dan II; dan
 - c. Interleukin 1 (IL-1) dan 6 (IL-6).

Tabel 2.3 Komponen matriks tulang

Tipe Matriks	Fungsi	Komposisi	Tipe	Catatan
Matriks organik				
Kolagen	Memberikan kekuatan tarik	Sebagian besar kolagen tipe 1		<ul style="list-style-type: none"> 90% dari matriks organik struktur: <i>triple helix</i>, disusun oleh satu rantai α_2 dan dua α_1 membentuk fibril
Proteoglikan	Berfungsi sebagian untuk kekuatan kompresi	Protein kompleks glikosaminoglikan		Menghambat mineralisasi
Matriks protein (nonkolagen)		Promosi mineralisasi dan formasi tulang	Osteokalsin (<i>bone γ-carboxyglutamic acid-containing protein</i>) Osteonektin (SPARC)	Menarik osteoklas: regulasi langsung densitas tulang, matriks nonkolagen protein paling banyak (10–20%) Disekresi oleh platelet dan osteoblas memiliki peran dalam regulasi kalsium atau organisasi mineralisasi pada matriks
Faktor pertumbuhan dan sitokin	Membantu diferensiasi sel tulang, aktivasi, pertumbuhan dan turnover		Osteopontin TGF- β IGF IL-1 IL-6 BMPs	Protein pengikat sel, sejenis dengan integrin Terdapat dalam jumlah kecil pada matriks tulang
Matriks anorganik				
Kalsium hidroksiapatit [Ca ₁₀ (PO ₄) ₆ (OH) ₂]	Memberi kekuatan kompresi			Matriks anorganik paling banyak. Mineralisasi primer pada celah kolagen (lubang dan pori), mineralisasi sekunder pada tepi
Osteokalsium fosfat (<i>brushite</i>)				Membentuk matriks organik lainnya

Keterangan:

BMP: *bone morphogenetic proteins*; IGF: *insulin like growth factor*; IL: *interleukin*; SPARC: *secreted protein, acidic, rich in cysteine*; TGF- β : *transforming growth factor- β* .⁽¹¹⁾



Gambar 2.5

Hirarki struktur tulang mulai dari *skeleton* skala mikro ke kolagen dan hidroksiapatit skala nano.⁽³⁾

Penyembuhan Tulang

Penyembuhan fraktur merupakan peristiwa yang kompleks, yaitu serangkaian proses fisiologis yang unik terjadi dengan tujuan penyembuhan tulang sehingga dapat menerima gaya mekanis. Tidak seperti penyembuhan jaringan lunak yang akan sembuh dengan jaringan sikatrik, hasil akhir penyembuhan tulang normal adalah regenerasi anatomi tulang dan pengembalian fungsi seperti semula dengan sempurna. Kebanyakan fraktur sembuh melalui proses penyembuhan tulang sekunder. Proses ini berlangsung dalam 5 tahap, yaitu pembentukan hematoma, inflamasi, pembentukan kalus lunak, kemudian kalus keras, dan akhirnya *remodelling*. Berbagai bahan dan proses patologis dapat berpengaruh pada satu atau lebih tahapan penyembuhan fraktur. Penyembuhan fraktur primer terjadi bila fraktur difiksasi internal secara kaku (*rigid*). Proses ini terdiri dari *cutting cones* (terowongan yang dibuat oleh osteoklas kemudian diikuti oleh osteoblas untuk membentuk tulang baru) yang berjalan menyeberangi tempat fraktur secara langsung, proses ini mempunyai kesamaan dengan *remodelling* tulang normal. Penyembuhan celah (*gap healing*) dan penyembuhan kontak (*contact healing*) merupakan proses penyembuhan tulang primer. Kedua proses ini baik penyembuhan sekunder maupun primer membawa serangkaian respons seluler yang dikontrol oleh jalur sinyal interseluler baik melalui parakrin maupun autokrin dan menunjukkan orkestrasi serangkaian kejadian biologi. Orkestrasi ini dilakukan melalui ekspresi berbagai macam gen, yang *turned on and off* pada waktu tertentu dan spesifik selama masa penyembuhan fraktur. Ekspresi gen yang penting meliputi TGF- β , FGF, PDGF, IGF, BMP, osteonektin, osteokalsin, osteopontin, fibronectin, BMPR, Smads, IL-1, IL-6, GMCS, dan berbagai

isotop kolagen. Ekspresi gen-gen yang diregulasi dengan baik memungkinkan interaksi seluler memperbaiki morfologi tulang.⁽¹³⁾

3.1 PENYEMBUHAN TULANG PRIMER (*DIRECT CORTICAL, OSTEONAL* ATAU *HAVERSIAN*)

Tipe penyembuhan ini hanya dapat terjadi bila telah dilakukan reposisi anatomi dan kompresi interfragmen fraktur sehingga terjadi stabilitas absolut (*rigid*) dan tidak terjadi pergerakan pada permukaan fraktur bila mendapat beban fungsional. Proses ini sangat rentan terhadap gerakan (*strain*) pada tempat fraktur.

Berbeda dengan penyembuhan sekunder, stabilisasi absolut akan menekan pertumbuhan kalus baik pada tulang kancellus maupun kortikal. Karena sebagian besar fraktur yang terjadi di berbagai belahan dunia, baik yang tidak diterapi maupun diterapi, dengan hasil masih didapatkan gerakan di antara fragmen fraktur (menggunakan *sling* atau *gip*, fiksasi intramedula atau eksternal) penyembuhan primer jarang didapatkan. Walaupun ada yang berpendapat tipe penyembuhan primer menjadi tujuan utama penyembuhan fraktur, tetapi penyembuhan tipe ini tidak lebih baik daripada penyembuhan sekunder. Penyembuhan tulang primer dapat dibagi menjadi penyembuhan celah (*gap healing*) dan penyembuhan kontak (*contact healing*), keduanya dapat menghasilkan kesembuhan tanpa pembentukan kalus eksternal dan jaringan fibrous atau pembentukan kartilago pada celah fraktur.⁽¹³⁻¹⁵⁾

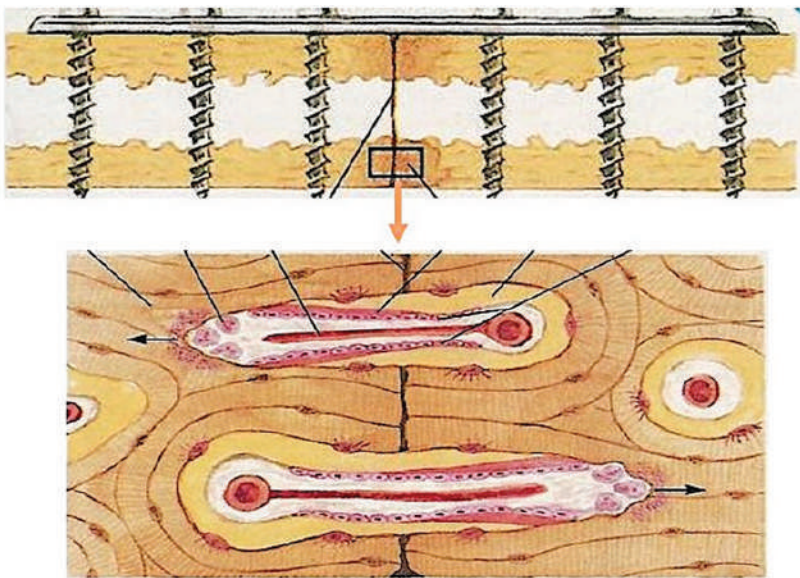
3.1.1 Penyembuhan Celah (*Gap Healing*)

Penyembuhan celah terjadi bila setelah fraktur difiksasi tercapai kondisi stabil dan reposisi anatomis, celah yang terjadi setelah fiksasi fraktur harus kurang dari 800 μm sampai 1 mm. Penyembuhan celah terjadi melalui dua tahap, diawali dengan pengisian tulang dan diikuti dengan *remodelling* tulang. Tahap pertama penyembuhan celah, seluruh lebar celah diisi dengan pembentukan tulang langsung. Pada tahap awal, *scaffold* tulang *immature (woven)* mengisi celah, kemudian diikuti pembentukan serabut-serabut paralel dan atau tulang *lamellar* sebagai penyokong dan secara mekanis masih lemah. Orientasi pembentukan tulang baru yang terbentuk pada tahap awal adalah transversal terhadap orientasi tulang *lamellar* normal. Tidak didapatkan jaringan ikat atau fibrokartilago di dalam celah yang mendahului produksi tulang. Tahap kedua penyembuhan celah,

terjadi dalam beberapa minggu kemudian (3–8 minggu), ujung-ujung fraktur yang nekrosis direkonstruksi dengan *longitudinal haversian remodelling* dan tulang baru yang terbentuk pada tempat fraktur diganti dengan osteon dengan orientasi tulang normal. Hasil akhir dari penyembuhan celah adalah struktur tulang kembali seperti sebelum fraktur terjadi.^(13, 14, 16)

3.1.2 Penyembuhan Kontak (*Contact Healing*)

Kontras dengan penyembuhan celah, penyembuhan kontak terjadi pada saat fragmen fraktur direposisi hampir sempurna dengan celah antara fragmen fraktur kurang dari 0,01 mm dan *strain* interfragmen kurang dari 2%. Pada keadaan ini, terbentuk *cutting cone* pada kedua ujung osteon yang dekat dengan tempat fraktur. Osteoklas pada satu sisi fraktur akan merespons dengan membentuk terowongan dengan cara meresorpsi tulang, membentuk *cutting cone* yang menyeberangi tempat fraktur. Rongga resorpsi memungkinkan penetrasi kapiler dan akhirnya membentuk sistem haversian baru. Pembuluh darah akan disertai oleh sel-sel endotel dan sel-sel osteoprogenitor untuk menjadi osteoblas. Akan terjadi



Gambar 3.1

Ilustrasi penyembuhan primer setelah internal fiksasi *rigid*, tampak *cutting cone* menyeberangi garis fraktur, osteoklas melakukan resorpsi tulang diikuti dengan osteoblas membentuk dengan meletakkan tulang baru.⁽¹³⁾

aposisi tulang langsung dan osteon menyebrangi tempat fraktur, paralel dengan aksis panjang tulang tanpa didahului oleh pembentukan tulang transversal di antara kedua ujung fraktur. Hasil penyembuhan kontak normal akan membentuk arsitektur tulang normal.^(13, 14, 16)

3.2 PENYEMBUHAN TULANG SEKUNDER (*INDIRECT*)

Penyembuhan tulang sekunder (*indirect*) merupakan bentuk penyembuhan yang paling sering terjadi, terdiri dari proses penyembuhan tulang endokondral dan *intramembranous*. Proses penyembuhan ini tidak memerlukan reposisi anatomis atau fiksasi internal yang *rigid*. Bahkan sebaliknya proses penyembuhan sekunder ini akan dipercepat bila terdapat gerakan mikro dan pembebanan. Tetapi gerakan yang berlebihan atau beban dapat menimbulkan pelambatan penyembuhan (*delayed union*) atau bahkan tidak terjadi penyembuhan (*nonunion*). Penyembuhan tulang sekunder khususnya terjadi pada terapi nonoperasi dan pada beberapa terapi operasi dengan fiksasi yang masih terdapat gerakan mikro pada tempat fraktur seperti *intramedullary nailing*, fiksasi eksternal atau fiksasi internal pada fraktur kominutif kompleks. Penyembuhan fraktur dibagi dalam tiga fase atau lima fase tergantung cara memandangnya, masing-masing fase menunjukkan gambaran seluler dan komponen ekstraseluler matriks yang berbeda. Proses penyembuhan secara mudah dibagi dalam; pertama, fase inflamasi; kedua, fase reparatif yang meliputi osifikasi intramembranous, kondrogenesis dan osifikasi endokondral, ada juga yang membagi fase ini menjadi fase kalus lunak (*soft callus*) dan fase kalus keras (*hard callus*); dan ketiga, fase *remodelling*. Masing-masing fase saling tumpang tindih satu dengan yang lain dengan efek penyembuhan berjalan dengan berkelanjutan. Ringkasan proses ini ditampilkan pada Gambar 3.2 dan Tabel 3.2.^(10, 13, 15, 16)

3.2.1 Fase Inflamasi

Trauma akibat fraktur menimbulkan kerusakan tidak hanya pada sel-sel, pembuluh darah dan matriks tulang juga dapat melibatkan jaringan lunak di sekitarnya meliputi muskulus dan pembuluh darah. Segera setelah trauma, respons inflamasi terjadi dengan puncaknya pada hari pertama dan akan menghilang satu minggu setelah fraktur. Reaksi inflamasi ini akan membantu imobilisasi fraktur dengan dua cara, yaitu nyeri yang membuat individu melindungi tempat trauma dan edema yang secara hidrostatis mempertahankan agar gerakan pada

tempat fraktur minimal. Pada tempat fraktur, kerusakan endotel vaskular akan mengaktifkan *cascade* komplemen, agregasi platelet dan melepaskan α -granule. Konduktor dari *cascade* pembekuan adalah platelet, yang bertugas homeostasis dan melepaskan sinyal mediator melalui elaborasi *chemoattractant growth factors*. Lekosit polimorfonuklear (PMNs), limfosit, monosit darah, dan makrofag jaringan akan datang ke tempat luka dan diaktivasi untuk melepas sitokin yang merangsang angiogenesis. *Milieu* awal fraktur memiliki karakter lingkungan hipoksik dan asam, yang optimal untuk aktivitas PMNs dan makrofag jaringan. Cairan darah yang mengalami ekstrasvasi akan menggumpal. Hematom akan berakumulasi di dalam kanal intramedula di antara ujung-ujung fraktur dan di bawah periosteum yang terangkat dan muskulus. Formasi ini berfungsi sebagai *plug* untuk membatasi perdarahan lebih lanjut dan juga membuat jaringan fibrin yang terhubung satu dengan lainnya (*network*) yang menjadi jalur migrasi seluler. Bukti lebih lanjut menunjukkan bahwa hematoma juga berfungsi sebagai sumber dari molekul sinyal yang menginisiasi kejadian seluler yang penting untuk penyembuhan fraktur. Seluruh proses ini menciptakan granuloma reparatif yang disebut sebagai kalus eksternal.^(13, 15, 16)

Respons proinflamasi awal meliputi sekresi *tumor necrosis factor- α* (TNF- α), *interleukin-1* (IL-1), IL-6, IL-11, dan IL-8. Faktor-faktor ini merekrut sel-sel inflamasi dan mempromosikan angiogenesis. Konsentrasi TNF- α mencapai puncaknya dalam 24 jam dan kembali normal dalam 72 jam setelah trauma. Pada periode tersebut, TNF- α diekspresikan makrofag dan sel-sel inflamasi lainnya, dan berfungsi merangsang sinyal inflamasi sekunder dan bertindak sebagai kemotaktik untuk merekrut sel-sel yang diperlukan. TNF- α juga merangsang diferensiasi osteogenik MSCs. Efek ini dimediasi dengan cara mengaktifkan dua reseptor TNFR1 dan TNFR2 yang diekspresikan oleh osteoblas dan osteoklas. TNFR1 selalu diekspresikan dalam tulang, sedangkan TNFR2 hanya diekspresikan setelah terjadi trauma, menunjukkan peranan yang lebih spesifik dalam regenerasi tulang. Di antara berbagai interleukin, IL-1 dan IL-2 dipercaya lebih berperan dalam penyembuhan fraktur. Ekspresi IL-1 tumpang tindih dengan TNF- α dengan pola bifasik. Interleukin diproduksi oleh osteoklas pada fase akut inflamasi dan merangsang produksi IL-6 dalam osteoblas, mempromosikan produksi kalus kartilago primer dan juga mempromosikan angiogenesis pada tempat trauma dengan cara mengaktifkan dua reseptor, yaitu IL-1 atau IL-1RII. Sebaliknya, IL-6 hanya diproduksi pada fase akut dan merangsang angiogenesis,

produksi *vascular endothelial growth factor* (VEGF), dan diferensiasi osteoblas serta osteoklas.^(13, 15, 16)

Perekrutan Sel Punca Mesenkim (*Mesenchymal Stem Cells-MSCS*)

Dalam rangka regenerasi tulang, sel punca mesenkim (MSCs) spesifik harus direkrut, kemudian distimulasi untuk proliferasi dan diferensiasi menjadi sel osteogenik. Dari mana tepatnya sel ini berasal belum sepenuhnya diketahui. Walaupun sebagian besar data menunjukkan bahwa MSCs berasal dari jaringan lunak di sekitar dan *bone marrow*, data terkini menunjukkan perekrutan MSCs sistemik ke tempat trauma mungkin berperan besar pada respons penyembuhan. Peristiwa molekuler apa yang memediasi perekrutan masih diperdebatkan. BMP-2 memiliki peranan penting pada perekrutan ini, selain itu BMP-7 juga mempunyai peran yang sama.^(2,16) Data terakhir menunjukkan bahwa *stromal cell-drive factor-1* (SDF-1) dan pasangannya berupa *reseptor G-protein CXCR-4* membentuk aksis (SDF-1/CXCR-4) yang merupakan kunci regulasi perekrutan dan *homing* MSCs spesifik ke tempat trauma. Laporan tersebut menunjukkan bahwa ekspresi SDF-1 akan meningkat pada tempat fraktur dan terutama pada periosteum di tepi fraktur. Mereka juga menunjukkan bahwa SDF-1 memiliki peran spesifik dalam merekrut MSCs yang mengekspresikan CXCR-4 selama penyembuhan fraktur endokondral. Peran penting aksis ini telah diverifikasi dengan terapi anti-SDF-1 antagonis atau manipulasi genetik SDF-1 dan CXCR-4 akan menghambat penyembuhan fraktur. Juga telah diperlihatkan bahwa transplantasi MSCs hanya akan mencapai tempat fraktur bila mereka mengekspresikan CXCR-4, sebaliknya MSCs negatif CXCR-4 tidak memiliki kemampuan ini. Lebih lanjut lagi, data terakhir juga menunjukkan peran penting *hypoxia inducible factor-1 α* (HIF-1 α) pada penyembuhan tulang dan faktor ini akan menginduksi VEGF pada proses revaskularisasi, menunjukkan gradien hipoksi yang akan meregulasi perjalanan sel progenitor MSCs oleh HIF-1.⁽¹⁶⁾

3.2.2 Fase Reparatif

Fase reparatif timbul dalam beberapa hari pertama sebelum fase inflamasi berakhir dan bertahan selama beberapa minggu. Hasil dari fase ini akan terbentuk jaringan kalus reparatif baik di dalam maupun di sekitar fraktur, yang akhirnya akan diganti oleh tulang. Peran kalus adalah meningkatkan stabilitas mekanis dengan cara menyokong dari luar. Osteosit yang berada pada ujung fraktur akan

mengalami gangguan nutrisi dan mati, yang dapat dilihat oleh adanya lakuna yang kosong sampai jarak tertentu dari ujung fraktur. Kerusakan periosteum dan *bone marrow* begitu juga jaringan lunak di sekitarnya merupakan sumber jaringan nekrosis pada tempat fraktur. Sementara terjadi resorpsi jaringan nekrosis, sel punca mesenkim pluripoten mulai berdiferensiasi menjadi sel lain seperti fibroblas, kondroblas, dan osteoblas. Sel-sel ini dapat berasal dari tempat trauma maupun berasal dari tempat lain dan bermigrasi ke tempat fraktur bersama-sama pembuluh darah. Pada fase ini, kalus terdiri dari jaringan ikat fibrous, pembuluh darah, kartilago, tulang *woven*, dan osteoid. Sejalan dengan proses reparasi, pH secara bertahap menjadi netral dan sedikit basa, yang merupakan kondisi optimal untuk aktivitas alkali fosfatase, dan perannya dalam mineralisasi kalus. Telah diketahui bahwa pembentukan tulang yang paling awal berasal dari sel yang terdapat pada lapisan kambium periosteum. Komposisi jaringan reparasi dan laju reparasi dapat berbeda tergantung pada daerah tulang yang mengalami fraktur, luasnya kerusakan jaringan lunak, dan stabilitas daerah fraktur. Pada fase ini, terjadi osifikasi intramembran, kondrogenesis, dan osifikasi endokondral.⁽¹³⁻¹⁶⁾

Osifikasi *intramembranous* dimulai dalam beberapa hari pertama fraktur, tetapi aktivitas proliferaatif dan berhenti 2 minggu setelah fraktur. Bukti histologi pertama kali menunjukkan aktivitas osteoblas di tulang *woven* pada korteks terjadi beberapa millimeter dari tempat fraktur. Formasi tulang pada area ini terjadi oleh diferensiasi langsung osteoblas dari sel prekursor, tanpa pembentukan kartilago sebelumnya. Area dengan formasi tulang tipe ini menimbulkan kalus eksternal yang sering disebut sebagai kalus keras (*hard callus*).^(13, 14, 16)

Selagi osifikasi *intramembranous* berlangsung, kondrogenesis terjadi pada tepi kalus, pada daerah dengan tekanan oksigen rendah. Sel-sel mesenkim dan sel yang belum berdiferensiasi dari periosteum serta jaringan lunak di sekitarnya juga terlihat di dalam jaringan granulasi di atas tempat fraktur. Sel-sel ini akan membesar, mulai terlihat sebagai kartilago, dan mulai menyintesis matriks basofilik avaskular seperti yang terlihat pada area proliferaatif lempeng pertumbuhan (*growth plate*). Area ini yang merupakan jaringan fibrous dan kartilago baru yang disebut sebagai kalus lunak (*soft callus*), dimana banyak kartilago diatas tempat fraktur dan kalsifikasi dimulai dengan proses endokondral.^(13, 14, 16)

Pada pertengahan minggu kedua penyembuhan fraktur, terdapat banyak kartilago di atas tempat fraktur dan kalsifikasi dimulai dengan proses osifikasi endokondral. Proses ini sangat mirip dengan yang terlihat pada lempeng pertumbuhan (*growth plate*). Pertama kali kondrosit hipertropik akan

menyekresi *neutral proteoglycanases* yang akan mengurai glikosaminoglikan, sebab glikosaminoglikan dengan jumlah banyak akan menghambat mineralisasi. Selanjutnya sel tersebut dan osteoblas akan melepas *membrane-derived vesicles* yang berisi kompleks kalsium fosfat ke matriks. Mereka juga membawa enzim protease netral dan alkali fosfatase yang akan mengurai matriks kaya proteoglikan dan hidrolisasi ester fosfat kaya energi guna presipitasi ion fosfat dengan kalsium. Setelah proses mineralisasi dimulai, kalsifikasi kalus menjadi lebih kaku (*rigid*) dan fraktur akan mengalami imobilisasi internal. Kapiler dari tulang yang berdekatan akan menginvasi kartilago kalsifikasi sehingga tekanan oksigen meningkat. Hal ini kemudian diikuti dengan invasi osteoblas yang akan membentuk spongiosa primer yang terdiri dari kartilago dan tulang *woven*. Akhirnya, kalus hanya tersusun dari tulang *woven*, yang menghubungkan dua ujung fraktur dan proses *remodelling* dimulai.^(13, 14, 16)

3.2.3 Fase *Remodelling*

Fase *remodelling* merupakan fase terakhir penyembuhan fraktur dan diawali dengan penggantian tulang *woven* dengan tulang *lamellar* dan resorpsi kalus yang berlebihan. Walaupun fase ini menggambarkan aktivitas normal *remodelling* tulang, fase ini dapat berlangsung selama beberapa tahun pada tempat fraktur. *Remodelling* penyembuhan fraktur setelah semua tulang *woven* diganti terdiri dari resorpsi osteoklastik pada trabekula yang tidak beraturan dan pembentukan tulang baru searah gaya beban. Hasil dari fase *remodelling* adalah modifikasi bertahap daerah fraktur di bawah pengaruh beban mekanis sampai stabilitas optimal tercapai, akhirnya korteks tulang akan memiliki arsitektur yang sama dengan sebelum terjadinya fraktur.^(13–16)

3.2.4 Ekspresi gen Selama Penyembuhan Fraktur

Berdasarkan uraian sebelumnya, proses penyembuhan dapat dibagi menjadi tiga fase berbeda, yaitu inflamasi, reparatif, dan *remodelling*. Selama fase-fase tersebut, terjadi interaksi di antara berbagai jenis sel melalui berbagai faktor pertumbuhan, sitokin, reseptor, dan molekul sinyal intermediasi. Dengan pengetahuan terbaru pada biologi molekuler, identifikasi dan karakterisasi berbagai interaksi di atas dapat dijelaskan. Hubungan dan ekspresi temporal berbagai faktor pertumbuhan dan protein matriks ekstraseluler pada berbagai fase penyembuhan fraktur diringkas pada Tabel 3.1.

Tabel 3.1 Ekspresi gen selama penyembuhan fraktur⁽¹³⁾

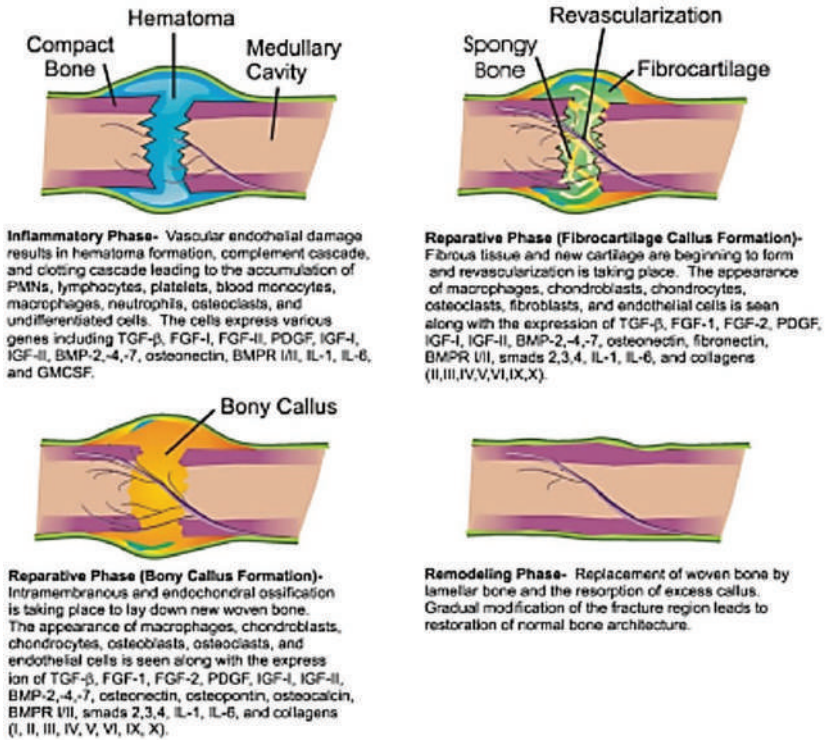
Ekspresi gen	Fungsi	Ekspresi temporal dan spasial
<p><i>Transforming growth factor-β</i> (TGF-β)</p>	<ul style="list-style-type: none"> • Kemoatraktan paling <i>potent</i> bagi makrofag • Menstimulasi angiogenesis • Merangsang diferensiasi sel mesenkim periosteum menjadi osteoblas dan kondroblas • Meregulasi kalsifikasi matriks kartilago dan aktivitas osteoblas • Meningkatkan produksi kolagen tipe I, II, III, IV, VI dan X, fibronektin, osteopontin, osteonektin, trombospondin, proteoglikan, dan alkalifosfatase 	<ul style="list-style-type: none"> • Diproduksi oleh sel platelet, sel inflamasi (makrofag dan monosit), osteoblas, osteoklas, sel mesenkim, sel endotelial, dan kondrosit • Diekspresikan secara lemah oleh sel mesenkim dan sel endotelial yang berkembang pada fase inflamasi. Diekspresikan secara kuat oleh osteoblas pada proses osifikasi intramembran dan kondrosit pada proses kondrogenesis dan osifikasi endokondral
<p><i>Fibroblast growth factor-1</i> (FGF-1)</p>	<p>Merangsang pembentukan pembuluh darah, memiliki sifat autokrin, fungsi intraseluler dan menstimulasi kolagenase tipe 4</p>	<p>Diekspresikan pada makrofag dan sel periosteal pada fase inflamasi, pada osteoblas saat osifikasi intramembran, ekspresi maksimum terjadi pada kondrosit <i>immature</i> saat kondrogenesis, dan diekspresikan pada osteoblas pada osifikasi endokondral.</p>
<p><i>Fibroblast growth factor-11</i> (FGF-11)</p>	<ul style="list-style-type: none"> • Merangsang pembentukan pembuluh darah, memiliki sifat autokrin, fungsi intraseluler, dan menstimulasi kolagenase tipe 4 • Sebagai kemoatraktan dan mitogen untuk kondrosit dan meregulasi diferensiasi dari lempeng pertumbuhan 	<p>Ekspresi secara konstan pada proses reparasi oleh makrofag pada fase inflamasi, osteoblas saat osifikasi intramembran, dan kondrosit saat kondrogenesis, serta kondrosit hipertrofik dan osteoblas pada osifikasi endokondral</p>
<p><i>Platelet-derived growth factor</i> (PDGF)</p>	<ul style="list-style-type: none"> • Memiliki reseptor tirosin kinase, menstimulasi proliferasi sel mesenkim, membantu pembentukan kartilago dan tulang intramembran, dan menginisiasi formasi kalus • Mitogen yang <i>potent</i> untuk sel jaringan ikat, menstimulasi DNA sel tulang dan sintesis protein, mempromosikan resorpsi melalui sintesis prostaglandin 	<p>Ekspresi konstan pada platelet, monosit, makrofag yang teraktivasi, dan sel endotelial pada kalus fraktur setelah diekspresikan pada fase inflamasi</p>

Eksresi gen	Fungsi	Ekspresi temporal dan spasial
<ul style="list-style-type: none"> • Memungkinkan sel untuk merespon mediator biologis, meningkatkan kolagen tipe I (<i>in vitro</i>), memodulasi aliran darah • Meningkatkan ekspresi c myc dan c-fos protoonkogen 	<ul style="list-style-type: none"> • Meningkatkan sintesis kolagen dan menurunkan degradasi kolagen • Menstimulasi ekspansi klonal kondrosit pada zona proliferatif • Menstimulasi replikasi sel preosteoblastik • Meningkatkan pembentukan osteoklas dari prekursor osteoklas menci 	<ul style="list-style-type: none"> • Pada osteoblas selama proses osifikasi intramembran dan pada kondrosit prehipertrofik mRNA mencapai puncak pada hari kedelapan pascafraktur • IGF-I pada ekstrak kalus meningkat pada minggu ketiga belas setelah fraktur
<p><i>Insulin-like growth factor-II</i> (IGF-II)</p>	<ul style="list-style-type: none"> • Meningkatkan sintesis kolagen dan menurunkan degradasi kolagen • Meningkatkan proliferasi sel prekursor osteoblas pada proses resorpsi • Meningkatkan sintesis matriks kartilago • Memodulasi fungsi osteoklas pada proses <i>remodelling</i> 	<ul style="list-style-type: none"> • IGF-II mRNA ada pada kondensasi prekatilago dari fetur menci, perikondrium dan kondrosit • IGF-II mRNA dideteksi pada osteoklas yang berdampingan dengan osteoblas yang mengekspresikan GF-II
<p><i>Bone morphogenetic proteins</i> (BMP-2, BMP-4, BMP-7)</p>	<ul style="list-style-type: none"> • BMP-2 meningkatkan ekspresi IGF-I dan IGF-II dari osteoblas menci • BMP-2 meningkatkan TGF-β dan IL-6 pada sel HOBIT • BMP-4 menstimulasi TGF-β pada monosit • BMP-4 terikat pada kolagen tipwe IV, tipe I dan heparin. Berhubungan dengan peran pada vasculogenesis dan angiogenesis pada penyembuhan tulang • BMP-7 meningkatkan ekspresi <i>Osf2/Cbfa1</i>, suatu faktor transkripsi yang berhubungan dengan diferensiasi osteoblas • BMP-7 atau <i>osteogenic protein-1</i> (OP-1) meningkatkan ekspresi reseptor IGF tipe 2 	<ul style="list-style-type: none"> • Memproduksi sel mesenkim primitif dan sel osteoprogenitor, fibroblas, dan kondrosit • Ada pada tulang trabekular yang baru terbentuk dan pada sel osteoklas multinuklear • Banyak pada sel mesenkim yang belum terdiferensiasi pada fase inflamasi • Banyak pada osteoblas pada osifikasi intramembran • Selama kondrogenesis dan osifikasi endokondral, BMP-2 dan -4 terdapat pada kondrosit dan banyak osteoblas di sekitar daerah osifikasi endokondral. BMP-7 terdapat pada kondrosit yang tumbuh dan sedikit pada kondrosit dewasa

Eksresi gen	Fungsi	Ekspresi temporal dan spasial
Osteonektin (<i>Osteonectin</i>)	<ul style="list-style-type: none"> • Komponen organik nonkolagen yang paling banyak pada tulang dan berfungsi untuk mengikat kalsium • Meregulasi morfogenesis jaringan 	<ul style="list-style-type: none"> • mRNA didapatkan pada seluruh proses penyembuhan • Puncak ekspresi pada kalus muda didapatkan pada hari kesembilan dan bertahan pada kalus <i>mature</i> mulai hari kesembilan hingga hari kelima belas • Pada hari keempat hingga ketujuh, sinyal osteonektin tertinggi didapatkan pada sel osteoblas saat osifikasi intramembran • Pada hari kesepuluh, sinyal osteonektin mulai menurun dan hanya didapatkan secara lemah pada osifikasi intramembran dan kondosit yang bertumbuh • Bersifat spesifik terhadap osteoblas • Tidak terdeteksi dalam kalus muda tetapi pada kalus <i>mature</i>. Inisiasi osteokalsin terjadi antara hari kesembilan dan kesebelas dengan puncak pada hari kelima belas
Osteokalsin (<i>Osteocalcin</i>)	Berperan dalam regulasi kristal hidroksiapatit	
Osteopontin	<ul style="list-style-type: none"> • Berinteraksi dengan CD-44, suatu glikoprotein permukaan yang berikatan dengan asam hialuronat, kolagen tipe I dan fibronektin • Memediasi interaksi sel-sel dalam proses reparasi dan <i>remodelling</i> tulang • Membantu melekatkan osteoklas pada reseptor vitronektin 	<p>Terdeteksi pada osteosit dan sel osteoprogenitor pada kalus subperiosteal. Pada hari ketujuh setelah fraktur, ditemukan pada perbatasan kalus muda dan kalus <i>mature</i></p>
Fibronektin (<i>Fibronectin</i>)	<ul style="list-style-type: none"> • Membantu migrasi dan adesi sel • Berperan penting pada pembentukan jaringan matriks kartilago 	<ul style="list-style-type: none"> • Dihasilkan oleh fibroblas, osteoblas, dan kondrosit dan dideteksi pada hematoma (tiga hari pertama fraktur). • mRNA fibronektin kadar rendah didapatkan pada tulang yang intak dan diekspresikan pada kalus muda dalam tiga hari setelah fraktur hingga mencapai puncak pada hari keempat belas

Ekspresi gen	Fungsi	Ekspresi temporal dan spasial
<i>Bone morphogenetic protein receptors</i> (BMPR-I, -II)	Reseptor ini berhubungan dengan diferensiasi sel mesenkim menjadi kondroblas dan osteoblas	Banyak ditemukan pada sel mesenkim yang tidak terdiferensiasi selama fase inflamasi, pada osteoblas selama osifikasi intramembran. Sedikit didapatkan pada kondrosit <i>mature</i> atau <i>hipermature</i> . Banyak didapatkan pada osteoblas di area yang mengalami osifikasi endokondral.
smads (2, 3, 4)	<ul style="list-style-type: none"> • Komponen untuk <i>cascade</i> sinyal intraseluler yang dimulai dengan BMP • Smad 2 dan 3 membantu mediasi sinyal TGF-β • smad 4 membentuk kompleks heterodimer dan bertranslokasi ke nukleus untuk memodulasi respons gen dari BMP 	<p>Pada fase inflamasi, mRNA smad 2, 3, 4 tidak diekspresikan. Pada osifikasi endokondral dan kondrogenesis mRNA mengalami peningkatan sintesis. Protein smad 2 terdapat pada kondroblas dan kondrosit</p>
Interleukin-1 (IL-1)	<ul style="list-style-type: none"> • Merangsang sekresi IL-6, GMCSF, dan MCSF • Menstimulasi aktivitas protease untuk mendegradasi jaringan kalus • Meningkatkan sintesis kolagen fibroblastik, dan stimulasi angiogenesis 	Diproduksi oleh makrofag dan diekspresikan pada tingkat konstitutif yang rendah di seluruh penyembuhan fraktur, tetapi dapat diinduksi ke aktivitas tinggi pada fase inflamasi awal
Interleukin-6 (IL-6)	<ul style="list-style-type: none"> • Sangat sensitif terhadap stimulasi IL-1 • Stimulator resorpsi tulang 	<ul style="list-style-type: none"> • Diproduksi oleh osteoblas selama penyembuhan fraktur • Menunjukkan aktivitas yang tinggi pada awal proses penyembuhan
<i>Granulocyte macrophage colony-stimulating factor</i> (GMCSF)	<ul style="list-style-type: none"> • Menstimulasi pembentukan osteoklas, meningkatkan proliferasi limfosit T, dan menstimulasi sekresi sitokin • Berhubungan dengan peningkatan migrasi fibroblas dan sintesis kolagen • Berhubungan dengan proliferasi dan diferensiasi granulosit dan monosit • Mensupresi ekspresi reseptor sitokin 	<ul style="list-style-type: none"> • Diproduksi oleh limfosit-T selama proses penyembuhan tulang dan diekspresikan setelah fraktur • Diproduksi oleh osteoblas

Eksresi gen	Fungsi	Eksresi temporal dan spasial
<p><i>Macrophage colony-stimulating factor</i> (M-CSF)</p>	<p>Faktor pertumbuhan yang penting untuk pertumbuhan koloni makrofag oleh jaringan hematopoetik</p>	<ul style="list-style-type: none"> Eksresi yang rendah pada kalus mungkin disebabkan oleh interaksi kompleks antara imunitas dan sistem muskuloskeletal
<p>Kolagen (tipe I, II, III, IV, V, VI, IX, X, XI)</p>	<ul style="list-style-type: none"> Kolagen tipe I membantu pembentukan fibril yang akan menjadi matang menghasilkan serat kolagen. Membantu deposisi dan pembentukan kristal hidroksiapatit Ketiadaan kolagen tipe III akan menyebabkan union terhambat atau nonunion Tipe IV (dan tipe I dan X) membantu konversi sel mesenkim menjadi osteoblas Tipe V dan XI meregulasi pembentukan dan orientasi kolagen tipe I dan II pada jaringan kartilago dan nonkartilago Tipe V berhubungan dengan pembuluh darah pada jaringan granulasi Tipe IX memediasi interaksi antara fibril kolagen dan proteoglikan pada kartilago Tipe X berperan dalam mineralisasi kartilago 	<ul style="list-style-type: none"> Tipe I berhubungan dengan tulang, tipe II dengan tulang rawan, tipe III dan V dengan jaringan granulasi, tipe IV dan VI dengan matriks endotelial, dan tipe X dengan kartilago hipertrofik Fraktur yang stabil didominasi oleh tipe I dan II serta V Fraktur yang tidak stabil ditandai dengan pembentukan tipe II dan V di awal yang kemudian digantikan oleh tipe II dan IX dengan sedikit tipe I mRNA tipe II terdeteksi pada hari kelima setelah fraktur pada sel yang memiliki fenotipe kondrositik. Ekspresi mencapai puncak pada hari kesembilan pada fraktur. Pada hari keempat belas, ekspresi mRNA tipe II mulai menghilang mRNA kolagen tipe II meningkat pada minggu pertama penyembuhan fraktur Kolagen tipe V diekspresikan selama proses penyembuhan tulang dengan akumulasi tertinggi pada kalus subperiosteal Ekspresi kolagen tipe IX dan agregan bersamaan dengan ekspresi kolagen tipe II Ekspresi kolagen tipe X terjadi pada fase yang lebih lambat daripada gen kartilago lain

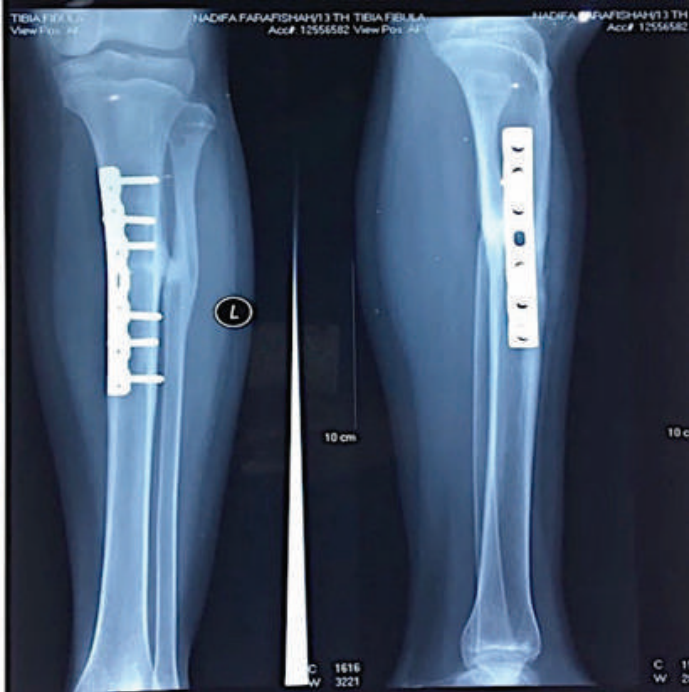

Gambar 3.2
Skema fase-fase penyembuhan fraktur.⁽¹³⁾

Tabel 3.2 Resume fase penyembuhan tulang, skala waktu, dan urutan proses yang terjadi⁽¹⁰⁾

Fase	Skala waktu	Urutan proses yang terjadi
Fase 1: hematom dan inflamasi	Sampai 1 minggu	<ul style="list-style-type: none"> Hematom yang berasal dari pembuluh darah yang <i>rupture</i> akan membentuk gumpalan fibrin. Kerusakan jaringan dan platelet degranulasi akan melepaskan beberapa <i>signaling molecule</i>, faktor pertumbuhan, dan sitokin. Sel-sel inflamasi bermigrasi ke hematom yang telah terjadi, sebagai respons terhadap beberapa faktor pertumbuhan lokal dan sitokin (IL-1, IL-6, TGF-β <i>super-family</i> termasuk BMPs, PDGF, FGF, IGF). Proliferasi, diferensiasi, dan sintesis matriks Hematom diganti jaringan granulasi Pertumbuhan kapiler (angiogenesis) dan perokritan fibroblas, sel-sel mesenkim, sel-sel osteoprogenitor Periosteum memainkan peranan penting dalam proses ini. Sel-sel yang terlibat meliputi PMNs, makrofag, dan fibroblas. Pada ujung tulang yang nekrosis, resorpsi tulang dilakukan oleh osteoklas dan pengambilan debris jaringan oleh makrofag.
Fase 2: Reparatif	Kalus lunak (<i>Soft callus</i>) 1 minggu-1 bulan	<ul style="list-style-type: none"> Seluleritas, proliferasi, dan diferensiasi meningkat, serta neovaskularisasi kalus lunak. Kalus merupakan kombinasi jaringan fibrosa, kartilago dan tulang <i>woven</i>. Kalus hasil osifikasi intramembran (tulang/periosteum) = respons kalus primer: kolagen tipe 1 (osteoid) dari osteoblas periosteum diletakkan pada lapisan kambium sebagai kalus tulang periosteum atau tulang <i>woven</i>. Kalus ini merupakan kalus keras dan tidak melewati garis fraktur. Kalus hasil endokondral (fibrokartilago/<i>bridging</i>) = kalus eksternal <i>bridging</i>: diferensiasi sel-sel <i>multipotent</i> membentuk kondroblas dan fibroblas di dalam kalus granulasi yang menghasilkan kartilago tipe 2 dan elemen-elemen matriks fibrosa (kondroid). Kemudian terjadi kalsifikasi matriks kondroid, menjadi fibrokartilago kalsifikasi atau kalus lunak. Kalus medula: proses ini terjadi kemudian, secara perlahan menyatukan fraktur bila kalus eksternal gagal.

Fase	Skala waktu	Urutan proses yang terjadi
Kalus keras (<i>hard callus</i>)	1–4 bulan	<ul style="list-style-type: none"> • Kalus lunak terkalsifikasi akan diresorpsi oleh kondroblas dan diinvasi oleh pembuluh darah baru. Pembuluh darah ini akan membawa prekursor osteoblas yang akan memproduksi elemen tulang (tipe 1) dan kemudian mineralisasi untuk membentuk tulang <i>woven</i>. • Kalus lunak kondroid kalsifikasi menjadi kalus osteoid keras termineralisasi • <i>Bridging</i> tulang berlanjut ke bagian tepi membentuk formasi tulang baru subperiosteal. Pada titik ini fraktur telah menyatu (<i>union</i>), solid, dan dapat bergerak bebas nyeri.
Fase 3: <i>Remodelling</i>	Sampai beberapa tahun	<ul style="list-style-type: none"> • Begitu fraktur menyatu (<i>union</i>), kalus keras akan mengalami <i>remodelling</i> dari tulang <i>woven</i> menjadi tulang keras, tulang <i>lamellar</i> padat oleh proses osteoklas resorpsi dan diikuti oleh osteoblas untuk formasi tulang. • Mekanisme yang sama terjadi pada penyembuhan tulang primer, kortikal atau osteonal, yang terjadi pada fraktur fiksasi dengan stabilitas absolut. • Konfigurasi dan bentuk tulang berdasarkan pada stres/gaya beban yang diterima (<i>Wolff's law</i>). Medan elektrik berperan pada <i>Wolff's law</i>, dengan aktivitas osteoklas yang dominan pada sisi <i>tension</i> elektropositif tulang dan aktivitas osteoblas pada sisi kompresi elektropositif.



Gambar 3.3

Penyembuhan tulang sekunder pada tibia dan fibula.
(Sumber: dokumentasi pribadi)

Gangguan Proses Penyembuhan Fraktur

Tata laksana klinis fraktur tulang ditujukan untuk mendapatkan penyembuhan tulang secepat mungkin dengan pemulihan fungsional sebaik mungkin disertai komplikasi yang minimal. Angka rerata *delayed-union* atau nonunion sekitar 5–10%, angka ini diterima secara luas sebagai angka proporsi problem penyembuhan tulang, walaupun selalu ada perbedaan di berbagai negara. Rerata nonunion dapat berbeda tergantung dari tipe dan tulang yang mengalami fraktur, dari yang tinggi yaitu fraktur diafisis tibia (18,5%) sampai fraktur diafisis femur (1,7%).⁽¹⁷⁾

Definisi *delayed-union* dan *non-union* atau *pseudoarthrosis* masih memerlukan kesepakatan. Kasus-kasus yang berhubungan dengan perbedaan kecepatan penyembuhan fraktur, penyembuhan yang diperkirakan lambat (*slow healing rate*) harus dapat dibedakan dengan fraktur yang tidak dapat sembuh tanpa terapi. Pemahaman tentang biologi penyembuhan fraktur akan membantu pengembangan penelitian preklinis dan klinis untuk mempercepat penyembuhan fraktur tulang pada kasus *delayed-union*, berdasarkan stimulasi biologi dan juga merangsang penyembuhan fraktur tulang pada kasus yang diperkirakan tidak terjadi penyembuhan fraktur, dengan membangun kembali kemampuan regenerasi tulang.⁽¹⁷⁾

Kemampuan fraktur tulang untuk regenerasi dan sembuh dapat terganggu bila pada daerah fraktur reaksi osteogenik tidak cukup adekuat, sehingga menimbulkan atrofik nonunion. Kasus ini tidak dapat diatasi dengan melalui pendekatan mekanis, seperti pada hipertrofik nonunion. Terapi atrofik nonunion

Tabel 4.1 Faktor-faktor yang memengaruhi penyembuhan fraktur⁽¹⁴⁾

Lokal	Sistemik
Derajat trauma jaringan lunak	Merokok (memengaruhi fungsi osteoblas)
Derajat kehilangan tulang	Diabetes melitus
Derajat imobilisasi	Nutrisi
Lesi patologi lokal (tumor)	Umur
Fraktur terbuka atau adanya infeksi	Obat-obatan (steroids, NSAIDs)
Tipe fraktur tulang (tibia 3–4 bulan, metakarpal 4–6 minggu)	Hormon
Tempat fraktur (metafisis vs diafisis)	Trauma kepala (meningkatkan penyembuhan fraktur)
Trauma neurovaskular	
Interposisi jaringan lunak atau reduksi yang tidak adekuat	

memerlukan stimulasi penyembuhan tulang yang dapat memperbaiki vaskularisasi dan juga memastikan tidak terjadinya infeksi.

Pada kondisi lingkungan normal, fraktur akan sembuh pada 6–8 minggu pertama. Pada kasus hambatan penyembuhan tulang karena gangguan biologi atau lingkungan mekanis, atau pada kasus ketika fraktur terjadi pada bagian korteks tebal tulang diafisis tibia dan femur, fraktur memerlukan waktu yang lebih panjang untuk sembuh. Walaupun masih banyak diperdebatkan, definisi yang disepakati adalah, bila fraktur tidak sembuh setelah 4 bulan, maka disebut *delayed union*. Jika tidak terdapat penyembuhan tulang dalam 6 bulan setelah fraktur, maka secara klinis disebut nonunion, walaupun diagnosis masih membutuhkan gambaran radiologis spesifik untuk melihat perubahan pada kedua ujung fraktur.⁽¹⁷⁾

4.1 DELAYED-UNION

Delayed-union, terjadi bila fraktur tidak sembuh secara komplit pada waktu yang diperkirakan, tetapi masih memiliki potensi untuk sembuh tanpa intervensi. Deskripsi di atas terlihat sederhana, tetapi menentukan perkiraan waktu sembuh dan menentukan kapan akhirnya penyembuhan terjadi sulit untuk ditentukan.

Pada *delayed-union*, bukti klinis dan radiologis menunjukkan penyembuhan lebih lambat daripada penyembuhan normal pada tulang yang sama. Kondisi ini tergantung dari bagian tulang yang terlibat, regio anatomi tulang tersebut, tipe fraktur, besarnya energi trauma, kerusakan jaringan lunak yang menyertai dan

metode terapi. Perbandingan lamanya penyembuhan dari literatur pada fraktur yang sama, disertai dengan pengalaman klinis diperlukan untuk mengenal *delayed-union*. Penentuan *delayed-union* dengan radiologis dapat menjadi kurang akurat, karena tidak dapat menilai proses seluler yang terjadi. Telah disepakati bahwa terhentinya respons penyembuhan periosteal dan bukan endosteal sebelum terjadi *bridging* kalus, dapat didefinisikan sebagai *delayed-union* pada level seluler.¹⁸⁾

4.2 NONUNION

Definisi nonunion adalah tidak terjadi penyembuhan dalam masa waktu yang diperkirakan. Waktu penyembuhan sangat bervariasi dan perlu kesepakatan lebih lanjut. Fraktur radius distal diperkirakan akan sembuh 6 minggu, fraktur skafoid 8 minggu, fraktur tibia 16 minggu ± 4 minggu dan fraktur femur 16 minggu ± 4 minggu. Diagnosis nonunion dapat ditegakkan secara klinis dan radiologis, tetapi tidak dapat mengetahui kejadian tingkat seluler. Pada level seluler, nonunion terjadi bila terjadi penghentian proses reparasi yang menyebabkan *union* tulang.

Faktor-faktor yang dapat memengaruhi penyembuhan fraktur dapat berupa faktor spesifik fraktur dan juga faktor pasien. Faktor spesifik fraktur terdiri dari: *pertama*, tulang yang terlibat dan lokasi spesifik fraktur pada tulang. Hal ini sangat erat hubungannya dengan vaskularisasi daerah fraktur. Fraktur pada kolum femur dan pada beberapa tulang lainnya akan menimbulkan terhentinya aliran darah sehingga fraktur pada daerah ini cenderung nonunion atau terjadi nekrosis avaskular. Sebaliknya fraktur pada daerah metafisis pada sebagian tulang panjang dan pelvis serta scapula memiliki aliran vaskularisasi yang sangat baik, bila tidak ada faktor komplikasi lain, maka akan sembuh dengan baik. Regio diafisis tulang panjang terutama tibia terletak di antara dua kondisi di atas. Regio diafisis tulang panjang memiliki vaskularisasi relatif terbatas, oleh karena itu regio diafisis tulang panjang biasanya membutuhkan waktu penyembuhan yang lebih lama dibandingkan fraktur daerah metafisis dan lebih mempunyai kecenderungan menjadi nonunion. *Kedua*, beratnya kerusakan pada tulang dan jaringan lunak di sekitarnya akibat trauma akan memengaruhi penyembuhan tulang. Derajat trauma jaringan lunak diketahui sebagai faktor utama terjadinya nonunion. Fraktur yang disebabkan trauma dengan energi besar akan menimbulkan devaskularisasi tulang karena mengelupasnya (*stripping*) periosteum dan atau terhentinya aliran darah endosteal. Hal ini terlihat jelas pada fraktur terbuka, dan proses yang sama dapat

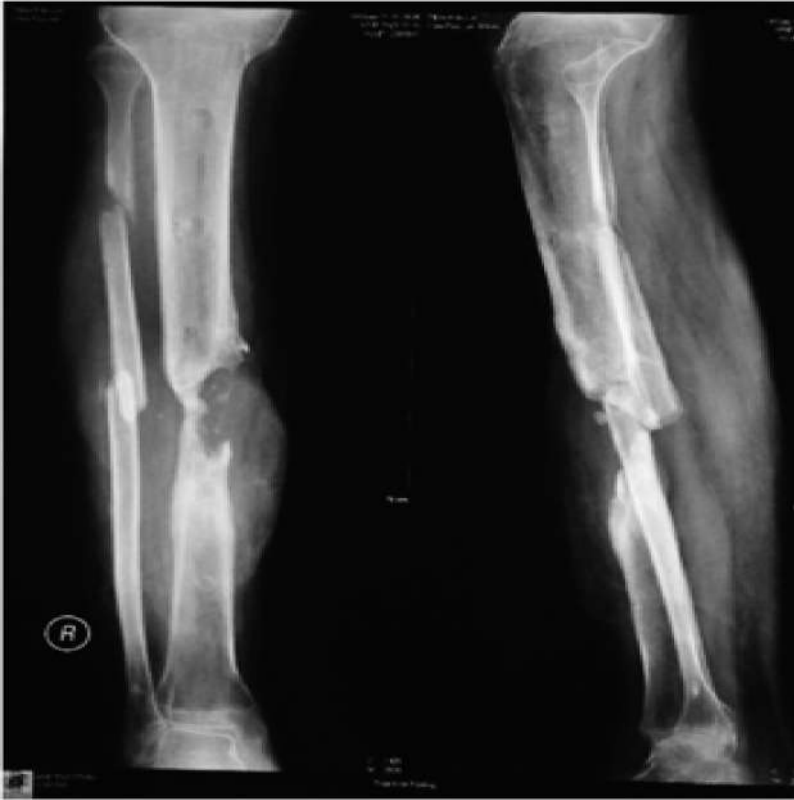juga terjadi pada fraktur tertutup. Tambahan lagi trauma dengan energi tinggi dapat menimbulkan kematian (*nonviable*) kedua ujung tulang baik oleh karena kematian sel segera maupun melalui proses apoptosis. Kehilangan tulang (*bone loss*), baik yang berkaitan dengan fraktur terbuka maupun akibat *debridement* dengan pembedahan merupakan pencetus timbulnya nonunion. Nonunion juga berkaitan dengan derajat fraktur terbuka yang menjadi sumber kontaminasi bakteri dan berpotensi menimbulkan infeksi.^(14, 17, 18)

Faktor status kesehatan dan kebiasaan pasien memegang peranan penting terhadap perubahan penyembuhan fraktur. Kondisi spesifik yang dapat memengaruhi penyembuhan fraktur adalah, merokok, diabetes, dan penyakit vaskular. Dari survei pendapat para dokter orthopaedi, merokok dipertimbangkan sebagai faktor utama terjadinya nonunion (sebesar 80%), diikuti oleh diabetes (59%) dan vaskulopati (53%). Faktor lain adalah beberapa obat-obatan, osteoporosis, usia lanjut, dan imunosupresan.^(14, 17, 18)

Nonunion dapat diklasifikasikan berdasarkan ada atau tidaknya infeksi dan aktivitas biologi pada tempat fraktur. *Non-union* septik bermakna terdapat proses infeksi pada tempat fraktur sedangkan *non-union* aseptik tidak terdapat infeksi. Klasifikasi lebih lanjut menggambarkan kejadian biologi atau kelemahannya pada tempat fraktur. Atrofik, oligotrofik, hipertrofik mencerminkan aktivitas biologi potensi penyembuhan fraktur. Analisis radiologis merupakan metode yang sering digunakan untuk membedakan tipe klasifikasi ini, walaupun memiliki kelemahan dalam menilai fenomena biologi.

4.2.1 Atrofik Nonunion

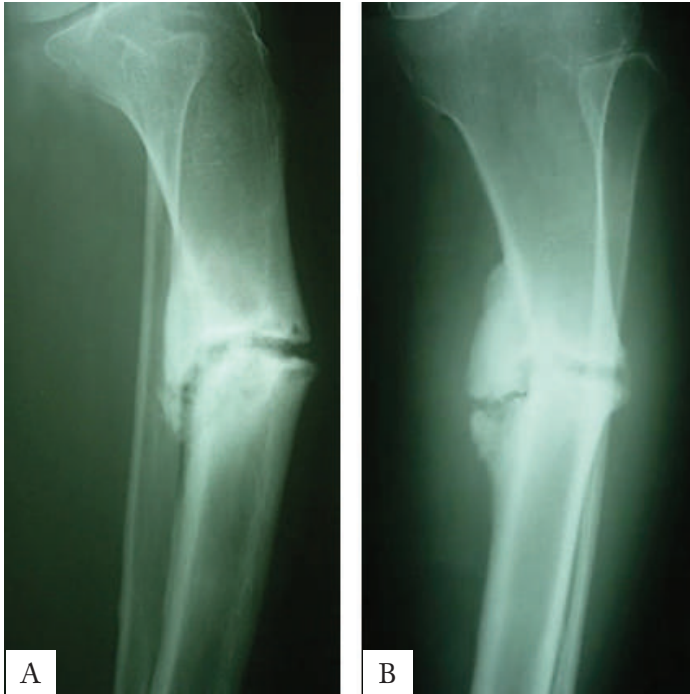Atrofik nonunion menunjukkan kondisi avaskular, nonviabel, atau nonunion avital yang mengindikasikan respons penyembuhan yang jelek dengan sedikit atau tanpa sel-sel pembentuk tulang aktif pada tempat fraktur. Aliran darah ke daerah atrofik nonunion jelek. Gambaran radiologis tidak tampak reaksi penyembuhan tulang. Kelemahan pada respons penyembuhan ini disebabkan oleh trauma (fraktur terbuka) atau terapi bedah yang dilakukan (melepas jaringan lunak di sekitar tempat fraktur pada saat operasi) atau karena faktor kondisi pasien (diabetes, merokok).



Gambar 4.1
Atrofik nonunion pada tibia dan fibula.
(Sumber: dokumentasi pribadi)

4.2.2 Hipertrofik Nonunion

Hipertrofik nonunion, menunjukkan kondisi hipervaskular, viabel, atau nonunion vital. Kondisi ini dihubungkan dengan vaskularisasi yang baik. Stabilitas fraktur yang tidak adekuat merupakan penyebab nonunion. Jaringan fibrokartilago yang telah terjadi tidak mengalami mineralisasi akibat faktor mekanis yang tidak mendukung pada tempat fraktur. Pada gambaran radiologis akan terlihat pembentukan kalus yang banyak, di antaranya terdapat area fibrokartilago yang tidak termineralisasi sehingga tampak hitam pada standar radiografi, dan tidak terlihat adanya kalus yang menyeberang garis fraktur. Hipertrofik nonunion dapat timbul setelah terapi nonoperatif atau setelah stabilisasi operatif.



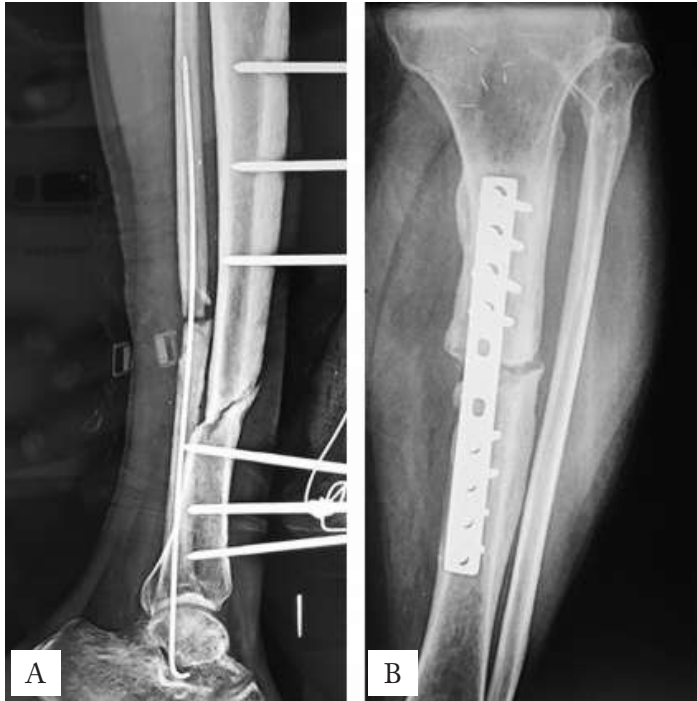Gambar 4.2

Hipertrofik nonunion pada tibia yang terjadi setelah terapi imobilisasi eksternal.
 Keterangan: (A) Foto kruris proyeksi lateral dan (B) foto kruris proyeksi AP.
 (Sumber: dokumentasi pribadi)

Pseudoarthrosis adalah subklasifikasi nonunion, memiliki sifat hipertropik nonunion, tetapi oleh karena gerakan yang berlebihan dan kronis sehingga terbentuk *pseudocapsule* sinovial yang berisi cairan seperti cairan sendi. Ujung medula fraktur tertutup dan di antaranya terdapat daerah *cold* pada pemeriksaan *bone scan*.

4.2.3 Oligotrofik Nonunion

Oligotrofik nonunion mewakili keadaan antara atrofik dan hipertrofik nonunion. Oligotrofik nonunion ini viabel, tetapi biasanya pada gambaran radiologis terlihat kalus yang minimal, sering terjadi akibat aproksimasi permukaan fraktur yang tidak adekuat. Mungkin dibutuhkan *bone scan* untuk membedakan kondisi ini dengan atrofik nonunion. Pada oligotrofik akan terlihat



Gambar 4.3

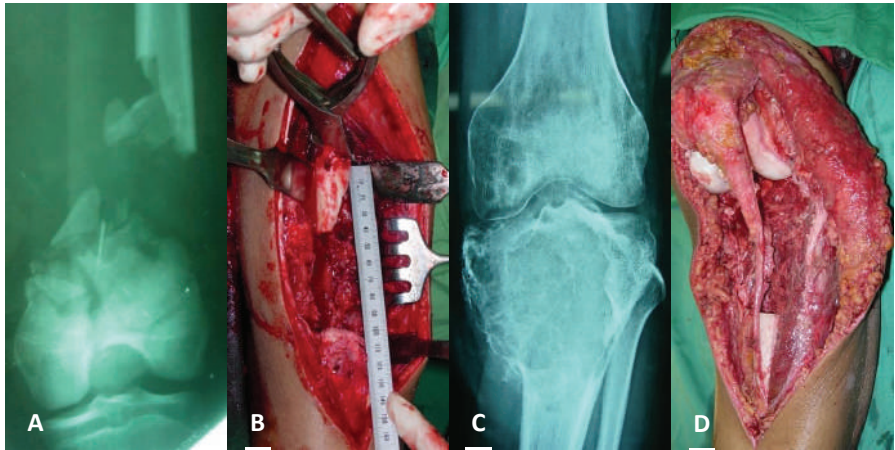
Oligotrofik nonunion pada tibia dengan eksternal dan internal fiksasi. Keterangan: (A) Setelah dilakukan fiksasi eksternal dan (B) setelah dilakukan fiksasi internal. (Sumber: dokumentasi pribadi)

peningkatan *uptake* isotop sedangkan atrofik terlihat *cold* pada *bone scan*.

4.3 CRITICAL-SIZED DEFECT

Defek segmental besar pada tulang, atau yang disebut sebagai *critical-sized defect*, adalah kondisi ekstrem pada penyembuhan tulang. Kondisi ini dapat disebabkan oleh trauma dengan energi yang tinggi, penyakit-penyakit tulang, deformitas akibat pertumbuhan, pembedahan revisi, reseksi tumor, dan osteomielitis. Kehilangan tulang yang besar pada defek ini akan secara langsung berdampak pada revaskularisasi dan diferensiasi jaringan dan berlanjut pada nonunion bila tanpa intervensi. Definisi klasik dari *critically sized segmental bone defect* adalah defek tulang terkecil pada tulang tertentu dan spesies hewan tertentu yang tidak akan sembuh secara spontan sepanjang hidup hewan tersebut atau

kurang dari 10% regenerasi tulang selama hidup hewan. Walaupun parameter besarnya defek tulang bukan satu-satunya faktor penyebab, ukuran minimum besarnya defek pada tulang adalah 2–2,5 kali diameter tulang. Nonunion oleh karena kondisi ini sangat memengaruhi kualitas hidup pasien karena terapi yang lama, biaya tinggi, membutuhkan operasi besar dan akhirnya memengaruhi kondisi sosial ekonomi pasien.^(2, 3, 15)



Gambar 4.4

Critical sized defect. Keterangan: (A dan B) fraktur terbuka suprakondilus femur dengan kehilangan tulang, serta (C dan D) GCT tibia proksimal pascaeksisi.
(Sumber: dokumentasi pribadi)

Graf Tulang Autologus dan Sifat Biologi

Graf tulang dilakukan untuk restorasi tulang anatomikal maupun memperkuat kemampuan biologi, pada tulang yang mengalami gangguan penyembuhan oleh karena trauma atau penyakit. Pada dasarnya graf tulang menggunakan bahan-bahan dari komponen tulang baik berupa mineral, protein-protein (kolagen), dan faktor-faktor pertumbuhan (BMPs, TGF- β dan lain-lain) yang didapatkan dari berbagai sumber.

5.1 SIFAT BIOLOGI GRAF TULANG

Pemahaman tentang sifat biologi graf tulang sangat diperlukan dalam rangka pertimbangan dalam pemilihan graf tulang yang dipilih dan efektivitas graf tulang yang dipilih sesuai dengan indikasi klinis.

5.1.1 Osteogenesis

Sifat osteogenesis, diinduksi oleh keberadaan sel punca mesenkim, sel-sel prekursor osteogenik dan osteoblas di dalam graf tulang autologus. Sel-sel ini akan menyintesis tulang baru pada daerah resipien, tempat graf tulang diletakkan. Sifat osteogenesis ini dapat terganggu bila teknik pengambilan dan preparasi graf tidak baik sehingga terjadi osteonekrosis. Pengambilan graf yang cermat dan teknik implantasi yang baik merupakan faktor yang penting, diikuti dengan waktu yang singkat antara pengambilan graf dan implantasi serta penyimpanan yang baik bila diperlukan. Graf tulang autologus yang berasal dari krista iliaka atau tibial plateau yang merupakan tulang kancellus memiliki jumlah sel osteogenik yang

cukup banyak, sedangkan bila berasal dari tulang kortikal jumlah sel osteogenik lebih sedikit. Membiarkan tulang alograf di luar akan membuat tulang menjadi mati dengan akibat kehilangan sifat osteogenesis.^(19, 20)

5.1.2 Osteoinduktif

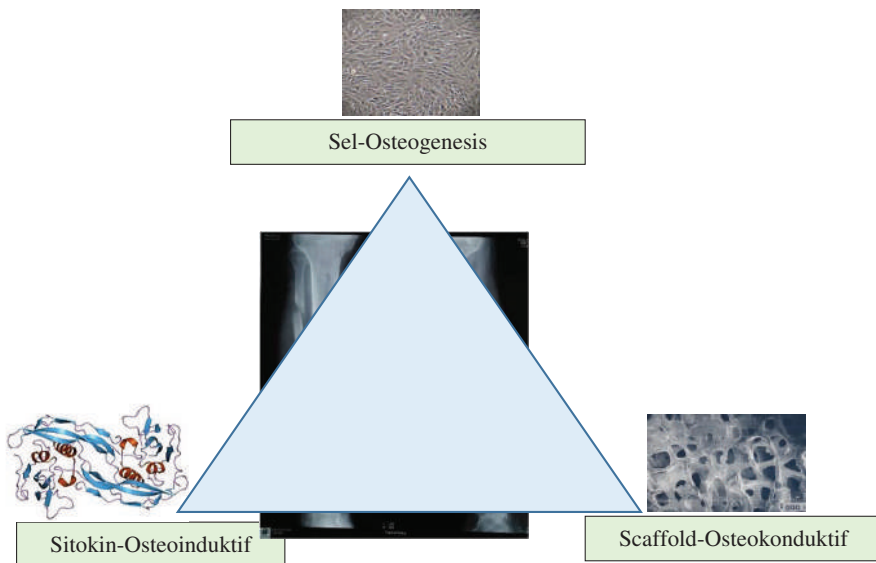
Sifat osteoinduktif merupakan proses aktif, yaitu graf tulang akan merekrut sel-sel pembentuk tulang dari tempat resipien untuk membentuk tulang baru. Osteoinduktif menunjukkan kemampuan graf tulang untuk mengirim sinyal-sinyal untuk merekrut, proliferasi, dan diferensiasi sel punca mesenkim atau sel progenitor menjadi sel pembentuk tulang (osteoblas) yang menghasilkan formasi tulang dengan mineralisasi yang normal. Sifat osteoinduktif tergantung pada keberadaan faktor-faktor pertumbuhan (*growth factors*). Pada graf tulang autologus ditemukan beberapa faktor pertumbuhan. Di antaranya terdapat anggota dari *transforming growth factor- β superfamily* (TGF- β); *bone morphogenetic protein* [BMP]-2, BMP-4); dan faktor angiogenesis seperti *fibroblast growth factor* (FGF), *vascular endothelial growth factor* (VEGF), dan *platelet-derived growth factor* (PDGF), serta *insulin growth factor 1* (IGF1) yang memiliki efek untuk migrasi dan diferensiasi sel.^(19, 20)

5.1.3 Osteokonduktif

Sifat osteokonduktif merupakan proses pasif yang menunjukkan kemampuan sel-sel pembentuk tulang (osteoblas) dari resipien dapat masuk ke dalam graf tulang dan dengan perlahan-lahan menggantinya dengan tulang baru. Osteokonduktif material bertindak sebagai *scaffold* untuk sel tulang osteoblas dan osteoklas melekat, migrasi, tumbuh, dan membelah. Sifat ini tergantung pada struktur tiga dimensi dari graf tulang dan menentukan kecepatan osteointegrasi graf. Bila osteointegrasi tulang kortikal dibandingkan dengan tulang kancellus yang *porous*, maka graf tulang kancellus lebih cepat mengalami inkorporasi.^(19,20)

5.2 GRAF TULANG AUTOLOGUS (AUTOGRAF)

Graf tulang autologous masih merupakan terapi terbaik untuk berbagai defek dan kerusakan pada tulang seperti untuk menambah dan stabilisasi struktur tulang, sebagai pengisi bila ada defek tulang yang kecil dan juga meningkatkan kemampuan tulang untuk sembuh. Autograf kortikal dapat digunakan untuk



Gambar 5.1

Sifat biologis graf tulang, osteogenesis oleh sel, osteoinduktif oleh sitokin (*growth factors*), dan osteoinduktif oleh *scaffold*.¹⁵

graf struktural, memiliki sifat osteokonduktif sedang dan sifat osteoinduktif serta osteogenesis minimal. Autograf kancellus memiliki sifat osteogenesis, osteoinduktif, dan osteokonduktif yang tinggi. Kortikal kancellus autograf tentu saja memiliki kedua kemampuan diatas. Krista iliaka merupakan daerah donor yang paling sering digunakan untuk graf tulang autograf, memberikan kuantitas yang cukup untuk sebagian kondisi klinis, tetapi dapat terjadi morbiditas pada tempat donor. Daerah donor yang dapat digunakan sebagai alternatif sumber graf adalah bagian tibia proksimal, radius distal, tibia distal dan medula tulang yang pada saat pemasangan *intramedullary nail* dapat menjadi sumber autograf yang baik.

Walaupun graf tulang autologous memiliki banyak keunggulan, tetapi juga memiliki banyak kelemahan. Kelemahan autograf adalah, menimbulkan morbiditas pada tempat donor seperti nyeri, infeksi, dan cedera nervus; volume dan bentuk terbatas; sulit untuk diambil; kehilangan darah dan membutuhkan waktu tambahan untuk operasi pengambilannya.⁽⁶⁾

Penanganan dan penyimpanan graf tulang autologus yang baik sangat penting untuk mempertahankan sifat biologis graf. Beberapa peneliti

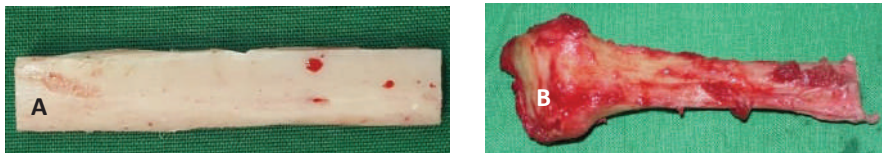
menganjurkan graf sebaiknya disimpan pada larutan garam fisiologis, larutan glukosa 5% atau kain basah (steril) sehingga aktivitas metabolik dan jumlah osteoblas dapat lebih besar daripada disimpan kering. Sebagian besar peneliti sepakat bahwa bila disimpan pada udara terbuka akan berakibat buruk pada graf, bila dilakukan, maka graf harus segera diimplantasikan setelah diambil. ⁽⁶⁾ Bila dikombinasikan antara graf yang diambil dengan antibiotik, maka dapat mengurangi risiko infeksi perioperatif sehingga kombinasi ini tidak mengganggu proses penyembuhan atau inkoorporasi.

5.2.1 Tulang autograf kortikal

Graf tulang kortikal autologous, memiliki sifat osteoinduktif sedang, osteoinduktif dan osteogenesis kecil. Graf ini baik digunakan untuk defek struktural ketika dibutuhkan stabilisasi mekanis untuk menstimulasi penyembuhan tulang. Matriks kortikal yang padat menghasilkan revaskularisasi yang lambat begitu juga dengan inkorporasinya. Karena deposisi harus dimulai oleh resorpsi terlebih dahulu disertai dengan perfusi dan osteosit yang terbatas, maka graf tulang kortikal memiliki sifat osteogenik yang rendah. Dalam 6 bulan pertama setelah implantasi, graf kortikal nonvaskularisasi secara progresif melemah akibat resorpsi dan mendapat kekuatannya kembali dalam 12 bulan. Graf tulang kortikal yang bisa digunakan adalah dari tulang *expendable* seperti kostal dan fibula.

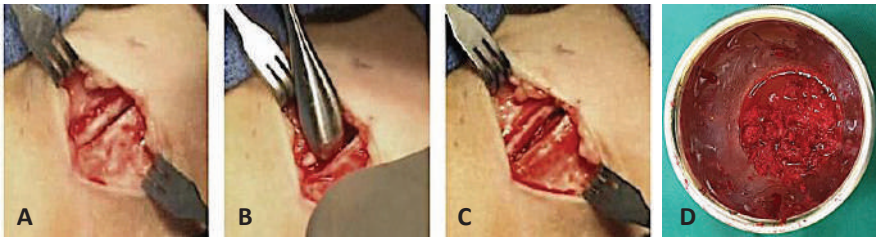
5.2.2 Tulang Autograf Kanelos

Graf tulang kanelos merupakan sumber autograf yang paling banyak digunakan. Graf ini memiliki sifat biologis osteoinduktif, osteokonduktif, dan osteogenesis, serta memiliki pula trabekulasi porous yang dilapisi dengan osteoblas fungsional, sehingga graf memiliki sifat osteogenik yang besar. Selain itu, area permukaan yang luas menyebabkan *remodelling* dan inkorporasi berjalan lebih



Gambar 5.2

(A) *Strut* fibula autograf dan (B) fibula proksimal atograf.
(Sumber: dokumentasi pribadi)



Gambar 5.3

(A, B, dan C) Pengambilan graf tulang dari krista iliaka dan (D) tulang autograf kancellus.
(Sumber: dokumentasi pribadi)

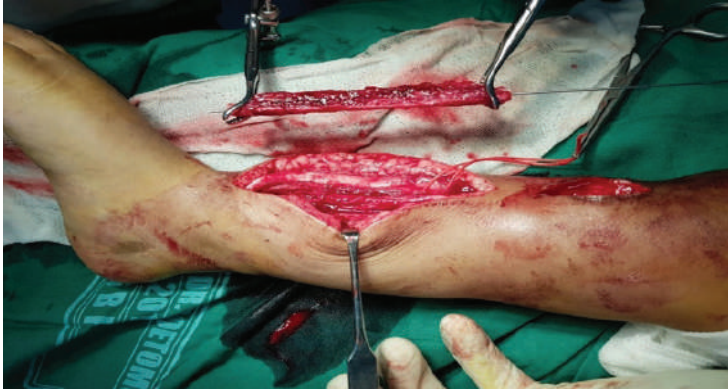cepat, membuat graf ini merupakan opsi yang sempurna untuk artrodesis dan terapi nonunion. Setelah implantasi, sebagian dari osteosit donor ada yang masih hidup, osteosit ini dikombinasikan dengan porositas graf dan sitokin lokal akan mempromosikan angiogenesis dan perekrutan sel punca mesenkim resipien. Sel punca mesenkim ini memiliki potensi untuk berdiferensiasi menjadi osteoblas. Graf akan mengalami revaskularisasi seluruhnya dalam dua hari. Tulang baru yang terbentuk dapat dilihat dalam beberapa minggu dan *remodelling* biasanya dalam delapan minggu, dengan komplet *turnover* graf dalam satu tahun. *Turnover* timbul melalui proses *creeping substitution*, yang didefinisikan sebagai deposisi osteoid baru dan resorpsi osteoklas pada trabekula donor yang nekrosis secara bersamaan. Graf ini cepat mengalami inkorporasi, tetapi stabilitas struktural timbul setelahnya.

5.2.3 Tulang Autograf Kortikal Kancellus

Graf tulang kortikal kancellus memberikan keuntungan yang lebih besar daripada tulang kortikal dan kancellus. Memiliki sifat osteokonduktif sedang dan stabilitas struktural berasal dari korteks tulang, serta sifat osteoinduktif dan osteogenik yang berasal dari tulang kancellus. Area donor yang paling banyak digunakan adalah krista iliaka, karena dapat diambil graf tulang unikortikal, bikortikal, dan trikortikal

5.2.4 Tulang Autograf dengan Vaskular (*Vascularized*)

Dalam upaya meningkatkan penyembuhan dan inkorporasi graf, graf kortikal dan kortikal kancellus dapat diambil beserta pembuluh darahnya. Graf beserta pembuluh darahnya (*free vascularized grafts*) memberikan inkorporasi



Gambar 5.4

Tulang autograf fibula beserta pembuluh darah (*vascularized fibular autograft*).
(Sumber: dokumentasi pribadi)

Tabel 5.1 Sifat biologi dan kekuatan struktural berbagai jenis tulang autograf

Jenis graf	Osteogenesis	Osteoinduktif	Osteokonduktif	Kekuatan	Inkorporasi	Remodelling
Kortikal	++	++	++	+++	++	++
Kanselos	+++	+++	+++	No	+++	+++
Kortikal kanselos	+++	+++	+++	++	+++	++
<i>Vascularized</i>	+++	+++	+++	+++	+++	+++

yang paling dapat diprediksi dan diindikasikan pada defek tulang lebih dari 12 cm. Biasanya graf ini diambil dari krista iliaka dengan arteri sirkumfleksa profunda, fibula dengan cabang arteri peroneus, ujung radius distal dengan arteri supraretinakular atau kosta dengan arteri interkostal posterior. Lebih dari 90% osteosit akan bertahan hidup, membuat graf ini memiliki kemampuan osteogenik.

5.3 SUMBER TULANG AUTOGRAF

5.3.1 Krista Iliaka

Krista iliaka anterior dan posterior merupakan sumber donor yang paling sering digunakan untuk graf kanselos dan kortikal kanselos. Kortikal kanselos, unikortikal, bikortikal atau segmen trikortikal dapat digunakan untuk defek segmental struktural, sedangkan segmen kanselos dapat digunakan untuk aktivitas biologi. Volume krista iliaka yang dapat diambil terbatas sampai maksimal 13 cm³

pada krista iliaka anterior dan 30 cm³ krista iliaka posterior. Bila volume graf yang diambil dari satu krista iliaka tidak cukup, maka dapat diambil dari dua sisi krista iliaka.

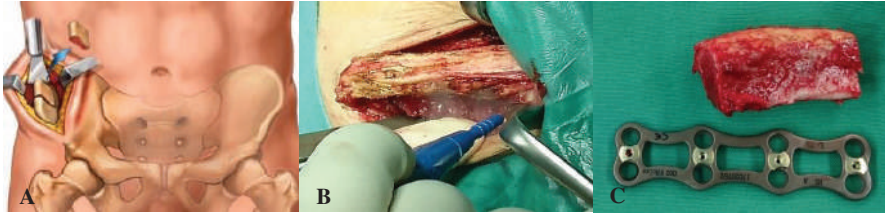5.3.1.1 Teknik Pengambilan

Pengambilan krista iliaka anterior. Tulang diambil dari regio glutea atau tuberkel iliaka 4–5 cm posterior dari spina iliaka superior anterior (SIAS). Insisi paralel dengan krista iliaka, dimulai 3 cm posterior SIAS untuk menghindari nervus kutaneus femoralis lateralis. Dapat digunakan elektrokauter untuk diseksi subperiosteal muskulus oblikus eksternal, untuk menghindari nervus ilioinguinal dan iliohipogastrik. Muskulus iliakus dapat dilepas dari sisi dalam ilium bila diperlukan. Pengambilan dan tipe graf tergantung kebutuhan.

Teknik lain adalah dengan melakukan pengambilan krista iliaka posterior. Spina iliaka superior posterior (SISP) merupakan sumber autograf yang paling banyak digunakan, terutama untuk prosedur fusi pada tulang belakang. Dibandingkan dengan krista iliaka anterior, pada lokasi ini volume graf yang diambil dapat lebih banyak (± 30 cm³). Insisi dibuat paralel dengan krista iliaka posterior, dilakukan dengan cermat untuk menghindari nervus kluneus. SISP diekspos subperiosteal dengan tetap mempertahankan periosteum dan fascia dorsolumbal pada tepi medial krista. Ukuran dan volume graf diambil sesuai kebutuhan.

5.3.1.2 Komplikasi

Komplikasi dikategorikan menjadi komplikasi minor dan mayor. Definisi komplikasi minor adalah kondisi yang tidak membutuhkan atau minimal terapi dan tidak menimbulkan kecacatan berkepanjangan, sedangkan komplikasi mayor adalah kondisi yang memerlukan terapi pembedahan, masuk kembali ke rumah sakit (*readmission*), atau memerlukan perawatan yang lebih panjang serta menimbulkan kecacatan berkepanjangan. Komplikasi minor meliputi nyeri persisten atau berkepanjangan, trauma nervus sensoris superfisial, *hematoma* atau *seroma* dan infeksi superfisial. Komplikasi mayor meliputi *hematom profunda* yang membutuhkan drainase, hernia insisional, cedera nervus permanen, cedera vaskular, cedera sendi sakroiliaka, cedera uretral, *trendelenburg gait* permanen, fraktur daerah donor dan infeksi profunda.



Gambar 5.5

(A dan B) pengambilan tulang autogaf dari krista iliaka, serta (C) tulang alograf trikortikal. (Sumber: dokumentasi pribadi)

5.3.2 Tibia Proksimal

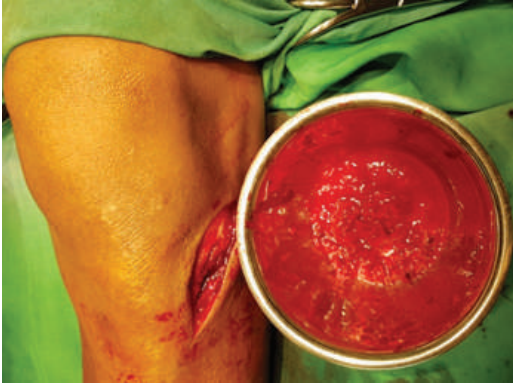Tibia proksimal merupakan sumber donor yang mudah diakses untuk graf kansasel, unikortikal, atau kortikal kansasel, terutama digunakan jika tempat resipien pada sisi yang sama (ipsilateral). Rata-rata volume tulang kansasel yang dapat diambil adalah 25 cm³, hampir sama dengan krista iliaka. Pada sebagian besar pasien, *weight bearing* segera dapat dilakukan, kecuali bila pengambilan graf melewati garis tengah tibia yang direkomendasikan *weight bearing* sampai minggu ke 6–12.

5.3.2.1 Teknik Pengambilan

Berbagai teknik dapat digunakan, melalui sisi lateral dan medial tanpa perbedaan jumlah graf yang dapat diambil. Pada sisi lateral titik masuk (*entry point*) tepat di bawah tuberkel Gerdy's. Pengambilan dilakukan dengan cermat untuk menghindari kerusakan sendi lutut. Titik masuk sebaiknya dibentuk sirkular atau bulat guna menghindari *stress-rises* yang bisa menimbulkan fraktur. Pada saat menutup sebaiknya periosteum dikembalikan agar osteoblas bisa melakukan rekonstitusi daerah graf.

5.3.2.2 Komplikasi

Angka komplikasi daerah donor pada tibia proksimal rendah sekitar 1–2%. Komplikasi mayor meliputi formasi hematoma profunda, infeksi profunda, perforasi sendi, fraktur daerah donor, gangguan berjalan, dan cedera nervus permanen. Daerah donor tibia proksimal terletak jauh dari neurovaskular sehingga risikonya rendah, kecuali insisi terlalu ekstensif. Pengambilan graf pada daerah ini merupakan kontraindikasi pada pasien dengan fisis yang masih terbuka (anak-anak).



Gambar 5.6

Tulang autograf kancellor dari tibia proksimal.

(Sumber: dokumentasi pribadi)

5.3.3 Radius Distal

5.3.3.1 Teknik Pengambilan

Radius distal dapat memberikan lebih kurang 3 cm³ graf kancellor atau kortikal kancellor untuk aplikasi pada pembedahan tangan dan ekstremitas atas. Pengambilan tulang radius distal dapat dilakukan melalui sisi dorsal atau volar. Dari dorsal akses untuk radius distal di antara kompartemen ekstensor pertama dan kedua, dilakukan dengan cermat untuk menghindari cedera pada vena-vena dorsal dan nervus radialis superfisialis. Osteotomi kecil dilakukan untuk membuat jendela pada tuberkel Lister's, pada saat graf tulang kancellor akan diambil. Alternatif adalah pada kompartemen 2 dan 3, yaitu insisi terletak jauh dari nervus radialis superfisialis. Insisi dari sisi volar dilakukan longitudinal proksimal dari pergelangan tangan dan terletak di antara arteri radialis dan tendon brakioradialis. Muskulus pronator quadratus diangkat dan dibuat jendela pada tulang korteks. Graf kortikal kancellor dan kancellor dapat diambil baik dari sisi volar maupun dorsal. Insisi volar memberikan keuntungan daripada dorsal karena tidak merusak ekstensor kompartemen, perlekatan yang menimbulkan nyeri dapat dihindarkan dan secara kosmetik lebih baik.

5.3.3.2 Komplikasi

Komplikasi yang dapat terjadi dan telah dilaporkan oleh beberapa peneliti adalah nyeri (5%), de Quervain tenosynovitis (1,3%), infeksi (0,2%), fraktur (0,1%) dan cedera pada nervus radialis superfisialis (0,1%). Cedera pada nervus radialis superfisialis akan menimbulkan nyeri, anestesi, nyeri neuroma, oleh karena insisi harus dilakukan dengan hati-hati dan cermat.⁽⁶⁾

5.3.4 Tibia Distal

Metafisis tibia distal dapat menjadi sumber struts kortikal kancellus dan juga memiliki akses yang mudah untuk mengambil volume kecil tulang kancellus. Tempat ini terutama untuk operasi pergelangan kaki dan kaki karena berdekatan dan akan meminimalkan perdarahan serta lamanya operasi. Graf diambil melalui sisi medial tibia proksimal dari *malleolus medialis* atau langsung dari anterior, pengambilan dilakukan dengan cermat untuk menghindari cedera pada arteri dan vena dorsalis pedis. Tulang kancellus diambil melalui lubang kecil pada korteks dan dapat menghasilkan 2–3 cm³ kancellus tanpa menimbulkan gangguan *weight bearing*. Karena jumlah graf yang dapat diambil terbatas, maka penggunaannya terbatas untuk pembedahan pergelangan kaki dan kaki. Komplikasi yang dapat terjadi tidak banyak, jarang terjadi hematoma dan nyeri pada daerah donor begitu juga fraktur.⁽⁶⁾

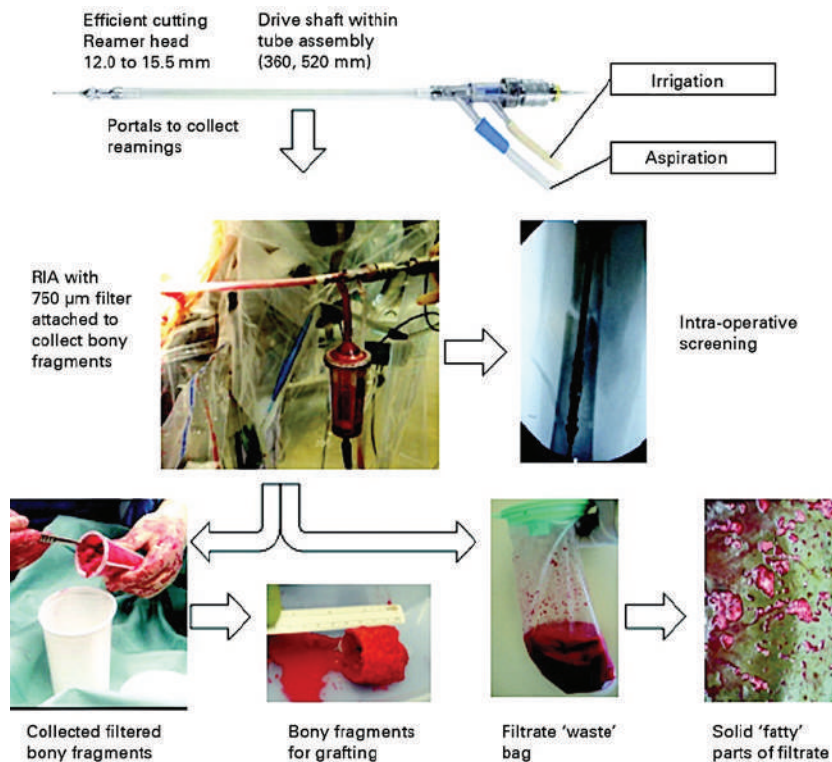
5.3.5 Trokanter Mayor

Regio ini merupakan sumber graf yang berguna untuk pembedahan pada ekstremitas sisi yang sama. Paling banyak digunakan pada fraktur kominutif kolum femur. Teknik pengambilan dilakukan dengan membuat lubang sirkuler pada sisi lateral trokanter. Dari daerah ini dapat diambil 5–10 cm³ graf tulang kancellus. Teknik pengambilan dilakukan dengan insisi longitudinal tepat di atas trokanter. *Iliotibial band* diinsisi sesuai dengan insisi kulit sampai mencapai trokanter. Graf diambil melalui lubang pada sisi lateral searah kolum femur. Komplikasi yang mungkin timbul adalah nyeri persisten.⁽⁶⁾

5.3.6 Reamer-Irrigator-Aspirator

Reamer-irrigator-aspirator (RIA) adalah alat *reaming* intramedular sekali pakai yang merupakan kombinasi *reaming* bersamaan dengan irigasi intramedular dan aspirasi. *Reaming* standar dihubungkan dengan kejadian komplikasi pulmonal meliputi emboli lemak dan sindrom *distress* napas akut oleh karena peningkatan tekanan intramedular. RIA ditujukan untuk menurunkan risiko komplikasi pulmonal yang terjadi pada pasien yang dilakukan *reamed nailing femoral* yang mengalami multipel trauma dengan menurunkan tekanan *intramedullary* dan efek sistemiknya.

Keuntungan tidak terduga dari RIA adalah alat ini mengumpulkan graf tulang autogenous intramedular. Volume graf tulang yang terkumpul dapat

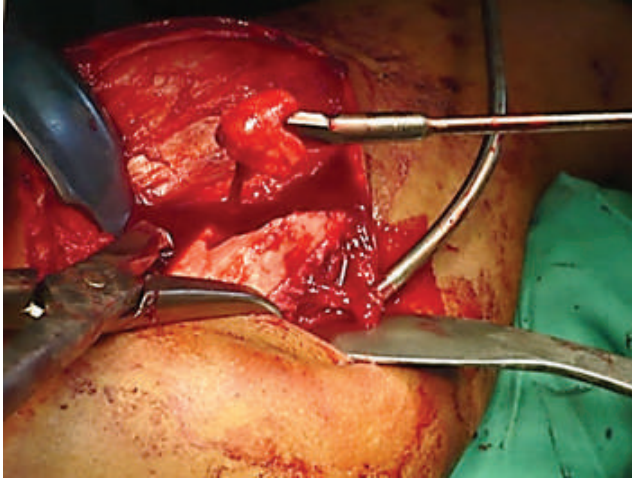


Gambar 5.7
Reamer-irrigator-aspirator (RIA) menghasilkan tulang autograf yang kaya sel punca mesenkim⁽⁶⁾

mencapai 30–90 cm³ dengan stimulasi union sebanding dan nyeri segera, serta nyeri kronik yang rendah dibandingkan graf krista iliaka. Rata-rata teknik ini menghasilkan kira-kira 40 cm³ graf tulang dari femur dan 33 cm³ dari tibia. Hasil penelitian menunjukkan graf ini kaya *stem cells*, sel-sel osteogenik dan faktor-faktor pertumbuhan yang paling sedikit sama dengan krista iliaka.⁽⁶⁾

5.3.7 Induced Membranes

Pilihan terapi defek tulang >6 cm saat ini adalah rekonstruksi mayor yang terbatas pada graf tulang kancellor mayor, autograf fibula baik dengan atau tanpa vaskular, transpor tulang (Ilizarov), *massive bone allograft*, endoprostesa dan opsi lain menggunakan material nonbiologi. Autograf kancellor direkomendasikan untuk mengisi defek ≤5 cm dengan vaskular dan tempat resipien yang sehat.



Gambar 5.8

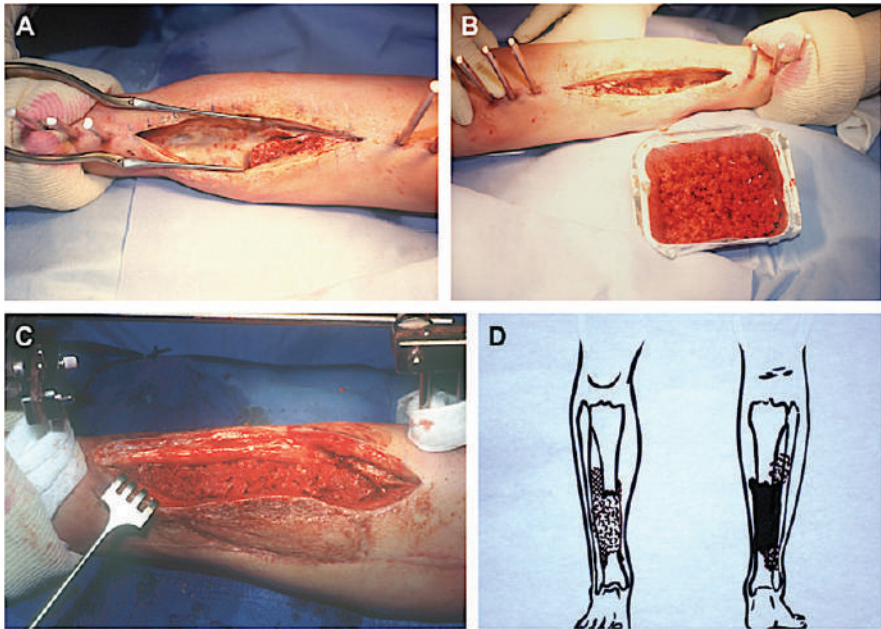
Tulang autograf hasil *reaming* konvensional, walaupun jumlah yang didapat tidak sebanyak RIA tetapi memiliki potensi yang sama.
(Sumber: dokumentasi pribadi)

Masquelet dan Begue memperkenalkan teknik terapi yang disebut *induced membrane*. Metode ini menghasilkan angka union yang optimal, bahkan pada jaringan pascaradiasi atau infeksi, dan mungkin juga dapat menjadi opsi pada pasien dengan kondisi medis jelek yang tidak ideal untuk dilakukan rekonstruksi kompleks atau memiliki defek tulang yang besar.

Masquelet dan Begue melakukan evaluasi dengan radiografi pada suatu studi serial retrospektif terhadap rekonstruksi tiga puluh lima defek tulang dengan ukuran besar antara 5 hingga 24 cm. Semua pasien menunjukkan penyembuhan yang baik dan dievaluasi dengan radiografi dan didapatkan penyembuhan pada semua pasien. Penyembuhan tergantung pada panjang defek dan semua infeksi tulang profunda sembuh dalam waktu 8,5 bulan. Pada model kelinci, Pelissier *et al.*, mendapatkan bahwa *induced membrane* memproduksi berbagai sitokin yang berpotensi untuk mempromosi penyembuhan dan konsolidasi graf meliputi *vascular endothelial growth factors* (VEGF), *bone morphogenetic protein-2* (BMP-2), dan *transforming growth factors-beta1* (TGF- β 1). *Induced membrane* memiliki banyak vaskularisasi dengan permukaan lapisan dalam seperti *synovium* dan lapisan luar yang dibentuk oleh fibroblas dan kolagen.⁽⁶⁾

Teknik *induced membrane* dilakukan dalam 2 tahap. Tahap pertama dengan melakukan komplis eksisi *debridement* seluruh jaringan nekrosis atau jaringan

yang tidak sehat di daerah nonunion, sama dengan prosedur Papineau untuk osteomielitis kronik. Tahap ini dilengkapi dengan pemakaian *spacer* semen *polymethyl-methacrylate* untuk mengisi celah tulang, yang akan memberikan stabilitas serta permukaan untuk formasi *pseudomembrane*. Setelah 4–6 minggu, dilakukan tahap kedua atau tahap rekonstruksi dimulai dengan pengambilan *spacer*. Membran *pseudosynovial* atau *induced membrane* yang kosong diisi dengan graf tulang kancellus. Membran harus dijahit untuk menutup defek yang telah diisi graf dan mencegah masuknya jaringan lunak ke dalam defek tulang dan invasi sel-sel inflamasi. Membran ini akan melindungi autograf dari resorpsi cepat dan mendorong konsolidasi graf. *Adjuvant* lain yang dapat dilakukan adalah kombinasi antara *induced membrane* dengan graf RIA untuk mengisi ruang kosong tulang yang besar.



Gambar 5.9

(A) Ruang yang terbentuk setelah PMMA diambil, (B) tulang autograf yang akan digunakan, dan (C) aplikasi tulang autograf, serta (D) skema *induced membrane* menggunakan PMMA.⁽²¹⁾

Graf Tulang Alogenik (Alograf)

Tulang autograf sampai saat ini memang masih menjadi standar baku untuk graf tulang karena memiliki tiga sifat biologis yang sangat dibutuhkan yaitu osteogenesis, osteokonduktif dan osteoinduktif. Walaupun begitu, graf tulang autograf bukan tanpa kekurangan. Kekurangan dari graf tulang autograf adalah jumlah dan bentuk graf yang terbatas disertai dengan potensi komplikasi yang timbul akibat pengambilan graf seperti nyeri, infeksi, dan perdarahan, serta penambahan daerah operasi untuk mengambil graf. Kekurangan ini menyebabkan para dokter yang membutuhkan mencari alternatif lain.

Tulang alograf yang berasal dari donor merupakan alternatif graf tulang yang banyak digunakan saat ini. Tulang alograf telah lama digunakan sebagai pengganti tulang autograf sebagai bahan alami untuk rekonstruksi defek pada tulang. Tulang alograf menjadi alternatif yang menarik karena ketersediaannya relatif tidak terbatas, dapat digunakan untuk rekonstruksi struktural pada defek tulang yang besar dan juga dapat merangsang pembentukan tulang baru.^(2, 22, 23)

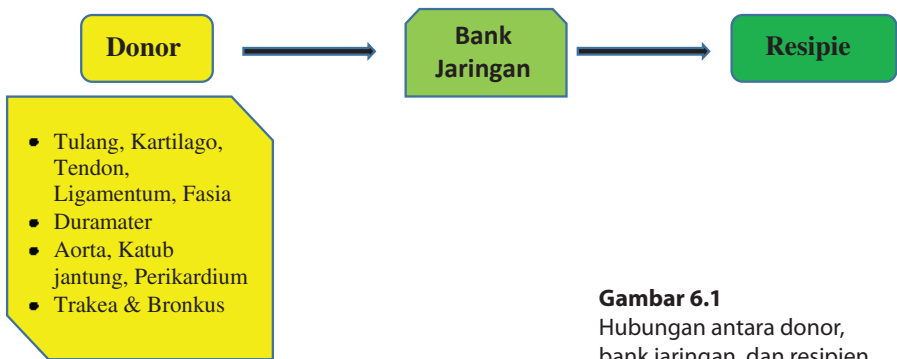
Kebutuhan untuk tulang alograf dalam pelayanan orthopaedi meningkat dengan pesat, didorong oleh meningkatnya operasi revisi artroplasti pada populasi lanjut usia dan teknik operasi pembedahan minimal invasif terutama pada tulang belakang di mana kebutuhan akan graf tulang dan material pengganti tulang tumbuh dengan cepat serta operasi-operasi pada tumor muskuloskeletal yang membutuhkan baik tulang dalam bentuk kecil maupun besar untuk rekonstruksi pascaoperasi. Ketersediaan jumlah alograf meningkat dengan pesat sejalan dengan bertambahnya jumlah bank jaringan. Bahan ini paling banyak digunakan di

Eropa, juga sebelumnya di USA dan saat ini di Indonesia.^(2, 22, 24) Walaupun saat ini banyak digunakan material pengganti tulang di pasar, tetapi tulang alograf lebih unggul disebabkan komposisinya yang terdiri dari serabut kolagen dan mineral, sedangkan pada material pengganti tulang hanya mineral saja.

6.1 BANK JARINGAN (TISSUE BANK)

Berbeda dengan tulang autograf, yaitu pengambilan graf tulang dilakukan bersamaan atau berurutan dengan pemberian graf pada tempat yang diinginkan dalam satu episode operasi, tulang alogenik memerlukan pemrosesan dan penyimpanan terlebih dahulu agar graf tulang yang diberikan aman untuk pasien dan berkualitas baik. Institusi yang memproduksi tulang alograf adalah bank jaringan. Bank jaringan adalah suatu institusi yang melakukan seleksi (*screening*), pengambilan, pemrosesan, sterilisasi, dan distribusi jaringan dana atau sel. Terdapat kesenjangan antara resipien dan donor, dapat terjadi apabila terdapat pasien yang membutuhkan graf tulang, tetapi pada saat yang bersamaan tidak terdapat donor yang tersedia, dan sebaliknya. Fungsi utama bank jaringan adalah menjadi penghubung antara pasien dan donor, dengan menyiapkan berbagai ukuran dan bentuk graf tulang yang aman dan berkualitas yang siap digunakan bila terdapat pasien yang membutuhkan.⁽²⁵⁾

Perkembangan bank jaringan di dunia didorong oleh perang Korea. Pada peristiwa besar ini banyak korban perang yang terluka yang membutuhkan berbagai jaringan terutama jaringan muskuloskeletal, untuk kebutuhan rekonstruksi. Dalam mengatasi masalah ini, atas inspirasi George Hyatt dibangun Bethesda Naval Tissue Bank di USA tahun 1950, kemudian diikuti oleh beberapa bank jaringan di negara seperti Cekoslawakia, Inggris, dan Jerman. Saat ini, bank



Gambar 6.1
Hubungan antara donor, bank jaringan, dan resipien.

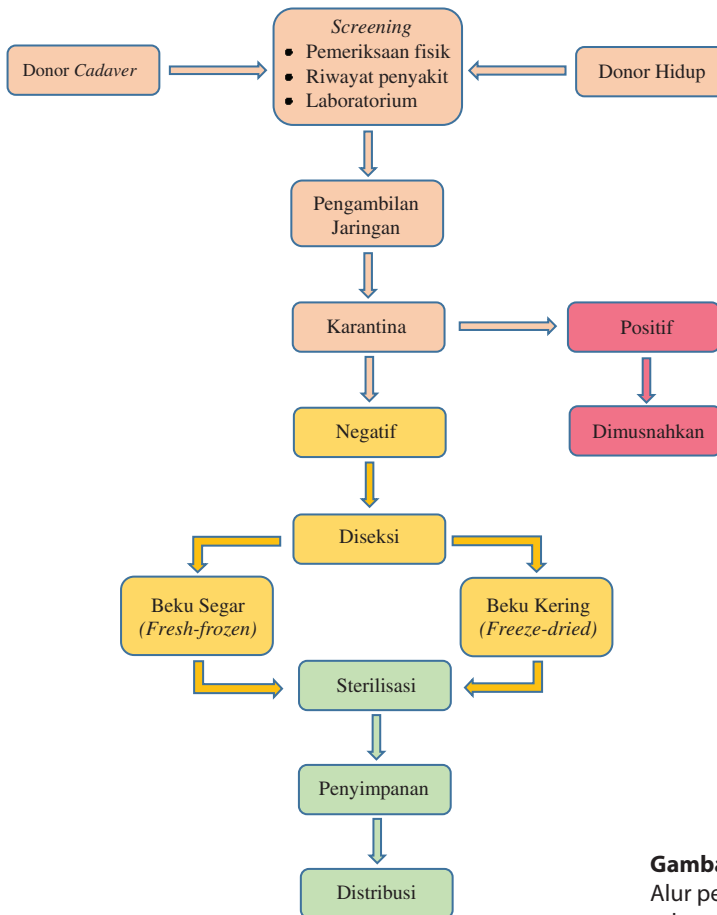
jaringan telah berkembang di berbagai belahan dunia termasuk di Indonesia. Bank jaringan di Indonesia secara berurutan menurut tahun berdirinya adalah; Badan Tenaga Nuklir Nasional (BATAN) (1988), RSUD Dr. Soetomo (1990), dan RSUP M. Jamil Padang.^(25, 26)

Bank jaringan RSUD Dr. Soetomo berkembang melalui beberapa fase yang sangat dipengaruhi oleh pendanaan, sumber daya manusia, organisasi, dan ketersediaan donor. Fase pertama adalah sepuluh tahun awal sampai tahun 2000, pada saat itu bank jaringan hanya memproduksi tulang dan ligamentum beku segar (*fresh-frozen*) dengan peralatan yang sangat sederhana dan hanya dijalankan oleh satu orang saja sebagai pionir yaitu almarhum dr. Abdurrahman, Sp.OT. Fase kedua adalah tahun 2000–2006, pada saat ini rumah sakit memberi ruangan dan peralatan yang baru sehingga dapat memproduksi berbagai macam jenis tulang yang telah diproses dengan teknik *fresh-frozen* dan *freeze dried*, serta berbagai jaringan lunak seperti membran amnion, tendon, dan ligamentum. Periode ini juga diperkuat oleh sumber daya manusia yang telah dididik sebagai operator bank jaringan. Pada fase ketiga tahun 2006, bank jaringan secara organisasi menjadi instalasi, menjadikan bank jaringan lebih berkembang lagi karena mulai mendapat anggaran rutin dan juga mendapat tambahan beberapa tenaga teknis, pada tahun 2010 bank jaringan mendapat gedung baru yang lebih representatif. Pada tahun 2011, fase keempat dimulai dengan penambahan kemampuan bank jaringan dalam kultur dan memproduksi sel punca. Produksi bank jaringan diawali dengan biomaterial yang berasal dari jaringan tubuh manusia dan hewan. Sekarang peneliti mulai melakukan riset untuk terapi sel punca (*cells based therapy*) dan terapi yang menggunakan kombinasi sel punca serta biomaterial sebagai *scaffold* yang disebut sebagai rekayasa jaringan (*tissue engineering*).^(1, 2)

Sumber donor yang ada di bank jaringan berasal dari donor hidup dan donor *cadaver*. Dari donor hidup, jaringan yang diambil merupakan jaringan yang tidak lagi digunakan setelah prosedur operasi tertentu atau tindakan medis lainnya, seperti kaput femur pascaoperasi artroplasti sendi panggul, potongan tulang yang berasal dari operasi artroplasti sendi lutut, tulang kalvaria dari operasi kraniotomi, tulang, tendon, dan ligamentum dari *amputee* pascatraumatik amputasi, serta membran amnion dari proses persalinan normal. Dari donor *cadaver* dapat didapatkan berbagai jaringan dalam jumlah banyak. Hampir seluruh tulang ekstremitas dapat diambil baik tendon maupun ligamentum. Selain itu, beberapa struktur penting yang dapat diambil adalah katup jantung, duramater, bronkus, fasia, dan perikardium.^(1, 2)

6.2 PEMROSESAN TULANG ALOGRAF

Pemrosesan tulang alograf di bank jaringan dilakukan dengan tujuan produk yang dihasilkan aman dan berkualitas. Pemrosesan tulang alograf dilakukan melalui serangkaian kegiatan yang dimulai dengan seleksi (*screening*) donor meliputi pemeriksaan fisik, anamnesis riwayat penyakit dahulu dan sekarang, serta laboratorium. Pemeriksaan laboratorium minimal yang harus dikerjakan adalah; HIV, hepatitis A dan B, sifilis, dan *swab* kultur dari jaringan yang diambil. Setelah seleksi donor, dilakukan pengambilan jaringan yang dapat dilakukan secara steril terutama untuk jaringan yang diproses beku segar (*fresh-frozen*), atau tidak steril untuk jaringan yang akan diproses lebih lanjut. Kemudian seluruh jaringan dikarantina pada refrigerator dengan suhu -20°C



Gambar 6.2
Alur pemrosesan alograf tulang

untuk menunggu hasil pemeriksaan laboratorium. Bila semua pemeriksaan laboratorium negatif, maka pemrosesan dilanjutkan. Akan tetapi bila ada yang positif, maka harus dimusnahkan. Proses berikutnya adalah diseksi otot-otot yang melekat, membersihkan seluruh *bone marrow* pada medula tulang, dan dilanjutkan dengan pembekuan di dalam *deep freezer* pada suhu -80°C terutama untuk tulang alograf besar atau dilakukan pemotongan menjadi ukuran kecil, dan/atau demineralisasi yang diikuti dengan pengeringan melalui proses sublimasi (*freeze-drying/lyophilizer*). Proses pengeringan ini dilakukan pada jaringan dari fase beku, kemudian langsung dikeringkan tanpa melalui proses cair, sehingga mikrostruktur dari tulang tetap terjaga dan tidak terjadi denaturasi protein. Tahapan proses dilanjutkan dengan *vacuum packaging*, diikuti sterilisasi baik dengan sinar γ , etilen oksida atau menggunakan zat kimia lain yang tidak toksik. Jaringan yang sudah disterilisasi disimpan dengan dua cara yaitu pada *deep-freezer* dengan suhu -80°C untuk graf tulang beku segar (*Fresh-frozen*) dan pada suhu kamar untuk tulang alograf yang di *freeze-drying*.⁽²⁾ Tulang alograf yang telah disterilisasi dan dikemas siap untuk didistribusi dan digunakan.

6.3. BEKU SEGAR (*FRESH-FROZEN*)

Pemrosesan dengan metode ini terutama ditujukan kepada tulang-tulang berukuran besar, dengan kekuatan mekanis tulang yang masih dapat dipertahankan sehingga dapat digunakan untuk rekonstruksi struktural pada defek tulang yang besar. Tulang yang diproses dengan cara ini memiliki sifat osteokonduktif. Tulang *fresh-frozen* memerlukan *cold chain* bila akan didistribusikan ke daerah yang jauh, karena harus disimpan dalam kondisi beku sampai digunakan.^(27, 28)

Tahapan pemrosesan tulang *fresh-frozen*:

1. Tulang panjang atau tulang yang berukuran besar diambil dengan teknik steril;
2. Diseksi semua jaringan yang melekat dengan pengecualian ligamentum yang melekat di sekitar sendi yang nantinya dibutuhkan pada saat rekonstruksi;
3. Seluruh *bone marrow* tulang dibersihkan hingga tiada yang tersisa;
4. Diambil sampel jaringan untuk kultur kuman;
5. Tulang direndam di dalam hidrogen peroksida kemudian dibilas dengan NaCl steril;
6. Dikemas dengan tiga lapis plastik; dan
7. Disimpan di dalam *deep freezer* dengan suhu -80°C minimal selama 3 bulan sebelum digunakan.

Tahapan pemrosesan tulang kaput femur dilakukan sebagai berikut:

1. Dilakukan diseksi untuk membersihkan jaringan lunak dan kartilago;
2. Pencucian pertama, menggunakan NaCl steril untuk membersihkan seluruh darah yang terdapat di permukaan tulang;
3. Pencucian kedua, tulang kaput femur direndam dalam larutan peroksida dan dimasukkan ke dalam *waterbath ultrasonic shaker* selama 24 jam pada suhu 70°C. Larutan diganti secara berkala bila terlihat keruh. Pencucian kedua berguna untuk mengambil seluruh kandungan *bone marrow* di dalam tulang;
4. Pencucian ketiga, tulang kaput femur dibilas dengan NaCl steril untuk menghilangkan seluruh sisa hidrogen peroksida;
5. Pengepakan dilakukan dengan memasukan kaput femur ke dalam plastik steril tiga lapis dan ditutup dengan *vacuum seal*;
6. Tulang kaput femur disimpan di dalam *deep freezer* dengan suhu -80°C; dan
7. Semua proses dilakukan dalam kondisi steril.

Tulang alograf *fresh-frozen* dapat disterilisasi dengan sinar γ atau etilen oksida (ETO), dapat juga tanpa dilakukan sterilisasi. Bila yang terakhir dikerjakan, maka seluruh proses harus dikerjakan di ruangan yang terstandar dengan teknik aseptik yang disertai dengan validasi produk untuk menjamin bahwa produk tidak terkontaminasi.

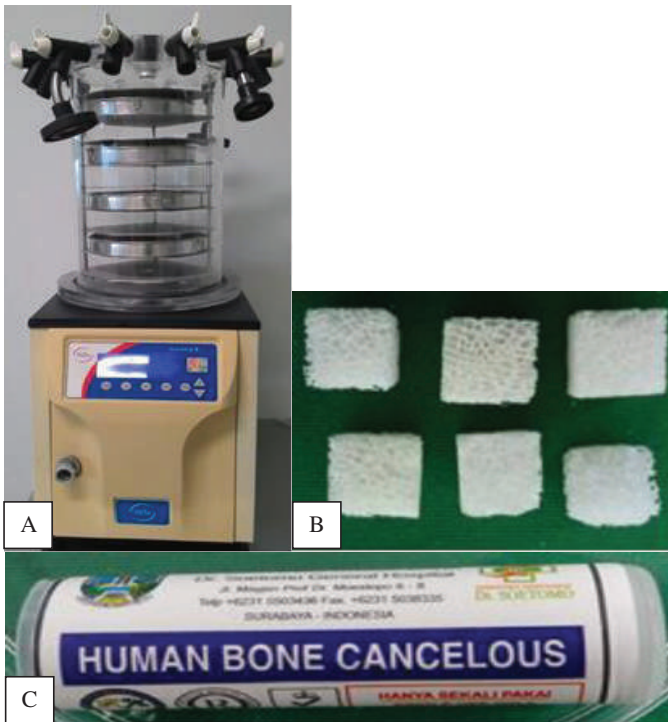6.3.1 Beku Kering (*Freeze-Dried*)

Proses ini bertujuan untuk membuat tulang autograf dalam bentuk kecil serta dapat disimpan dalam suhu kamar. Tulang yang digunakan adalah tulang kancellus. Tulang yang diproses dengan teknik *freeze-dried* memiliki sifat osteokonduktif dan kekuatan mekanisnya jauh sangat menurun. Oleh karena itu, tidak digunakan untuk rekonstruksi struktural. Metode pengeringan yang dilakukan menggunakan mesin *lyophilizer*, yaitu pengeringan dilakukan langsung dari fase beku (sublimasi) dengan menguapkan kandungan air sampai < 8% tanpa melalui fase cair. Dengan metode ini, maka mikrostruktur, komposisi mineral, dan kandungan protein tulang tidak mengalami perubahan.⁽²⁹⁾

Tahapan pemrosesan tulang *freeze-dried*:

1. Diseksi semua jaringan lunak yang melekat pada tulang;
2. Pematangan tulang sesuai dengan ukuran dan bentuk yang dikehendaki;

3. Pencucian pertama, menggunakan air destilasi dengan *jet lavage* untuk membuang seluruh darah dan *bone marrow*;
4. Pencucian kedua, tulang direndam dengan hidrogen peroksida dan dimasukkan ke dalam *waterbath ultrasonic shaker* selama 24 jam dan dipanaskan pada suhu 70°C, larutan diganti secara berkala apabila terlihat keruh dan banyak butiran lemak;
5. Pencucian ketiga, tulang dibilas dengan air distilasi lalu direndam dengan larutan heksana untuk menghilangkan sisa lemak, kemudian dibilas lagi dengan air distilasi sampai semua larutan heksana hilang;
6. Tulang disimpan di dalam *deep-freezer* -80°C selama 24 jam;
7. Dimasukkan ke dalam *chamber freeze-drying* dalam kondisi beku, untuk dikeringkan dengan proses sublimasi selama 48 jam sampai kadar air kurang 8%;
8. Pengepakan, dimasukkan ke dalam tiga lapis plastik steril dan ditutup dengan *vacuum seal*; dan
9. Sterilisasi dengan radiasi sinar γ



Gambar 6.3
 (A) Mesin *lyophilizer* (*freeze-drier*) yang digunakan untuk mengeringkan graf tulang dengan proses sublimasi, (B) *freeze-dried* tulang autograf kancellous, dan (C) hasil olahan graf tulang berupa *human bone cancellous*.
 (Sumber: dokumentasi pribadi)

Tulang *freeze-dried* disimpan dalam suhu kamar, mudah didistribusikan karena tidak memerlukan penanganan khusus seperti tulang *fresh-frozen*.

6.3.2 Demineralisasi Tulang

Proses demineralisasi tulang bertujuan mengambil kandungan mineral tulang sehingga meninggalkan protein-protein tulang. Tulang demineralisasi akan memiliki sifat osteokonduktif yang baik karena protein-protein yang sebelumnya terperangkap di dalam mineral tulang menjadi terekspos sehingga dapat merangsang dan menstimulasi sel-sel punca resipien untuk berdiferensiasi menjadi osteoblas yang selanjutnya akan membentuk tulang baru. Graf tulang ini juga memiliki kemampuan osteokonduktif karena memiliki pori dan interkoneksi pori. Kekurangan graf ini adalah tidak memiliki kekuatan mekanis sehingga tidak dapat digunakan untuk rekonstruksi struktural. Tulang graf ini diproduksi dalam bentuk kecil (kubikal), lembaran, dan granul.

Tahapan pemrosesan tulang demineralisasi yaitu:

1. Diseksi semua jaringan lunak yang melekat pada tulang;
2. Pematangan tulang sesuai dengan ukuran dan bentuk yang dikehendaki;
3. Pencucian pertama, menggunakan air distilasi dengan *jet lavage* untuk membuang seluruh darah dan *bone marrow*;
4. Pencucian kedua, tulang direndam dengan hidrogen peroksida dan dimasukkan ke dalam *waterbath ultrasonic shaker* selama 24 jam dan dipanaskan pada suhu 70°C, larutan diganti secara berkala apabila terlihat keruh dan banyak butiran lemak;
5. Pencucian ketiga, tulang dibilas dengan air distilasi lalu direndam dengan larutan heksana untuk menghilangkan sisa lemak, kemudian dibilas lagi dengan air distilasi sampai semua larutan heksana hilang;
6. Demineralisasi, tulang yang sudah bersih kemudian direndam dengan larutan HCl 0,1% sampai kandungan mineral yang terdapat dalam tulang hilang;
7. Pencucian keempat, tulang yang sudah terdemineralisasi dicuci dengan air distilasi sampai larutan HCl nya hilang;
8. *Freeze drying*, tulang disimpan di dalam *deep freezer* selama minimal 24 jam, kemudian dimasukkan ke dalam alat pengering dalam waktu 48–50 jam sampai kadar air kurang dari 8%;

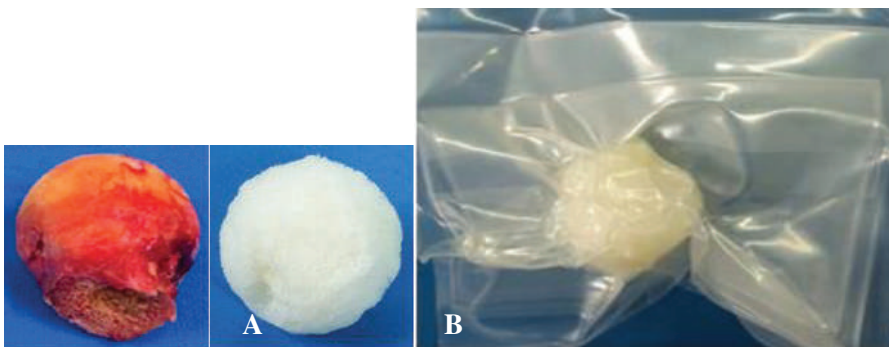
9. Pengepakan, dimasukkan ke dalam tiga lapis plastik steril dan ditutup dengan *vacuum seal*; dan
10. Sterilisasi dengan radiasi sinar γ .

6.4 JENIS TULANG ALOGRAF

6.4.1 Tulang Alograf Kortikal Kanselos

Tulang kortikal kanselos hanya memiliki sifat osteokonduktif dan tidak memiliki sifat osteogenik dan minimal osteoinduktif. Tulang jenis ini umumnya berasal dari kaput femur atau tulang panjang ekstremitas, memiliki kekuatan mekanis yang tergantung pada proses pengolahannya. Merupakan tulang alograf yang paling banyak digunakan.

Bank jaringan di dunia seperti juga yang terdapat di Surabaya memproduksi berbagai variasi tulang ini. Kaput femur yang tidak diproses dan diambil dalam kondisi steril merupakan produksi utama sebagian besar bank jaringan. Disiapkan dalam bentuk utuh atau dipotong menjadi dua atau tiga, proses minimal yang dikerjakan adalah pencucian dengan H_2O_2 untuk membuang sisa darah dan debris. Tulang kortikal kanselos yang diproses berasal dari kaput femur yang terbuang pada saat operasi *hemiarthroplasty hip* atau dari epifisis dan metafisis tulang panjang dari donor. Proses yang dilakukan meliputi pengambilan lemak dan *bone marrow*. Pembersihan dari lemak dan *bone marrow* menghasilkan produk dengan sifat osteokonduktif yang lebih baik dan lebih aman.⁽²⁴⁾



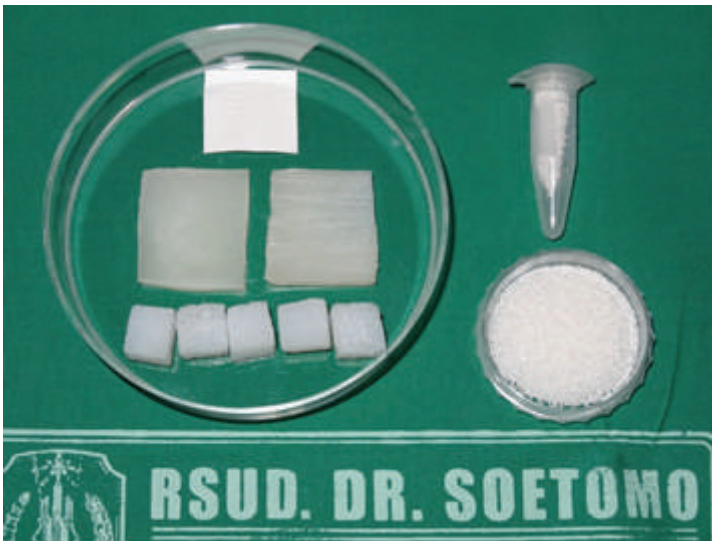
Gambar 6.4

(A) Tulang kaput femur yang belum diproses, (B) tulang kaput femur yang telah diproses, dan (C) kaput femur di kemas dengan 3 lapis plastik dengan *vacuum seal*.
(Sumber: dokumentasi pribadi)

Tulang yang diproses dapat dibuat menjadi berbagai bentuk dan ukuran, dan disimpan dalam kondisi steril. Penyimpanan tergantung cara pengolahan, dapat dalam kondisi beku di dalam *freezer* atau *freeze-dried* pada suhu ruangan. Tulang *freeze-dried* biasanya digunakan untuk defek kecil dan *fresh-frozen* untuk defek yang lebih besar.⁽²⁹⁾

6.4.2 Tulang Alograf Osteoinduktif

Tulang alograf ini didapat dengan cara melakukan proses demineralisasi yaitu mengambil kandungan mineral hidrosipatit tulang. Proses ini pertama sekali ditemukan oleh Urist pada tahun 1964. Pada kondisi normal, unsur organik tulang terperangkap di tengah-tengah mineral hidroksiapatit, sehingga tulang alograf tanpa demineralisasi hanya memiliki sifat osteokonduktif. Setelah demineralisasi, maka tulang korteks berisi kolagen, protein-protein tulang (di antaranya BMPs), glikoprotein, dan proteoglikan. Osteoinduksi akan terjadi bila terdapat BMPs, pembawa (*carrier*) yaitu kolagen tipe, dan sel-sel yang akan merespons terhadap protein-protein tersebut. Keuntungan utama matriks tulang demineralisasi (*demineralized bone matrix*-DBM) telah berisi BMPs dan kolagen tipe 1. Berbagai tipe proses DBM telah dikembangkan, DBM dicampur dengan kalsium sulfat, kolagen *bovine* atau *porcine* dan *bioglass*. Konsistensi DBM bervariasi tetapi mudah dan nyaman untuk digunakan. Produk ini tumbuh



Gambar 6.5
Tulang alograf yang telah dilakukan demineralisasi (DBM).
(Sumber: dokumentasi pribadi)

dengan cepat di pasar USA dan menjadi bertambah populer di Eropa begitu juga di Indonesia.^(2, 24, 30)

Sebagian besar produk komersial memiliki data penelitian yang mendukung karakteristik dan klaim mereka terhadap efikasi produknya. Tetapi, data saintifik perbandingan sangat jarang didapatkan sehingga masih sulit bagi spesialis bedah untuk memilih produk yang sesuai. Diperlukan standar yang jelas untuk menilai dan membandingkan berbagai sifat dari DBM.⁽²⁴⁾

Penggunaan yang paling tepat untuk DBM adalah pada *delayed union*, atrofik nonunion dan oligotrofik nonunion. Indikasi relatif pada trauma terutama bila terjadi pengelupasan (*stripping*) periosteum yang ekstensif dan beberapa kondisi lain yang membutuhkan formasi tulang baru. Indikasi lain adalah pada tumor kista pada tulang seperti *aneurysmal bone cyst* (ABC), *simple bone cyst* (SBC), dan *giant cells tumor* (GCT). DBM dapat menghentikan fase osteolitik pada kista dan mempromosi penyembuhan tulang dengan osteoinduksi.^(2, 23)

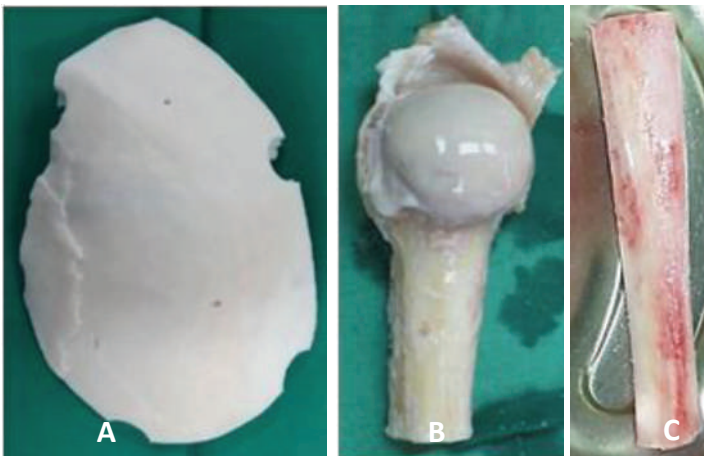
6.4.3 Tulang Alograf Struktural Besar (*Massive Structural Bone Allografts*)

Tulang alograf struktural besar telah lama digunakan sebagai opsi untuk rekonstruksi setelah operasi *limb salvage* pada kasus onkologi orthopaedi dan juga merupakan opsi untuk rekonstruksi defek tulang yang besar karena sebab lain. Tulang alograf tipe ini segera memberikan *support* struktural. Tulang ini diambil dengan steril dari donor, dilakukan diseksi semua jaringan lunak kecuali ligamentum yang nantinya berguna untuk rekonstruksi, kemudian disimpan dalam *deep freezer* pada suhu -80°C . Tulang alograf struktural besar digunakan untuk rekonstruksi setelah reseksi tumor tulang, atroplasti revisi dan jarang digunakan pada trauma. Tulang diproses dan disimpan di dalam *deep-freezer* (*fresh-frozen*) lebih disukai daripada *freeze-dried* karena kekuatan mekanisnya sama dengan tulang normal.^(2, 23)

Tipe tulang alograf struktural yang sering digunakan antara lain:

1. **Osteokondral alograf:** tulang alograf ini memiliki sendi yang digunakan untuk rekonstruksi parsial sendi lutut, bahu, pergelangan tangan, dan pergelangan kaki. Total rekonstruksi sendi dengan menggunakan tulang alograf, jangka panjang kurang memberikan hasil yang baik, begitu juga bila digunakan pada sendi *charcot* akan dengan cepat mengalami kerusakan.
2. **Interkalari alograf:** tulang alograf ini merupakan tulang kortikal tulang panjang yang digunakan untuk rekonstruksi segmen tulang yang rusak. Pada saat rekonstruksi tulang diletakkan di antara tulang resipien.

3. **Tulang alograf segmental dengan arthrodesis:** teknik dan jenis tulang alograf yang dipakai menyerupai interkalari, perbedaannya adalah tulang alograf digunakan untuk arthrodesis sendi.
4. **Alograf segmental dengan prostesis:** pada rekonstruksi sendi menggunakan prostesis dengan kehilangan tulang yang besar atau pada artroplasti revisi, kombinasi antara tulang alograf dan prostesis memberikan angka komplikasi yang rendah.
5. **Cortical strut/inlay allograft:** digunakan untuk rekonstruksi tumor kista tulang yang besar dan juga sebagai penyangga pada fraktur periprostetik.^(2, 23, 24)



Gambar 6.6

Tulang alograf struktural besar (*massive bone allograft*) yang akan digunakan untuk rekonstruksi struktural tulang. Keterangan: (A) tulang kalvaria, (B) tulang proksimal humerus (osteokondral), dan (C) tulang tibia (interkalari).

(Sumber: dokumentasi pribadi)

Tabel 6.1 Sifat biologi, kekuatan mekanis, serta *remodelling* berbagai jenis tulang alograf

Jenis graf	Osteogenesis	Osteoinduktif	Osteokonduktif	Kekuatan	Inkorporasi	Remodelling
Kortikal	-	-	++	+++	++	-
Kanselos	-	+	++	No	++	+
Kortikal kanselos	-	+	++	++	++	+
DBM		++	++		+++	++

Material Pengganti Tulang (*Bone Material Substitutes*)

Pengembangan material pengganti tulang merupakan antisipasi keterbatasan ketersediaan graf tulang yang berasal dari autograf maupun alograf. Autograf walaupun merupakan graf tulang yang ideal dan menjadi standar baku memiliki tiga kekurangan yang menonjol yaitu keterbatasan jumlah dan bentuk; memerlukan operasi kedua untuk pengambilannya; dan potensi komplikasi bisa terjadi seperti nyeri, perdarahan, dan infeksi. Selanjutnya tulang alograf memiliki jumlah dan ukuran yang lebih banyak daripada autograf, tetapi kekurangannya adalah walaupun kecil berpotensi untuk menularkan penyakit. Oleh karena itu, proses seleksi (*screening*) dan pengolahan harus dilakukan dengan baik. Kedua adalah keterbatasan jumlah donor, walaupun jumlahnya relatif banyak namun tetap saja belum dapat memenuhi kebutuhan para pasien di bidang kedokteran gigi, orthopaedi, dan bagian bedah lainnya.

Material pengganti tulang didefinisikan sebagai “material sintetik, anorganik atau kombinasi organik yang dapat dipakai sebagai graf untuk terapi defek pada tulang yang tidak termasuk tulang autograf dan alograf”. Material pengganti tulang yang ideal harus memiliki sifat biokompatibel dan tidak menimbulkan reaksi inflamasi, memiliki sifat osteokonduktif, osteoinduktif, dan dapat diserap (*resorbable*). Tulang autograf, alograf, dan material pengganti tulang sering juga disebut sebagai *scaffold* tempat tumbuhnya sel-sel untuk membentuk tulang baru.

Secara umum material pengganti tulang berasal dari bahan alami seperti tulang hewan (yang paling banyak digunakan adalah tulang sapi) dan koral

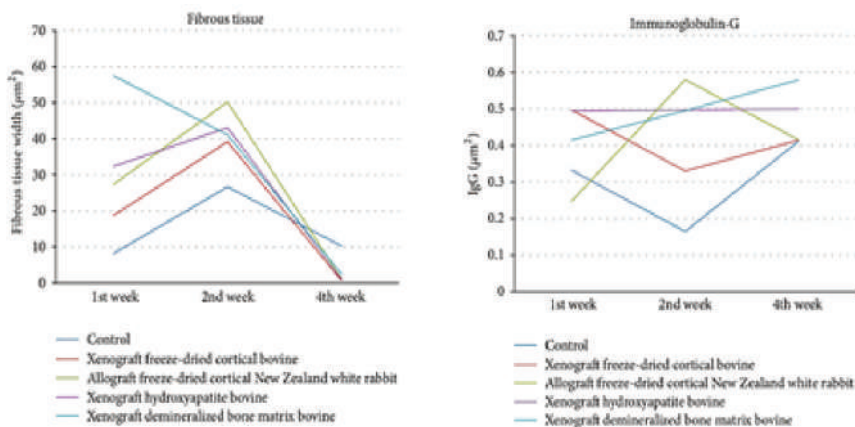
serta bahan sintesis dengan membuat berbagai mineral yang menyerupai mineral tulang. Masing-masing sumber bahan ini memiliki kelebihan dan kekurangan, bahan dari tulang sapi memiliki mikrostruktur (pori dan interkoneksi pori) dan komposisi mineral yang sangat mirip dengan manusia tetapi pemrosesan dan pengolahannya harus dilakukan dengan baik untuk menghindari penularan penyakit. Produk sintesis dibuat dari berbagai mineral dan diproduksi sedapat mungkin menyerupai mikrostruktur dan komposisi tulang manusia, hal ini menjadi tantangan tersendiri.

Dalam merancang material pengganti tulang arsitektur, tulang normal harus menjadi acuan. Kerangka membuat tulang menjadi kuat, tetapi masih memungkinkan sel-sel, nutrisi, dan produk metabolit memasuki struktur tulang. Arsitektur tulang bervariasi menyesuaikan dengan kondisi fisiologi tubuh. Telah diuraikan bahwa terdapat dua jenis tulang yaitu tulang kancellus dengan porositas yang besar dan lemah sedangkan tulang kortikal merupakan tulang kompak dan kuat. Karakteristik arsitektur biomaterial yang penting adalah permukaan (topografi dan kekasaran) dan porositas kerangka internalnya.

Arsitektur matriks didefinisikan sebagai struktur mekanis *scaffold*, tetapi juga didefinisikan sebagai ruang kosong yang akan menjadi ruang sel-sel progenitor jaringan ikat yang membentuk jaringan baru meliputi pembuluh darah, begitu juga jalur untuk nutrisi. Sebagian besar material pengganti tulang dirancang sedemikian rupa agar memiliki struktur pori dan interkoneksi pori atau kanal dengan ukuran 50–1000 μm . Besarnya pori yang diperlukan agar tulang dapat tumbuh di dalamnya adalah di antara 50–500 μm , yang cukup besar untuk dimasuki pembuluh darah, dan tergantung berapa dalam penetrasi yang dibutuhkan. Semakin besar porositas, maka semakin dalam penetrasi pembentukan tulang baru. Pada aplikasi klinis menggunakan material granul atau partikel untuk mengisi ruang yang besar, maka ruang kosong di antara partikel umumnya lebih besar daripada mikrostruktur pori partikel tersebut, sehingga memungkinkan pertumbuhan pembuluh darah yang lebih dalam. Nanostruktural (<100 nm) juga berperan penting dalam fungsi *scaffold*. Pori-pori nano terlalu kecil untuk memengaruhi migrasi sel, tetapi mempunyai pengaruh penting terhadap perilaku sel melalui efek tekstur permukaan dan difusi material yang terlarut.^(15, 31)

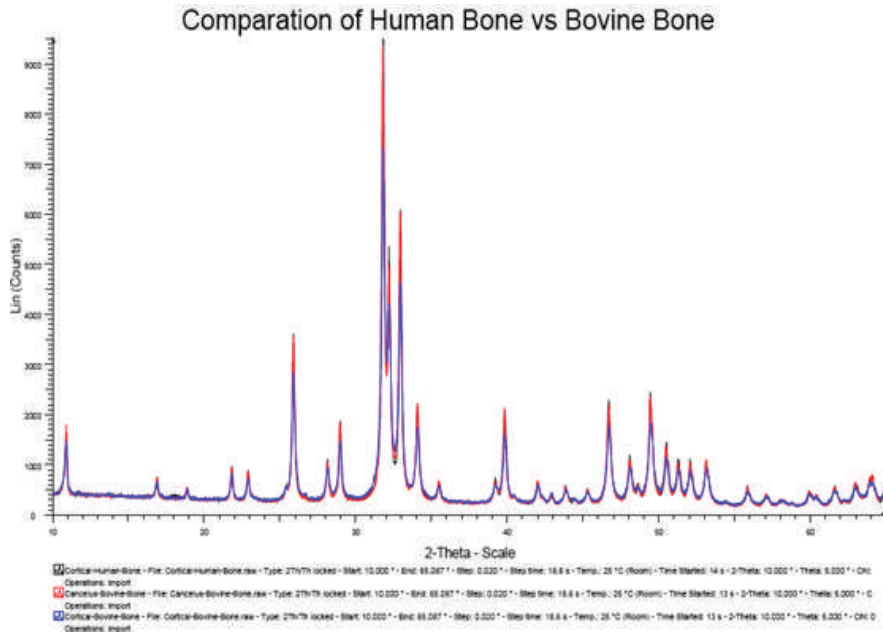
7.1 SENOGRAF

Material pengganti tulang senograf berasal dari spesies lain selain manusia, seperti tulang sapi (*bovine*) dan babi (*porcine*). Seperti juga tulang alograf, tulang senograf juga memiliki risiko untuk menularkan penyakit (*zoonosis*). Guna menghindari penularan penyakit, maka harus dilakukan seleksi dan pengolahan yang ketat dan baik. Tulang tersebut diproses dengan berbagai cara yaitu *freeze-dried*, atau demineralisasi, dan deproteinase. Tulang *freeze-dried* terdiri dari mineral hidroksiapatit dan protein yang terperangkap di dalamnya, dan memiliki sifat biologis osteokonduktif. Dalam upaya mendapatkan sifat biologis osteoinduktif selain osteokonduktif, maka dilakukan demineralisasi tulang senograf. Pada proses ini, mineral tulang dihilangkan sehingga protein tulang menjadi terekspos. Protein tulang sapi yang terekspos terbukti memiliki sifat osteoinduktif sehingga dapat merekrut sel punca resipien untuk berdiferensiasi menjadi osteoblas dan merangsang osteoblas resipien memproduksi tulang baru, di samping itu reaksi penolakan yang terjadi dapat diabaikan karena sangat minimal.^(30,32) Tulang sapi juga dapat diproses dengan pembakaran pada suhu 1000°C (*furnacing*). pada suhu ini, semua komponen organik tulang akan menguap meninggalkan mineral hidroksiapatit dengan yang pori-pori yang besar yang merupakan ruang yang ditempati komponen organik tulang yang telah menguap. Analisis yang dilakukan terhadap mikrostruktur tulang sapi menggunakan *Scanning Electron Microscope*



Gambar 7.1

Analisis pembentukan jaringan ikat dan konsentrasi IgG dari berbagai macam graf tulang memperlihatkan bahwa demineralisasi matriks *bovine* senograf menunjukkan reaksi penolakan yang minimal.⁽³³⁾



Gambar 7.2

Hasil perbandingan komposisi mineral hidroksiapatit manusia dengan *bovine*. Keterangan: Analisis menggunakan XRD (*X-ray Diffractometer*) dengan merk *Bruker AXS Diffractometer D8*, tampak grafik antara tulang manusia (hitam) dan BHA (merah dan biru) berhimpitan.⁽²²⁾




Gambar 7.3

Hasil pemeriksaan mikroskop elektron dengan pembesaran 35 kali. Keterangan: Struktur mikroskopis BHA pada gambar menunjukkan pori-pori dan interkoneksi pori dengan ukuran 200–500 μm .⁽²²⁾

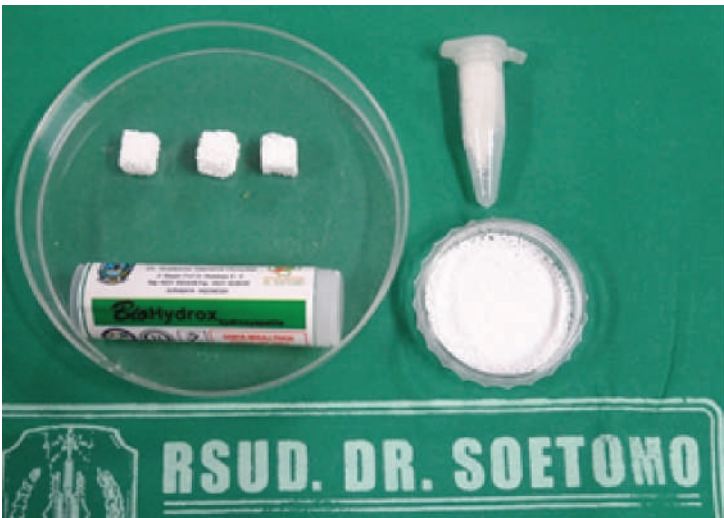
(SEM), terlihat bahwa mikrostruktur tulang sapi menyerupai tulang manusia, serta didapatkan pori beserta interkoneksi pori, sedangkan analisis menggunakan *x-ray diffractometer* menunjukkan bahwa komposisi tulang sapi juga hampir sama dengan manusia. Mineral tulang ini memiliki sifat osteokonduktif.⁽²²⁾



Gambar 7.4
Freeze-dried tulang bovine, produksi bank jaringan RSUD Dr. Soetomo, Surabaya.



Gambar 7.5
Berbagai bentuk demineralisasi tulang bovine, produksi bank jaringan RSUD Dr. Soetomo, Surabaya.



Gambar 7.6
Berbagai bentuk hidroksiapatit produksi bank jaringan RSUD Dr. Soetomo, Surabaya.

Bank jaringan RSUD Dr. Soetomo telah lama memproduksi tulang sapi yang diproses dengan metode *freeze-dried*, *furnacing* (hidroksiapatit), dan saat ini sedang mengembangkan *demineralised bone matrix* (DBM). Produksi graf tulang di atas merupakan hasil karya almarhum dr. Abdurrahman., Sp.OT, dan Dr. dr. Ferdiansyah., Sp.OT(K) yang dibantu oleh beberapa teknisi bank jaringan.

Hidroksiapatit koral diproduksi dari eksoskeleton koral laut yang memiliki struktur pori-pori regular menyerupai tulang kancellor. Produk ini diambil dari karang genus *Goniopora*. Koral diproses dengan dipanaskan pada tekanan tinggi di dalam larutan fosfat, sehingga kalsium karbonat koral berubah menjadi hidroksiapatit ($C_{10}[PO_4]_6[OH]_2$). Penelitian pada hewan dan manusia menunjukkan jaringan ikat fibrosa menginvasi struktur pori-pori dan selanjutnya berubah menjadi tulang *mature lamellar*, sama dengan proses yang terlihat pada tulang autograf. Hidroksiapatit koral hanya memiliki kekuatan sedikit di atas tulang kancellor. Dengan jaringan yang tumbuh di dalamnya, kekuatan graf akan bertambah sesuai dengan jumlah tulang yang tumbuh di dalamnya. Karena hanya terdiri dari mineral, maka graf ini memiliki sifat osteokonduktif.^(34, 35)

Koral hidroksiapatit resorpsinya sangat terbatas. Koral blok yang diimplantasikan dapat terlihat pada radiograf sampai 10 tahun. Material ini telah lama digunakan sebagai material pengganti tulang untuk defek pada daerah metafisis. Struktur alaminya menyerupai tulang kancellor, sehingga dapat menjadi *scaffold* untuk tumbuhnya tulang. Berbagai bentuk blok bisa dibuat untuk mengisi defek tulang, tetapi material ini rapuh, dan sering timbul fragmentasi pada saat diimpaksikan ke dalam defek.⁽³⁵⁾

7.2 KERAMIK

Material pengganti tulang ini dibuat dari bahan sintetik dan dibentuk tiga dimensi. Material berpori ini berfungsi untuk mengisi ruang kosong pada tulang sebagai graf. Keramik memiliki sifat osteokonduktif sebagai *scaffold*. Material ini memiliki permukaan yang akan memfasilitasi sel-sel progenitor tulang serta sel punca untuk melekat, bertahan hidup, migrasi, proliferasi, dan diferensiasi. Material juga memiliki pori yang cukup besar untuk penetrasi vaskular, pembentukan tulang baru, dan *remodelling*. Pada metode rekayasa jaringan seperti pada tulang alograf, keramik dapat digunakan sebagai pembawa sel yang telah ditanamkan terlebih dahulu.

Jenis keramik yang tersedia di pasar sangat bervariasi dan banyak *scaffold* baru yang dikembangkan untuk pemakaian klinis. Material pengganti tulang sebagai *scaffold* secara umum dibuat sedapat mungkin baik komposisi kimia maupun mikrostruktur semirip mungkin dengan tulang manusia. Beberapa kriteria yang harus dipenuhi adalah material yang padat, memiliki arsitektur tiga dimensi dan porositas, kimia permukaan, sifat mekanis, lingkungan awal *scaffold* (osmolaritas dan pH), dan lingkungan akhir *scaffold* (karakteristik degradasi). Setiap sifat di atas memiliki dampak penting untuk respons biologi dan menyokong sel-sel progenitor dan sel punca.⁽³¹⁾

7.2.1 Trikalsium Fosfat

Material pengganti tulang trikalsium fosfat (TCP) ($\text{Ca}_3[\text{PO}_4]_2$) terdiri dari 39% kalsium dan 20% fosfor dan memiliki interkoneksi pori ke berbagai arah. Tidak seperti semen kalsium fosfat yang berbentuk pasta, TCP berbentuk granula atau blok. Kekuatan kompresi dan tarik sama dengan tulang kancellus. TCP rapuh dan lemah bila mendapatkan gaya tekan dan geser.

TCP diproduksi dengan proses keramik temperatur tinggi konvensional atau dengan metode kimia cair dengan temperatur rendah. *Scaffold* yang terbentuk memiliki 75% pori-pori dengan ukuran <1 sampai 1000 μm . Lebih kurang 75% pori berukuran 100 sampai 1000 μm yang sesuai untuk pertumbuhan tulang ke dalam melalui proses osteokonduksi. Adapun 25% sisanya memiliki pori yang berukuran 1–99 μm . Pori yang lebih kecil terlalu kecil untuk pertumbuhan tulang ke dalam, tetapi pori kecil tersebut dapat meningkatkan aliran cairan dan difusi melalui matriks sehingga memperbaiki lingkungan metabolik untuk sel di dalam matriks.

TCP akan mengalami resorpsi melalui pelarutan dan fragmentasi dalam 6–18 bulan. Resorpsi terjadi melalui osteoklas tanpa melalui respons *giant cell inflammatory*. Volume tulang yang dihasilkan selalu lebih sedikit dari volume TCP yang diresorpsi.^(34, 35)

7.2.2 Kombinasi Hidroksiapatit (HA) dan Trikalsium Fosfat (TCP)

Material pengganti tulang keramik adalah campuran hidroksiapatit (HA) dan trikalsium fosfat (TCP), merupakan fase *amorphous* dari HA. HA merupakan bahan *inert, in vivo* dapat bertahan lama, sedangkan TCP lebih berpori dan akan mengalami degradasi dalam 6 minggu dan akan digantikan dengan formasi tulang

baru. HA memiliki kekuatan mekanis yang tinggi sedangkan TCP kekuatan mekanisnya lemah. Bahan ini terbuat dari kalsium fosfat bifasik, yang merupakan kombinasi 40-60% TCP dengan 60-40% HA, yang diharapkan lebih fisiologis dengan keseimbangan antara kekuatan mekanis dan resorpsi tulang. HA-TCP tersedia dalam berbagai bentuk blok, granul, dan injektabel. Makroporositas berkisar 100-400 μm dan interkoneksi pori yang diperlukan untuk pertumbuhan tulang ke dalam graf. Kekuatan HA dan TCP sangat bervariasi tergantung konsentrasinya, berkisar 10-60 MP dan kekuatan ini jauh di bawah tulang kortikal, sehingga menjadi kelemahan utama keramik.^(34, 36, 37)

7.2.3 Hidroksiapatit

Hidroksiapatit $[\text{Ca}_{10}(\text{PO}_4)_6(\text{OH})_2]$ (HA) merupakan bentuk kristal trikalsium fosfat (TCP) dan merupakan mineral utama pada gigi dan tulang. Lebih dari 30 tahun sudah banyak digunakan dan populer pada orthopaedi, kraniofasial dan bedah *orthognathic*, pengisi defek tulang, serta menghaluskan permukaan yang iregular. HA keramik dapat berasal dari bahan alam dan sintetik. HA diproduksi dalam berbagai bentuk meliputi granul dan blok berpori. TCP lebih mudah larut daripada HA. HA merupakan hampir 70% mineral gigi dan tulang. Banyak peneliti telah mencoba alginat, stronsium, silikon, karbonat, dan magnesium untuk membuat HA sintetik dalam upaya memproduksi HA yang menyerupai mineral asli tulang, meningkatkan bioaktivitas dan osteokonduktif (*biomimetic ceramic substitutes*). Walaupun hanya sedikit produk biomimetik HA yang digunakan pada aplikasi klinis saat ini, riset yang sedang berlangsung masih merupakan area yang menjanjikan.^(15, 34, 36, 37)

7.2.4 Semen Kalsium Fosfat (*Calcium Phosphate Cements-CPC*)

Semen kalsium fosfat merupakan tulang pengganti sintesis yang pertama sekali ditemukan oleh Chow dan Brown 9 pada tahun 1986, peneliti dari *American Dental Association*. Semen merupakan bubuk putih terdiri dari kalsium fosfat yang bila dicampur dengan cairan, maka akan membentuk pasta dan dapat dibentuk sesuai dengan bentuk tulang yang hilang. Semen akan mengering dalam 20 menit. Reaksi pengerasan yang membentuk nanokristal hidroksiapatit merupakan proses isotermik dan timbul pada PH fisiologis sehingga tidak terjadi kerusakan jaringan pada saat semen mengeras. CPC telah diterima oleh FDA untuk terapi defek tulang *non-load bearing* pada tahun 1996. HA merupakan komponen

anorganik utama tulang sehingga setelah mengeras semen memiliki sifat biokompatibel dan osteokonduktif. Sejalan dengan waktu, CPC perlahan-lahan akan diserap dan diganti dengan tulang baru. CPC memiliki dua keuntungan dibanding dengan keramik *sintered*. *Pertama*, pasta CPC dapat dibentuk selama pembedahan untuk mengisi rongga, *kedua*, struktur hidroksiapatit nanokristal CPC menghasilkan sifat osteoinduktif dan secara bertahap diserap dan diganti oleh tulang baru. *Injectable* CPC saat ini diperkenalkan dalam praktik sehari-hari untuk memperkuat *minimally invasive surgery* (MIS) dan *tissue sparing surgery* (TSS) untuk mengurangi morbiditas dan biaya. Riset CPC saat ini difokuskan kepada peningkatan kekuatan mekanis, menambah makroporus, dan menanam sel serta faktor pertumbuhan ke dalam semen.^(34, 36, 37)

7.2.5 Kalsium Sulfat (*Calcium Sulphate-CS*)

CS dikenal juga sebagai “*gypsum*” atau “*Plaster of Paris*”, pertama kali digunakan pada manusia sebagai pengisi rongga pada osteomielitis tuberkulosis oleh Dressman tahun 1892. CS diserap bervariasi dalam 6–8 minggu. Pendukung CS menyatakan bahwa CS merupakan pengisi celah yang efektif, memungkinkan pertumbuhan pembuluh darah ke dalam CS, diserap sempurna dan cepat, dan memungkinkan terjadi penyembuhan tulang secara fisiologis. Oleh karena penerapan yang cepat, maka cairan yang kaya kalsium mencetuskan inflamasi. Pada awalnya didapatkan laporan yang menjanjikan, tetapi dewasa ini efek samping atau tidak efektif disebabkan resorpsi yang terlalu cepat dan menghasilkan reaksi inflamasi tanpa pembentukan tulang. Selanjutnya, CS dianjurkan untuk digunakan sebagai *scaffold* DBM. Kombinasi CS meningkatkan keberhasilan daripada hanya penggunaan CS saja.^(34, 36, 37)

7.3 POLIMER

Polimer memiliki sifat fisik, mekanis, dan kimia yang berbeda dengan material pengganti tulang lainnya. Polimer dapat berasal dari polimer alami dan polimer sintetik, dan lebih lanjut ada yang diserap dan tidak dapat diserap. Salah satu polimer alami yang penting pada tulang adalah kolagen.

Degradable polimer sintetik (begitu juga polimer alami) dapat diserap oleh tubuh. Keuntungannya adalah polimer meningkatkan proses penyembuhan tanpa meninggalkan benda asing. *Degradable* polimer seperti asam polilaktik (PLA) dan polilaktikglikolik (PLGA) telah digunakan secara tunggal atau sebagai *extender*

autograf dan alograf. Sebagian penelitian ditujukan pada asam polilaktik (PLA), poliglikolik (PGA), dan kopolimer polilaktik-koglikolik (PLGA).

Matriks kolagen senograf terdiri dari *sponge* berbentuk pita yang diproduksi dari serabut kolagen *bovine*. Pada beberapa produk, kolagen dikombinasikan dengan hidroksiapatit atau hidroksiapatit dan TCP. Matriks kolagen memiliki sifat osteokonduktif. Analisis histologi pada model hewan memperlihatkan pertumbuhan tulang ke dalam matriks. Kekuatan kompresi matriks ini lebih lemah daripada tulang kancellus.

Belum terdapat publikasi penggunaan kolagen untuk mengisi ruang kosong pada tulang, kebanyakan digunakan untuk mempromosikan penyembuhan tulang pada fraktur dan nonunion dengan hasil sebanding dengan penggunaan tulang autograf. Walaupun begitu masih terdapat beberapa kritik tentang *design* penelitiannya.

Matriks kolagen sebaiknya tidak digunakan pada pasien dengan alergi berat (riwayat anafilaksis, multipel alergi berat) atau yang diketahui alergi terhadap kolagen *bovine*. Penggunaan senogenik kolagen menimbulkan risiko imunogenik yang dapat mencetuskan reaksi imun yang berbahaya. Pada penelitian yang dilakukan oleh Ferdiansyah dan kawan-kawan, penggunaan kolagen *bovine* tidak menimbulkan reaksi imun pada hewan coba.^(33, 35)

Sebagian besar material pengganti tulang digunakan dengan cara diimpaksikan atau injeksi ke dalam defek. Matriks kolagen berbentuk pita lentur yang dapat diaplikasikan pada permukaan defek. Matriks ini dirancang untuk digunakan bersama-sama dengan *bone marrow* atau graf tulang. Oleh karena sifat mekanisnya yang lemah, maka matriks kolagen tidak digunakan untuk defek metafisis, tetapi digunakan pada permukaan sebagai *onlay graft* bila korteks tulang hilang atau bila terdapat pengelupasan periosteum yang signifikan sehingga menghalangi penyembuhan fraktur.⁽³⁵⁾

7.4 FAKTOR-FAKTOR PERTUMBUHAN (GROWTH FACTORS)

Sebagian besar material pengganti tulang terutama keramik dan semen tidak memiliki sifat osteoinduktif. Kemampuan untuk meningkatkan penyembuhan tulang material tersebut tergantung pada sifat osteokonduktif saja. Secara umum, sifat osteokonduktif akan memfasilitasi migrasi dan mendukung perlekatan sel-sel progenitor, yang selanjutnya akan menyekresi faktor-faktor yang merangsang penyembuhan tulang. Pada situasi ketika lingkungan ideal untuk pembentukan

kalus terganggu, sekresi faktor pertumbuhan akan hilang dan merupakan predisposisi terjadinya *delayed union* atau nonunion. Sementara itu perekrutan faktor osteoinduktif yang terdapat pada tempat fraktur selama penyembuhan fraktur juga mempunyai peranan penting. Oleh karena itu, aplikasi langsung beberapa faktor pertumbuhan, yang beberapa di antaranya terlibat dalam penyembuhan tulang alami, telah diteliti secara ekstensif dan telah diterima untuk digunakan di klinis. Hanya beberapa faktor pertumbuhan yang telah diteliti seperti BMPs, FGF, VEGF, PTH, dan PRP.

7.4.1 Matriks Tulang Demineralisasi (*Demineralized Bone Matrix*-DBM)

Pemrosesan secara steril tulang donor untuk menghasilkan DBM pertama kali diperkenalkan tahun 1975 dan diaplikasikan pada orthopaedi dan periodontal awal 1980. Tulang dekalsifikasi (residu kalsium <8%) akan meninggalkan kolagen matriks yang memiliki arsitektur tulang tiga dimensi yang akan memfasilitasi dan mengarahkan invasi, pertumbuhan dan diferensiasi sel-sel resipien. Lebih lanjut lagi DBM masih memiliki faktor-faktor pertumbuhan tulang seperti *bone morphogenetic proteins* (BMP), *insulin growth factor* (IGF), *transforming growth factor* (TGF), *fibroblast growth factor* (FGF), yang memiliki kemampuan untuk merangsang aktivasi dan migrasi sel punca osteogenik dan sel-sel progenitor dan juga merangsang revaskularisasi. DBM tidak memiliki kekuatan mekanis sehingga hanya digunakan sebagai pengisi defek tulang. Meskipun banyak laporan dari literatur tentang efektivitas DBM, sebagian besar merupakan penelitian preklinis dan dilaporkan merupakan material yang aman dan efektif. Penelitian level 1–2 masih belum cukup untuk mendukung bahwa DBM dapat digunakan secara tunggal sebagai material pengganti tulang.^(33, 34)

7.4.2 Platelet-Rich Plasma (PRP)

Penelitian *platelet-rich plasma* (PRP) untuk regenerasi tulang merupakan percobaan untuk memanfaatkan kekuatan *cascade* faktor pertumbuhan yang dilepas pada saat degradasi dan degranulasi platelet pada hematom. PRP diproduksi dengan mengisolasi dan mengkonsentrasikan platelet dari darah tepi. PRP merupakan fraksi plasma darah autologous yang mengandung konsentrasi platelet di atas rata-rata. PRP berisi berbagai faktor pertumbuhan kunci untuk mitogenik dan kemotaktif meliputi *platelet derived growth factors* (PDGF), *insulin like growth factors* (IGF), *fibroblast growth factors* (FGF), *transforming growth factors*

beta (TGF- β), dan *vascular endothelial growth factors* (VEGF). Pasien orthopaedi menerima terapi konservatif oleh karena penyakit degenerasi dan ketuaan seperti nyeri lutut dan *tennis elbow*. PRP sering digunakan dan menunjukkan hasil klinis yang baik. Pada penelitian pengaruh PRP terhadap penyembuhan tulang, terutama pada penyembuhan tulang manusia, hasil klinis masih kontroversi dan bukti klinis pendukung juga masih kurang. PRP saat ini tidak digunakan sebagai material pengganti tulang tetapi sebagai *co-growth factors* untuk penyembuhan tulang.^(3, 34)

Dalam keterbatasan jumlah penelitian klinis yang menggunakan PRP dalam terapi defek tulang, menunjukkan percepatan penyembuhan tulang, tetapi efikasinya lebih rendah dari BMPs. Masih diperlukan penelitian sebagai data pendukung efikasi PRP. Sementara itu harus juga diingat aktivitas platelet dipengaruhi oleh banyak faktor yang berkaitan dengan kondisi individu yang darahnya diambil, oleh karena itu diperlukan penelitian tentang standarisasi konsentrasi dan kuantifikasi biologi PRP.^(3, 34)

7.4.3 Bone Morphogenetic Proteins (BMPs)

Bone morphogenetic proteins (BMPs), terutama BMP-2 (termasuk *recombinant human BMP-2*, rhBMP-2), dan BMP-7 (termasuk *recombinant human BMP-7*, rhBMP-7), merupakan anggota *transforming growth factors beta* (TGF- β) *superfamily* dengan sifat osteoinduktif yang superior dan paling ekstensif diteliti untuk terapi defek tulang. BMP-2 mampu memicu diferensiasi sel punca mesenkim menjadi osteoblas dan BMP-7 juga mampu mempromosikan angiogenesis. Penelitian klinis terbesar menggunakan BMPs telah dilakukan untuk terapi fraktur terbuka pada tibia, dengan judul “*The BMP-2 Evaluation in Surgery for Tibial Trauma* (BESTT)” yang melibatkan beberapa pusat penelitian dengan 450 pasien, menunjukkan BMP-2 efektif dan efisien untuk terapi fraktur tibia terbuka, tetapi efikasinya tergantung pada dosis yang diberikan. Friedlaender *et al.* melakukan penelitian pada 124 tibia nonunion dengan membandingkan rhBMP-7 pada *sponge* kolagen dengan tulang autograf krista iliaka. Evaluasi 2 tahun tidak didapatkan perbedaan bermakna antara kedua grup. Setelah melalui penelitian pada hewan coba dan penelitian klinis, FDA dan *European Medicines Evaluation Agency* (EMA) memperbolehkan penggunaan rhBMP-2 untuk fusi lumbal anterior dan fraktur tibia terbuka, sedangkan rhBMP-7 untuk fusi posterolumbal. BMPs tidak memiliki sifat osteokonduktif, oleh karena itu produk

komersial BMPs selalu dikombinasikan dengan pembawa osteokonduktif seperti kolagen, alograf bahkan autograf.^(3, 34)

BMPs merupakan larutan protein dan memiliki kecenderungan menyebar dan keluar dari tempat yang seharusnya dan menimbulkan beberapa komplikasi. Seperti telah disebut di atas efikasi BMPs tergantung pada dosisnya. Protein yang menyebar menyebabkan pengenceran konsentrasi lokal dan selanjutnya berdampak pada efisiensinya. BMPs juga dapat memengaruhi beberapa tipe sel dan organ, yang selanjutnya akan menyebabkan formasi tulang heterotrofik. Boraiah *et al.*, melaporkan 10 kasus osifikasi heterotrofik dari 17 pasien fraktur tibia kompleks yang diterapi dengan rhBMP-2, 4 diantaranya memerlukan eksisi. Pada kasus yang lebih ekstrem, penggunaan BMP-2 pada ulna nonunion pasien berumur 9 tahun menyebabkan respons inflamasi berkepanjangan dan akhirnya menimbulkan osteolisis. Harga yang mahal juga menjadi isu bila menggunakan BMPs.^(3, 34)

Tabel 7.1 Sifat biologi, kekuatan mekanis, serta *remodelling* berbagai material pengganti tulang

Jenis graf	Osteogenesis	Osteoinduktif	Osteokonduktif	Kekuatan	Inkorporasi	Remodelling
HA, TCP, Kalsium karbonat,	-	-	+	+	+	-/+
DBM	-	++	++	-	++	++
BMPs	-	++	-	-	++	+
Polimer	-	-	+	-	++	++
PRP	-	-	-	-	-	-

Keterangan:

- : Kurang
- + : Baik
- ++ : Sangat baik

Strategi Aplikasi Graf Tulang dan Material Pengganti Tulang

Dengan begitu banyaknya graf tulang yang tersedia di pasar disertai variasi sifat biologis dan mekanis yang berbeda, maka para ahli bedah baik orthopaedi, maksilofasial, bedah syaraf, dan kelompok bedah lainnya begitu juga dokter gigi harus mengenal dengan baik karakter sifat biologis dan kekuatan mekanis setiap graf tulang, mengerti karakteristik defek tulang yang akan diisi dengan graf tulang, dan akhirnya memilih graf yang sesuai sehingga dapat memberikan penyembuhan tulang yang maksimal.

Pada bab-bab sebelumnya sudah diuraikan fungsi dan komposisi tulang, penyembuhan tulang, dan gangguan penyembuhannya serta berbagai jenis graf tulang yang tersedia. Pada bab ini, penulis akan merangkum semuanya menjadi satu kesatuan utuh sehingga memudahkan para dokter yang membutuhkan graf dalam memutuskan jenis graf yang dibutuhkan oleh pasiennya, untuk mendapatkan kesembuhan yang maksimal dan mengembalikan fungsi tulang.

8.1 PERBANDINGAN BERBAGAI TIPE GRAF TULANG

Banyak faktor yang harus dipertimbangkan dalam memilih graf tulang yang sesuai. Sumber graf dapat berupa autograf, alograf, sintetis atau rekombinan (Tabel 8.1). Karakteristik graf tulang harus disesuaikan dengan kebutuhan spesifik prosedur pembedahan dan hasil yang diinginkan. Sebagai contoh apakah dalam proses penyembuhan tulang graf bersifat pasif, hanya memiliki pori dan memungkinkan pertumbuhan formasi tulang (osteokonduktif) atau aktif merangsang pertumbuhan tulang baru di mana graf memiliki sel seperti osteoblas

Tabel 8.1 Graf tulang berasal dari autograf, alograf, senograf, sintetik dan *growth factors* serta berbagai tipenya

Jenis Graf Tulang	Tipe
Autograf	Kortikal
	Kanselos
	Kortikal kanselos
Alograf	Kortikal kanselos
	DBM
	<i>Massive bone allograft</i>
Interkalari	Kanselus
Osteokondral	
Senograf	
Sintetik	Hidroksiapatit
	Kolagen
	Keramik
Faktor pertumbuhan	Polimer
	Kombinasi

sehingga mampu membentuk tulang baru (osteogenesis) atau memiliki faktor-faktor pertumbuhan sehingga aktif merekrut dan merangsang sel punca mesenkim untuk berdiferensiasi menjadi osteoblas dan kemudian membentuk tulang baru (osteokonduktif). Hal terpenting yang juga harus diketahui adalah sifat fisik dari graf yang akan diberikan meliputi kekuatan mekanis, tahan terhadap kompresi atau gaya tarik (*tensile*), apakah graf dapat dibentuk, atau dapat mengalir karena bentuknya pasta. Tentu saja harga graf juga menjadi pertimbangan.

Autograf masih menjadi graf yang paling ideal karena memiliki sifat osteogenesis, osteoinduktif, dan osteogenesis sekaligus. Pada kanselos autograf dari beberapa tempat yang dapat diambil yaitu krista iliaka, proksimal dan distal femur, proksimal dan tibia distal, proksimal humerus, serta radius distal, maka yang terbaik adalah kanselos autograf yang berasal dari krista iliaka. Hernigou *et al.*, melaporkan tulang autograf dari krista iliaka kaya akan *colony-forming cells* dan sel-sel progenitor dan berkorelasi langsung dengan penyembuhan tulang. Tekamoto *et al.*, menunjukkan bahwa tulang autograf dari krista iliaka menunjukkan peningkatan BMPs, reseptor BMP, dan faktor-faktor lainnya dibandingkan dengan graf dari tibia proksimal dan humerus. Walaupun begitu, tulang autograf krista iliaka memiliki kelemahan seperti, morbiditas pada tempat graf diambil, menambah waktu operasi dan jumlahnya tidak banyak.⁽⁵⁾ Dewasa

ini telah banyak penelitian dan aplikasi klinis yang menggunakan *reamer-irrigator-aspirator* (RIA) yang merupakan teknik baru dalam mengambil graf intramedular pada saat proses *reaming* femur dan tibia. Kita telah mengetahui bahwa tulang yang didapatkan pada saat *reaming* intramedula merupakan graf yang baik. Tulang yang didapatkan dari RIA, sifat biologinya setara dengan tulang autograf dari krista iliaka.⁽⁶⁾

Alograf merupakan alternatif yang banyak digunakan selain autograf. Tulang alograf diproduksi oleh bank jaringan. Graf tulang ini menawarkan jumlah yang lebih banyak dan ukuran yang lebih bervariasi serta dapat digunakan untuk rekonstruksi struktural pada defek tulang yang besar menggunakan *massive bone allograft*. Tulang alograf umumnya disimpan dengan dua cara, yaitu di dalam *deep-freezer* -80°C (*fresh-frozen*) atau pada suhu kamar (*freeze-dried*). Tulang alograf hanya memiliki sifat biologis osteokonduktif saja, kecuali pada DBM yang memiliki sifat osteokonduktif dan juga osteoinduktif. Kelemahan tulang alograf adalah tidak memiliki sifat osteogenesis dan osteoinduktif (kecuali DBM), dan bila tidak diproses dengan baik memiliki risiko untuk menularkan penyakit.^(1, 2, 24, 28)

Senograf terutama yang bersumber dari *bovine* dan koral memiliki mikrostruktur yang menyerupai tulang manusia. Sumber graf ini sangat banyak dan hampir tidak terbatas. Tulang *bovine* dapat diproses melalui beberapa metode seperti *freeze-dried*, deproteinasi sehingga hanya mineral hidroksiapatit saja yang tertinggal, dan juga demineralisasi untuk mendapatkan kolagen serta faktor-faktor pertumbuhan. Graf tulang senograf hanya memiliki sifat osteokonduktif dan osteoinduksi bila telah didemineralisasi. Kelemahan graf tulang senograf sama dengan tulang alograf, yaitu tidak memiliki sifat osteogenesis dan osteoinduktif (kecuali DBM), dan bila tidak diproses dengan baik, maka memiliki risiko untuk menularkan penyakit.^(3, 33)

Graf tulang sintetik, graf jenis ini sangat banyak didapatkan di pasar. Pabrik berusaha membuat graf tulang dengan komposisi dan mikrostruktur berpori seperti atau menyerupai tulang manusia. Graf tulang sintesis terutama terbuat dari mineral seperti trikalsium fosfat, kalsium karbonat, dan hidroksiapatit serta terdapat juga yang terbuat dari polimer. Graf tulang sintesis diklaim memiliki sifat osteokonduktif dan pada umumnya rapuh (*brittle*). Kelemahan graf sintesis adalah mikrostruktur dan komposisinya kadangkala tidak sama dengan tulang manusia, kekuatannya rendah, sehingga penyembuhan tulang berlangsung lebih lama.^(3, 8, 35)

Peranan *growth factors* (faktor-faktor pertumbuhan) cukup penting. Dengan meniru sitokin-sitokin yang berperan dalam penyembuhan tulang dan mendapatkan sifat osteoinduktif, maka dilakukan penelitian dengan menggunakan beberapa faktor-faktor pertumbuhan. rhBMPs merupakan faktor pertumbuhan yang paling banyak diteliti. rhBMPs memiliki sifat osteoinduktif dan setara dengan DBM maupun autograf. Penggunaan rhBMPs telah mendapat persetujuan FDA dan *European Medicines Evaluation Agency* (EMA). Sementara itu, penggunaan *platelet rich plasma* (PRP) masih kontroversial dan masih membutuhkan bukti tambahan, karena berbentuk larutan rhBMPs yang tidak dapat digunakan tanpa dikombinasikan dengan material lain. Kelemahan lain rhBMPs adalah dosisnya masih belum dapat ditetapkan dan harga yang mahal.^(3, 34)

Graft extender merupakan kombinasi beberapa graf dengan dua pertimbangan: *pertama*, untuk meningkatkan fungsi graf, menambah volume

Tabel 8.2 Potensi sifat biologis, kekuatan mekanis, inkorporasi, dan *remodelling* dari berbagai jenis graf

Jenis graf	Osteogenesis	Osteoinduktif	Osteokonduktif	Kekuatan	Inkorporasi	Remodelling
Autograf						
Kortikal	++	++	++	+++	++	++
Kanselos	+++	+++	+++	-	+++	+++
Kortikal kanselos	+++	+++	+++	++	+++	++
Vascularized	+++	+++	+++	+++	+++	+++
Alograf						
Kortikal	-	-	++	+++	++	-
Kanselos	-	+	++	-	++	+
Kortikal kanselos	-	+	++	++	++	+
DBM		++	++		+++	++
Senograf						
Kanselos	-	-	++	-	++	+
Hidroksiapatit	-	-	++	+	++	+
DBM/Kolagen	-	-/+	++	-	++	++
Sintetik						
HA, TCP, dan Kalsium karbonat,	-	-	++	+	+	-/+
Polimer	-	-	++	-	++	++
Kombinasi keramik dan polimer	-	-	++	-	++	+
Growth factors						
rhBMP	-	+++	-	-	-	-
PRP	-	-	-	-	-	-

tulang autograf, dan meningkatkan bioaktivitas graf agar graf tulang menjadi lebih *potent*. *Kedua* adalah lokasi graf yang akan diberikan misalnya metafisis atau diafisis atau pada defek tertutup (*contained*) atau terbuka (*uncontained*). Material yang diberikan harus sesuai secara biologis, mekanis, dan kebutuhan anatomis lokasi lesi. Kombinasi yang paling sering dilakukan adalah antara graf tulang senograf dan sintesis yang memiliki sifat osteokonduktif, dengan autograf, DBM atau *bone marrow*, sehingga graf memiliki sifat osteokonduktif, osteoinduktif bahkan osteogenesis.⁽⁵⁾

8.2 FAKTOR-FAKTOR YANG MEMENGARUHI PENYEMBUHAN TULANG

Penyembuhan tulang setelah fraktur, penyakit pada tulang dan prosedur operasi dipengaruhi oleh berbagai faktor. Komorbiditas pasien seperti umur, jenis kelamin, diabetes, osteoporosis, dan operasi revisi merupakan faktor yang dapat menghambat penyembuhan. Begitu juga dengan prosedur operasi yang kompleks, semakin kompleks suatu operasi, maka lingkungan untuk penyembuhan tulang akan semakin terganggu. Pada penyakit tertentu seperti GCT, maka aktivitas sel tumor yang tersisa dapat menghambat penyembuhan tulang.

Faktor-faktor yang menjadi kunci penting pada penyembuhan tulang adalah vaskularisasi, potensi osteoblas atau sel punca pasien, stabilitas fraktur dan ada tidaknya infeksi. Vaskularisasi layak menjadi perhatian utama para dokter. Pada anak-anak, vaskularisasi tulang lebih baik daripada dewasa sehingga pada kondisi normal penyembuhan tulang akan berjalan normal. Lokasi lesi juga berdampak pada penyembuhan tulang, lesi pada metafisis umumnya mendapat vaskularisasi lebih baik daripada diafisis. Tulang yang dikelilingi oleh jaringan lunak yang tebal berkorelasi terhadap aliran darah, sebagai contoh tulang femur mendapat aliran darah lebih baik daripada tulang tibia, sehingga lesi pada tulang tibia cenderung akan sembuh lebih lama. Trauma dengan energi besar harus menjadi perhatian yang serius karena dampaknya terhadap trauma jaringan lunak yang besar di sekitar fraktur.

Sel punca mesenkim, sel progenitor, dan osteoblas merupakan sel yang berperan dalam pembentukan tulang. Sel punca yang berperan dalam penyembuhan fraktur berasal dari periosteum dan juga dari *bone marrow*. Kerusakan jaringan lunak yang luas berikut periosteum akan menurunkan jumlah sel punca yang berperan dalam penyembuhan tulang, begitu juga gangguan vaskularisasi serta usia pasien. Semakin tua umur pasien, maka semakin rendah jumlah dan potensi sel puncanya.

Stabilitas fraktur oleh karena berbagai sebab merupakan salah satu penentu terhadap penyembuhan fraktur. Stabilitas fraktur dapat didapatkan dengan imobilisasi baik interna maupun eksterna. Fraktur dengan imobilisasi rigid akan sembuh dengan penyembuhan primer sedangkan fraktur dengan imobilisasi stabil dengan gerakan minimal akan menghasilkan penyembuhan sekunder.

Infeksi merupakan kondisi serius yang sangat memengaruhi penyembuhan tulang. Sehingga penetrasi antibiotik juga relatif sedikit. Reaksi inflamasi disertai aktivitas enzim proteolitik dapat menghambat penyembuhan tulang, bahkan dapat memperbesar defek pada tulang. Adanya infeksi merupakan salah satu isu pada penggunaan graf tulang. Hal ini berkaitan dengan penggunaan tulang autograf, alograf, material pengganti tulang dan *spacers* sebagai *implant*. Terdapat tiga pertimbangan utama bila menggunakan graf tulang pada infeksi: *pertama*, kemampuan jaringan di sekitar dalam menyediakan kebutuhan biologis untuk penyembuhan, *kedua*, stabilitas biomekanis untuk memfasilitasi reaksi biologi dalam mempromosikan pertumbuhan tulang dan *ketiga*, bila kedua faktor di atas ada, maka harus diputuskan apakah akan melakukan pembedahan 1 tahap atau 2 tahap.

Contoh pembedahan satu tahap adalah pada infeksi kronis tulang belakang. *Debridement* radikal daerah yang terinfeksi dan penggantian vertebra dengan graf dikerjakan dalam satu tahap, kemudian diikuti dengan terapi antibiotik sesuai dengan hasil pemeriksaan kuman. Infeksi pada ekstremitas terlalu riskan untuk dikerjakan pembedahan satu tahap sebab adanya problem vaskularisasi dan penutupan (*coverage*) jaringan lunak. Pada banyak kasus, terjadinya defek tulang disertai vaskularisasi dan penutupan (*coverage*) jaringan lunak yang jelek. Lebih lanjut lagi tulang kortikal pada ekstremitas memerlukan waktu penyembuhan yang lebih lama. Pendekatan pembedahan dua tahap dilakukan, pertama, *debridement* radikal tulang maupun jaringan lunak yang terinfeksi, kemudian dikerjakan teknik *induced membrane* sebagai tahap kedua.⁽⁵⁾

8.3 PEMILIHAN GRAF TULANG DIKAITKAN DENGAN KONDISI KLINIS

Pemilihan graf tulang yang sesuai dengan kondisi klinis merupakan hal penting dalam menjamin kesembuhan tulang. Setiap graf tulang memiliki kelebihan dan kekurangan, sehingga para dokter harus memiliki pengetahuan yang baik tentang graf tulang. Selain itu, dokter juga harus memahami patofisiologi dan patogenesis dari kondisi klinis yang diderita oleh pasien.

Beberapa tantangan yang menghambat pembentukan tulang dapat ditemukan pada saat prosedur graf tulang dan harus dihadapi seperti:

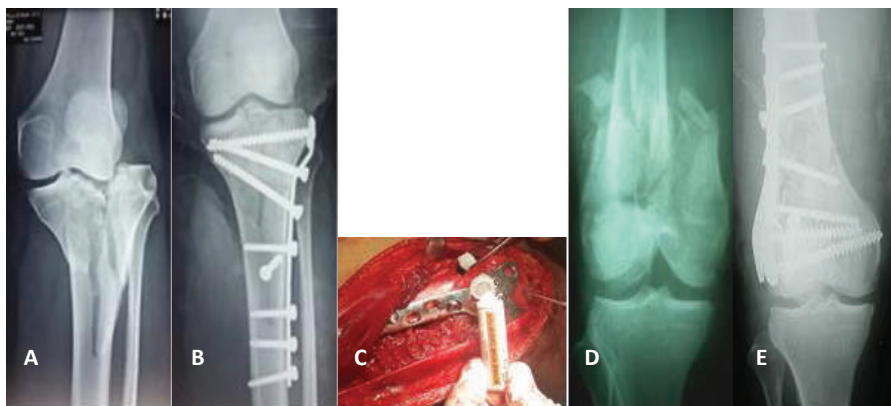
1. Akses terhadap sel pembentuk tulang diatasi dengan *debridement* dan preparasi daerah pembedahan sampai menemukan tulang yang mengeluarkan darah;
2. Vaskularisasi, tergantung pada kondisi jaringan lunak di sekitar tempat fraktur;
3. Infeksi oleh karena kontaminasi atau jumlah bakteri yang banyak;
4. Kecepatan penyembuhan yang merupakan keseimbangan antara stabilisasi sementara menggunakan *implant* dan fusi permanen pada tulang;
5. Transfer gaya, menurut hukum *wolff's* tulang akan mengalami *remodelling* bila mendapat gaya yang optimal;
6. Besarnya defek tulang, semakin besar defek tulang, maka umumnya lebih sulit untuk sembuh dan membutuhkan jumlah graf tulang yang banyak;
7. Dan kualitas tulang yang dapat berdampak terhadap *implant* dan aktivitas biologi tempat pembedahan.

Tujuan utama pemberian graf tulang adalah untuk merangsang penyembuhan tulang, mengisi ruang kosong pada tulang dan mengembalikan fungsi normal tulang dan ekstremitas.

Di Indonesia dan negara berkembang lainnya, trauma merupakan insiden penyakit terbanyak yang menimbulkan fraktur pada tulang. Ada beberapa hal yang perlu diperhatikan agar penyembuhan tulang dapat optimal. Lokasi fraktur berdampak terhadap penyembuhan fraktur. Tulang kanelos (metafisis) dan tulang kortikal (diafisis) memiliki struktur yang berbeda. Tulang kanelos memiliki area permukaan yang luas, aliran darah yang baik, dan memiliki jumlah sel punca yang banyak. Sebaliknya, pada tulang kortikal aliran darah lebih sedikit, sel punca juga lebih sedikit sehingga tergantung pada sel punca dari luar tulang dan area permukaan yang sempit. Pada fraktur tulang kanelos, misalnya fraktur tibial plateau, sebagian besar fungsi graf tulang adalah sebagai pengisi ruang kosong setelah dilakukan rekonstruksi permukaan sendi. Karena tulang kanelos banyak mengandung sel punca dan juga kaya akan aliran darah, maka pemilihan graf tulang cukup yang hanya memiliki sifat osteokonduktif saja baik dalam bentuk pasta, granul, maupun blok. Jarang dibutuhkan graf tulang yang memiliki kekuatan mekanis, sebab telah, digunakan *implant* sebagai penopang fraktur sampai mengalami penyembuhan.

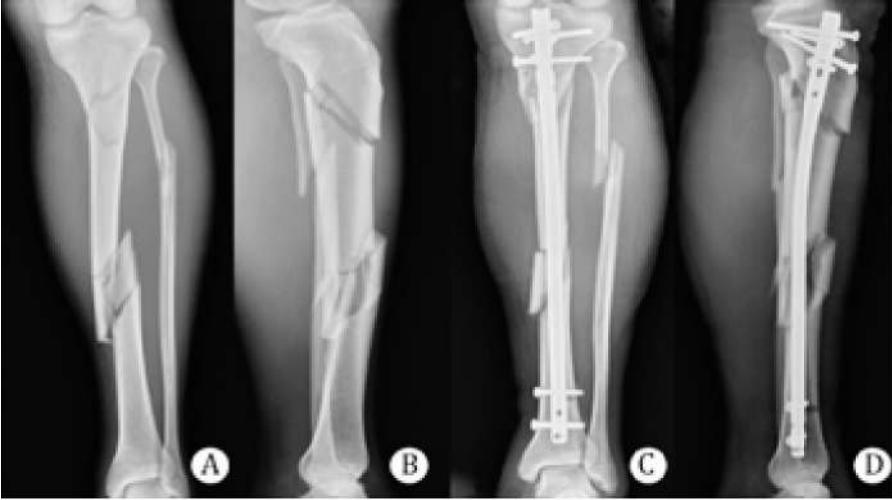Berbeda halnya dengan tulang kortikal (diafisis), yaitu dibutuhkan evaluasi yang adekuat untuk mengetahui prognosis penyembuhan fraktur. Evaluasi vaskularisasi yang berkaitan dengan tipe fraktur sangat memengaruhi pemilihan graf tulang. Fraktur tulang kortikal simpel dengan energi trauma rendah sebagian besar tidak membutuhkan graf tulang atau bila ada defek kecil, maka digunakan graf tulang yang memiliki sifat osteokonduktif. Kondisi klinis yang paling menantang adalah trauma pada diafisis terutama pada tibia dengan energi trauma yang besar. Kondisi ini biasanya diikuti dengan fraktur terbuka, tipe fraktur kominutif dan dapat disertai dengan defek tulang besar, serta kerusakan jaringan lunak yang hebat. Gangguan vaskularisasi dan kurangnya jumlah sel yang dapat memproduksi tulang berpotensi menghambat penyembuhan tulang. Pada fraktur ini tujuan terapi adalah memperbaiki vaskularisasi dan memberikan graf tulang yang bersifat osteoinduktif dan ostokonduktif, akan lebih baik lagi bila memiliki sifat osteogenesis. Pilihan graf tulang bisa kanelos autograf, atau *graft extender* yaitu kombinasi antara graf yang bersifat osteoinduktif (mineral alami maupun sintesis) dengan graf yang bersifat osteoinduktif (DBM) atau osteogenesis (*bone marrow*) atau yang memiliki ketiganya (kanelos autograf).

Critical sized defect (defek tulang lebih besar dari 2,5 kali diameter tulang) memerlukan rekonstruksi yang kompleks untuk mengembalikan fungsi anatomi dan fungsi anggota gerak. Beberapa opsi yang tersedia adalah rekonstruksi



Gambar 8.1

Fraktur pada tulang kanelos yang diberi *Biohydrox* (hasil penelitian penulis). Keterangan: (A dan B) fraktur tibial plateau, (C) *biohydrox* (*bovine hydroxyapatite*), serta (D dan E) fraktur distal humerus. (Sumber: dokumentasi pribadi)

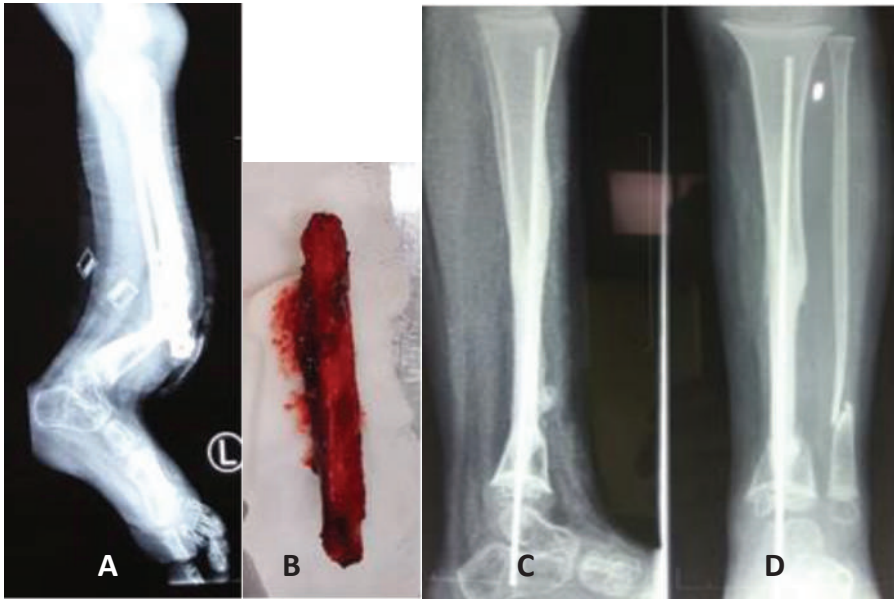


Gambar 8.2

Fraktur kominutif tibia dan fibula. Keterangan: pada fraktur ini dibutuhkan graf tulang yang memiliki sifat osteoinduktif dan konduktif, akan lebih baik bila juga memiliki sifat osteogenesis. Foto tibia sebelum dilakukan fiksasi internal dari proyeksi AP (A) dan lateral (B). Foto tibia setelah dilakukan fiksasi internal dari proyeksi AP (C) dan lateral (D).
(Sumber: dokumentasi pribadi)

biologi seperti distraksi osteogenesis, *massive bone allograft*, graf tulang dengan vaskularisasi dan teknik *induce membrane* dan rekonstruksi menggunakan *implant*. Penulis membatasi pada rekonstruksi biologi dengan penggunaan graf tulang. *Massive bone allograft* telah lama digunakan untuk kasus *critical sized defect* terutama untuk kasus non trauma dan akan dibahas pada topik berikutnya.

Rekonstruksi *critical sized defect* menggunakan transfer *vascularized fibular graft* (VGF) telah berkembang pada tahun 1970an sebagai teknik pembedahan mikro. VGF merupakan pilihan untuk defek >10 cm. Dengan berkembangnya teknik *induced membrane* dan distraksi osteogenesis, VGF menjadi kurang populer. VGF memiliki sifat biologis osteokonduktif, osteoinduktif, dan osteogenesis. Selain itu juga memiliki kekuatan mekanis. Setelah VGF, union akan terjadi dalam waktu 6–9 bulan, penyembuhan tercepat dibanding teknik rekonstruksi lainnya. Angka penyembuhan mencapai >95%. Pembebanan anggota gerak diperlukan untuk mencegah fraktur. Secara umum dibutuhkan waktu 2 tahun sampai fibula hipertropi. Kelemahan teknik meliputi morbiditas pada tempat donor dan membutuhkan keahlian bedah mikro.⁽³⁸⁾



Gambar 8.3

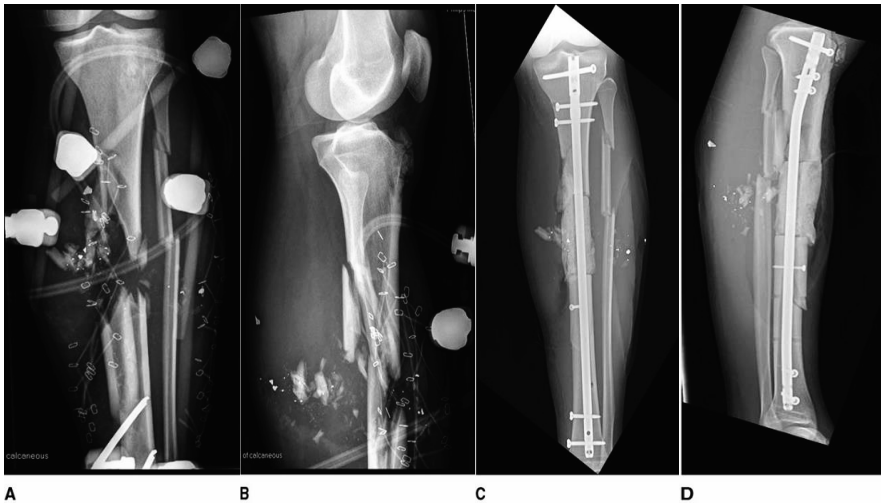
(A) *Pseudoarthrosis tibia*, (B) *vascularized fibular graft (VGF)*, dan (C) 6 bulan pasca-VGF.
(Sumber: dokumentasi pribadi)

Masquelet dan Begue mengembangkan teknik *induced membrane* untuk *critical sized defect* yang memiliki tiga keuntungan yaitu pertama, *induced membrane* membentuk ruangan terpisah, sehingga mengurangi resorpsi autograf. Kedua, *polymethyl methacrylate (PMMA) spacer* mengisi defek untuk kemudian diisi oleh graf tulang. Ketiga, *induced membrane* kaya akan faktor pertumbuhan meliputi *vascular endothelial growth factor*, *transforming growth factor- β 1*, *bone morphogenetic protein-2*, dan *core-binding factor a-1* yang memperbaiki konsolidasi graf dengan stimulasi proliferasi dan diferensiasi sel-sel pembentuk tulang. *Induced membrane* berisi sel-sel fibroblas dan kolagen tipe 1.

Teknik Masquelet dilakukan dengan 2 tahap, yaitu tahap awal dilakukan *radical debridement* pada *critical sized defect* stabilisasi dengan eksternal fiksasi (teknik asli) atau internal fiksasi dengan *plate* tetapi lebih dianjurkan menggunakan *interlocking nail* karena merupakan *load sharing device* dan memudahkan mobilisasi dini. Tahap kedua dikerjakan 6–8 minggu sehingga membran yang terbentuk sudah cukup adekuat. Prosedur operasi dilakukan dengan cara melakukan insisi membran dan mempertahankan agar jangan sampai rusak, kemudian *spacer* PMMA diambil. Defek kosong bekas tempat *spacer* diisi dengan graf tulang,

tulang autograf tetap yang paling ideal, tetapi karena dibutuhkan volume yang besar, maka dilakukan teknik *graft extender* dengan kombinasi alograf, senograf, atau mineral sintetis. Rasio material pengganti tulang dibanding dengan tulang autograf tidak boleh melebihi 3:1. Graf tulang yang diberikan merupakan kombinasi, maka graf memiliki sifat biologis osteokonduktif, osteoinduktif, dan osteogenesis sekaligus.⁽³⁸⁾

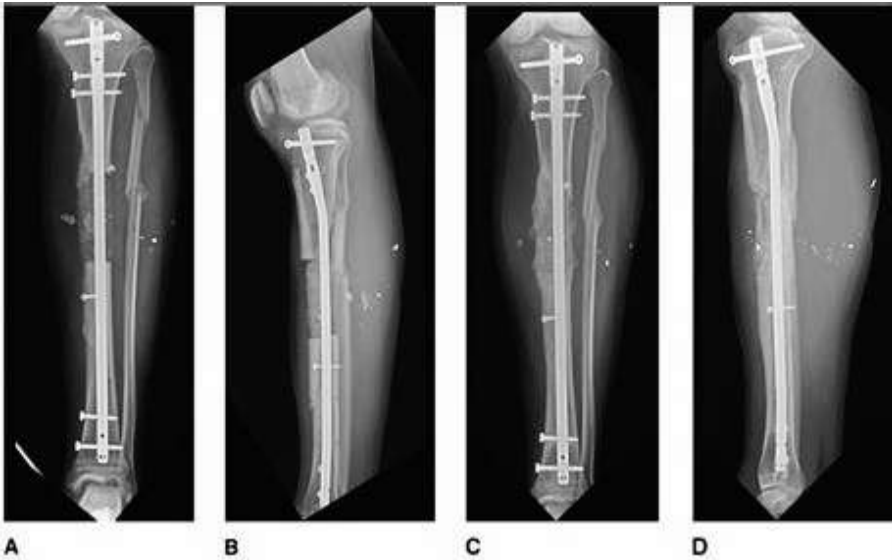
Masquelet dan Begue melaporkan angka keberhasilan mencapai 89% pada 31 pasien, dan pada penelitian multisenter dengan 84 pasien, fraktur diafisis tulang panjang didapatkan angka kesembuhan 90%. Teknik ini dapat diandalkan dan memungkinkan rekonstruksi *critical sized defect* dengan intervensi minimal dibanding dengan teknik rekonstruksi lain. Kekurangan utama teknik ini dibandingkan dengan transpor tulang adalah membutuhkan volume graf tulang yang banyak.⁽³⁸⁾



Gambar 8.4

(A dan B) Fraktur kominutif kruris dengan kerusakan jaringan yang hebat, serta (C dan D) pembedahan tahap pertama *induced membrane* dengan menggunakan *interlocking nail* dan *spacers*.³⁸

Dalam melakukan graf tulang saat (*timing*) pemberian graf dapat memengaruhi penyembuhan tulang. Walaupun belum didukung data yang banyak, ada tiga skenario yang dapat digunakan dalam memberikan graf, yaitu graf tulang segera (pada saat pembedahan), graf tulang subakut (dilakukan pada saat pembedahan kedua tetapi masih dalam fase akut), atau graf tulang *delayed*



Gambar 8.5

(A dan B) menunjukkan radiografi pada 6 minggu tahap pertama teknik *induce membrane*. Pada tahap kedua, *spacer* PMMA diambil dan diisi dengan tulang autograf, serta (C dan D) radiografi 1 tahun setelah operasi yang menunjukkan penyembuhan *critical sized defect* dengan implan yang stabil.⁽³⁸⁾

(beberapa minggu setelah pembedahan pertama). Dewasa ini, untuk trauma dengan energi yang besar dan situasi dengan kehilangan tulang, dipilih graf tulang *delayed*. Pilihan didasarkan pada efek negatif level inflamasi yang tinggi pada saat pemberian graf secara akut dan teoretis, keuntungan revaskularisasi pada daerah resipien.

Saat terjadi kerusakan struktural pada fraktur akut, terjadi vasokonstriksi lokal, hipoksi, dan asidosis. Paling signifikan terjadi infiltrasi sel-sel inflamasi yang banyak dan makrofag akan hadir pada lingkungan lokal untuk menyekresi sinyal reparasi dan mengambil debris nekrosis. Penelitian histologi pada tempat graf tulang menunjukkan dua fase yang saling tumpang tindih antara fase inflamasi dengan resorpsi tulang, bersamaan dengan mulainya pertumbuhan tulang baru. Perbandingannya, alograf menimbulkan inflamasi lebih besar dan lebih lama daripada autograf, dapat mencapai 4 minggu. Perhatian terhadap peran inflamasi dalam memengaruhi inkorporasi dan resorpsi tulang, maka 4 minggu pertama mungkin dapat menjadi problem.

Teknik *induced membrane* sangat berpengaruh terhadap pemakaian graf tulang kancellor pada pembedahan trauma. Pada teknik ini, pemberian graf dilakukan 6–8 minggu setelah pembedahan pertama. Pada saat ini, didapat level aktivitas biologi yang tinggi.

Perhatian terhadap inflamasi awal dan efek negatifnya pada inkorporasi graf masih terus didiskusikan. Walaupun saat ini terdapat kecenderungan ke arah graf tulang *delayed*, bukti yang terdapat masih belum cukup jelas dan penggunaan graf secara akut masih menjadi pertimbangan.⁽⁵⁾

Gangguan penyembuhan tulang dibagi dalam dua kategori yang dikaitkan dengan mekanisme seluler yaitu kegagalan biologis dan mekanis. Gangguan penyembuhan dibagi menjadi *delayed union* dan *nonunion* yang dibagi menjadi hipertrofik *nonunion* dan atrofik *nonunion*, serta oligotrofik *nonunion*. *Delayed*

Tabel 8.3 Berbagai pilihan graf tulang pada berbagai jenis *defek* tulang akibat trauma (fraktur)

Tipe Graf	Fraktur Kancellor (Metafisis)	Fraktur Kortikal			Critical Sized Defect
		Simpel	Kominutif Vaskularisasi baik	Kominutif Vaskularisasi jelek	
Autologous				+	
Alogenik	+	+	+	+	
Senogenik	+	+	+	+	
BPT	+	+	+	+	
DBM				+	
rhBMPs				+	
Vascularized fibular graft					+
<i>Induced membrane</i>					+
<i>Massive bone allograft</i>					+
Pertimbangan	Bila membutuhkan graf, hanya sebagai <i>filler</i> (osteokonduktif)	Tidak membutuhkan graf kecuali terjadi defek tulang, membutuhkan graf osteokonduktif	Membutuhkan graf osteokonduktif	Membutuhkan kombinasi graf osteoinduktif dan osteokonduktif dengan/tanpa osteogenesis	Dibutuhkan graf yang memiliki kekuatan mekanis. Pada <i>induced membrane</i> , tahap kedua membutuhkan graf osteokonduktif, osteoinduktif, dan osteogenesis

Keterangan:

BPT, Bahan pengganti tulang. DBM, *Demineralized bone matrix*. rhBMPs, *recombinant human bone marrow proteins*.

union adalah penyembuhan fraktur yang lebih lama daripada waktu yang diperkirakan pada lokasi anatomi tertentu. Pada kondisi berbagai potensi, faktor penyebab harus dievaluasi dengan teliti. *Delayed union* dapat berakhir dengan kesembuhan, atrofik nonunion atau hipertrofik nonunion.

Gangguan dalam stabilitas fraktur setelah diimobilisasi baik menggunakan fiksasi interna maupun eksterna merupakan penyebab utama hipertrofik nonunion. Ditemukan kalus yang banyak pada daerah fraktur, tetapi tidak terdapat kalus yang menyeberangi garis fraktur (*bridging callus*). Terapi utama pada kondisi ini adalah dengan melakukan internal fiksasi dengan teknik kompresi tanpa membutuhkan graf. Pada atrofik nonunion dan oligotrofik nonunion memiliki problem yang sama, yaitu gangguan pada vaskularisasi dan kurangnya jumlah sel pembentuk tulang pada daerah fraktur. Pada situasi ini, diperlukan tindakan pembedahan (*debridement*) sampai mencapai tulang yang mengeluarkan darah (*viable*), jenis graf yang dibutuhkan adalah *graft extender* yang merupakan kombinasi antara graf yang bersifat osteokonduktif dengan atau tanpa osteogenesis.

Defek tulang juga dapat terjadi akibat penyakit atau prosedur operasi tertentu. Penulis mengambil tiga contoh prosedur terbanyak yang membutuhkan graf tulang yaitu fusi spinal, revisi artroplasti, dan rekonstruksi setelah eksisi tumor tulang.

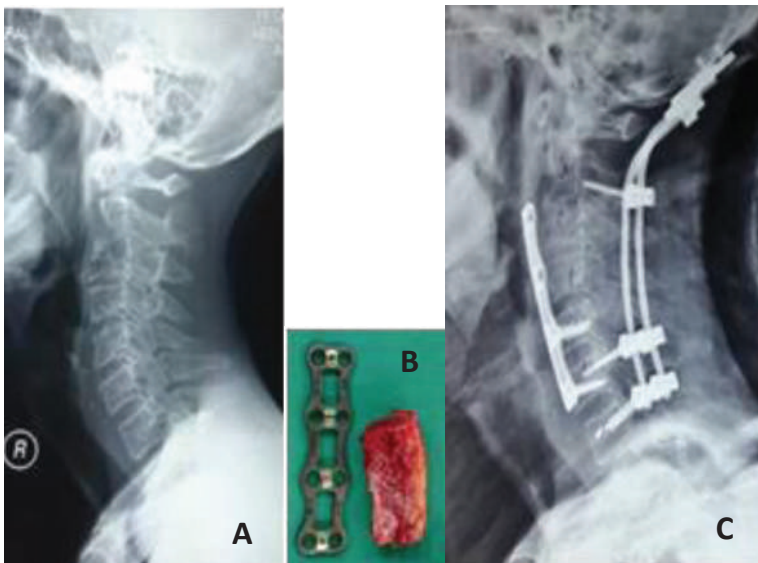
Berbagai penyakit pada tulang belakang seperti penyakit degeneratif pada diskus, fraktur, skoliosis, kanal stenosis, spondilolistesis, tumor serta infeksi sering membutuhkan fusi spinal dalam penanganannya. Fusi spinal merupakan

Tabel 8.4 Pilihan graf pada gangguan penyembuhan tulang pada atrofik nonunion dan oligotrofik nonunion

Tipe Graf	Nonunion		
	Hipertrofik	Atrofik	Oligotrofik
Autologous		+	+
Alogenik		+	+
Senogenik		+	+
BPT		+	+
DBM		+	+
rhBMPs		+	+
Pertimbangan	Tidak membutuhkan graf, hanya membutuhkan stabilisasi yang adekuat	<i>Debridement, graft extender</i> kombinasi osteokonduktif, osteoinduktif dengan/ tanpa osteogenesis	<i>Debridement, graf</i> osteokonduktif dengan/tanpa osteoinduktif, dengan/ tanpa osteogenesis

pembedahan untuk menggabungkan dua atau lebih vertebra dalam satu struktur. Tujuan fusi spinal adalah menghentikan gerakan di antara dua vertebra, mencegah timbulnya nyeri dan melindungi syaraf, *ligament* dan otot pada daerah tersebut. Pada fusi spinal dibutuhkan graf oseoteokonduktif, osteoinduktif dengan atau tanpa osteogenesis. tulang autograf dari krista iliaka tetap merupakan graf ideal. Akan tetapi, oleh karena keterbatasannya, maka diperlukan *graft extender* sehingga mengurangi penggunaan tulang autograf. Problem yang berbeda terjadi pada revisi artroplasti. Problem yang sering membutuhkan revisi pada artroplasti adalah akibat kehilangan tulang (*bone loosening*). Pada revisi artroplasti, terdapat dua pilihan dalam penanganannya, yaitu menggunakan *implant* revisi artroplasti atau menggunakan graf struktural. Sampai saat ini, graf yang tersedia untuk struktural dengan kekuatan mekanis yang adekuat adalah dari tulang alograf. Tulang alograf yang sering digunakan adalah kaput femur dan *massive bone allograft* yang digunakan bersama-sama dengan *implant* revisi (*alloprosthetic composite*).

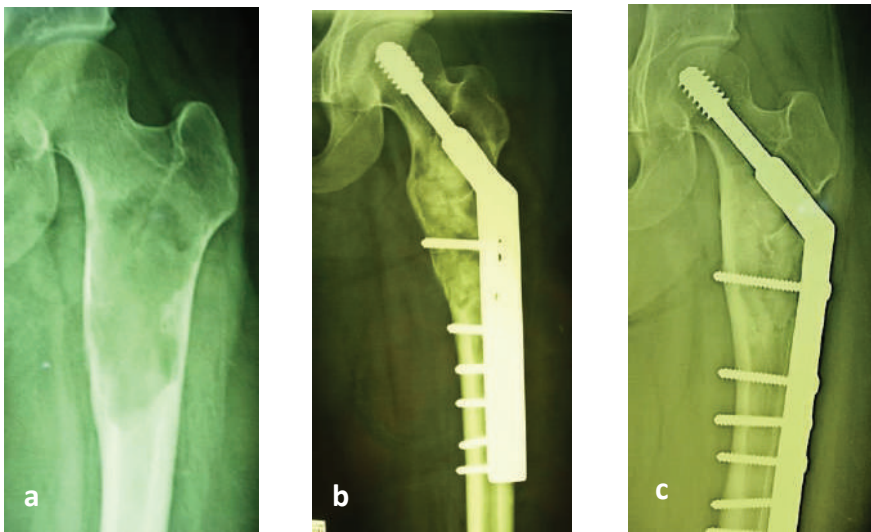
Tumor tulang baik jinak maupun ganas merupakan penyakit yang menimbulkan kerusakan pada tulang. Eksisi pada tumor tulang dapat meninggalkan dua jenis defek yaitu berupa rongga tertutup (*contained*) yang biasanya berlokasi pada epifisis dan metafisis tulang, dan yang kedua adalah



Gambar 8.7

(A) Penyakit tumor pada vertebra servikal, (B) tulang autograf trikortikal, dan (C) pascagraf tulang dan stabilisasi. (Sumber: dokumentasi pribadi)

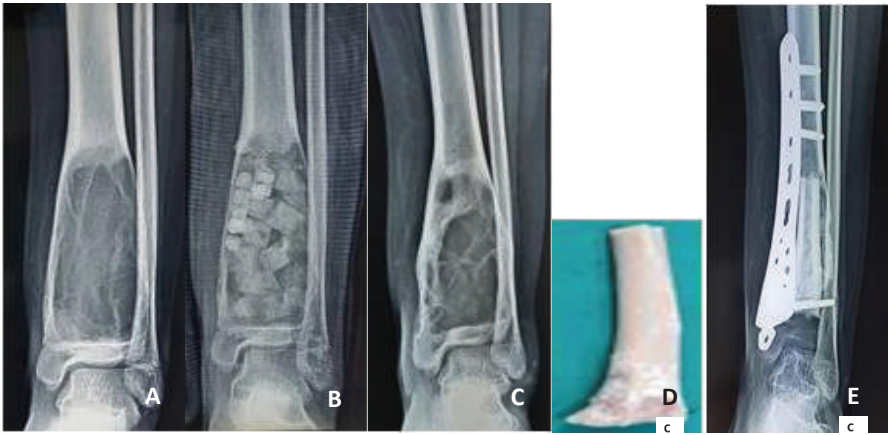
defek tulang yang besar baik pada tulang kortikal maupun tulang kortikal berikut sendi di dekatnya. Oleh karena graf yang dibutuhkan dapat berupa *filler* untuk mengisi rongga tulang atau *massive bone allograft*. Pada tumor seperti *giant cells tumor* (GCT), karena memiliki angka kekambuhan yang cukup tinggi, maka *bone graft* tidak langsung diaplikasikan setelah eksisi tumor, melainkan diberi dulu PMMA yang mempunyai dua fungsi, yaitu sebagai *filler* dan pada saat mengeras (*setting*) panas yang dikeluarkan dapat membunuh sel-sel tumor yang tersisa. Bila dalam periode waktu tertentu tidak terjadi kekambuhan, maka PMMA diambil dan diganti dengan graf yang memiliki sifat osteokonduktif. Teknik pembedahan ini menyerupai teknik *induced membrane* yang digunakan Masquelet dan Begue untuk *critical sized defect* akibat trauma. Pada defek tulang yang besar akibat eksisi tumor, terutama pada tumor ganas maka dibutuhkan rekonstruksi menggunakan *massive bone allograft* (MBA). Terdapat dua jenis MBA, yaitu interkalari yang digunakan untuk tulang kortikal, yaitu posisi tulang alograf terletak di antara tulang resipien dan *osteochondral allograft* untuk rekonstruksi tulang kortikal sekaligus sendinya. Pada graf yang berfungsi sebagai *filler* bila tidak terjadi kekambuhan pada tumornya, maka akan terjadi penyembuhan dengan *creeping substitution*. Sedangkan pada *massive bone allograft*, graf dengan



Gambar 8.8

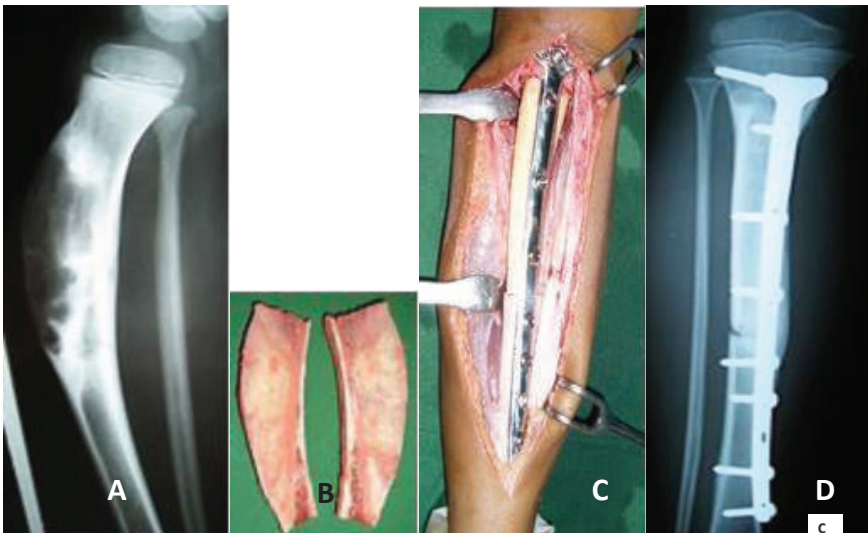
(a) *Aneurysmal bone cyst* (ABC), (b) pascakuretase dan graf tulang senograf *bovine*, dan (c) konsolidasi tulang 1 tahun pascagraf tulang senograf *bovine*.

(Sumber: dokumentasi pribadi)



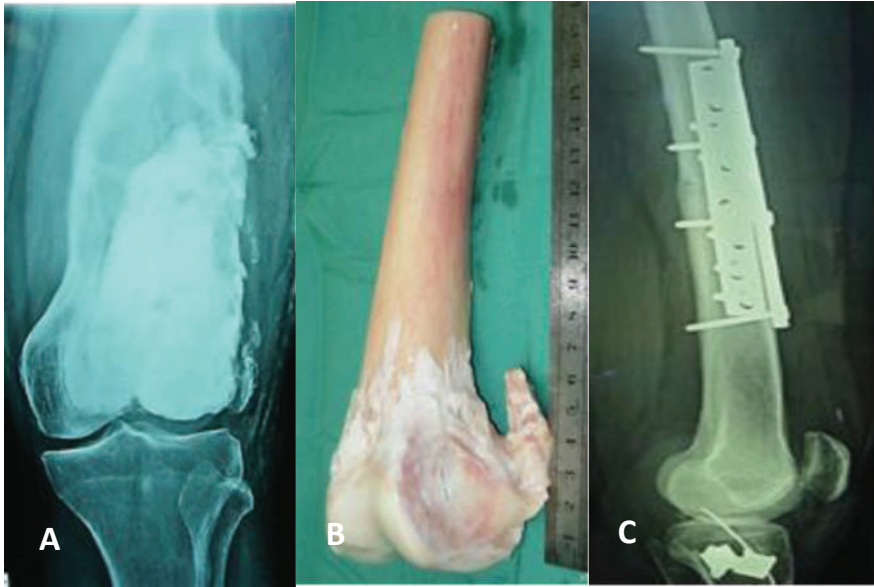
Gambar 8.9

(A) *Fibrous dysplasia tibia distal*, (B) pascakuretase dan graf tulang senograf *bovine*, (C) tumor rekuren, dan (D) tulang alograf *inlay*, serta (E) pascarekonstruksi dengan tulang alograf *inlay*.
(Sumber: dokumentasi pribadi)



Gambar 8.10

(A) *Fibrous dysplasia tibia*, (B) tumor yang telah direseksi, dan (C) interkalari tulang alograf, serta (D) 6 bulan pascaoperasi.
(Sumber: dokumentasi pribadi)



Gambar 8.11

(A) GCT rekuren, (B) osteokondral alograf, dan (C) satu tahun pascarekonstruksi.
(Sumber: dokumentasi pribadi)

resipien hanya terjadi pada kontak antara graf dengan resipien sedangkan pada daerah tengah graf tetap merupakan tulang yang mati, sehingga graf tergantung terhadap *implant* sebagai penyokong dan suatu saat akan memerlukan revisi. Saat ini, problem tersebut sudah mulai dapat diatasi dengan metode rekayasa jaringan (*tissue engineering*).^(1, 2, 22, 23)

Daftar Pustaka

1. Mahyudin F. Dr. Soetomo Tissue Bank Surabaya Indonesia; 18 Years Experiences. 5th World Congress on Tissue Banking in conjunction with 12th International Conference of Asia Pacific Association of Surgical Tissue bank; 2–6 June; Kuala Lumpur, Malaysia 2008.
2. Mahyudin F, Suroto H. Tissue Bank and Tissue Engineering. In: Mahyudin F, Hermawan H, editors. *Biomaterials and Medical Devices: A Perspective from an Emerging Country*. Cham: Springer International Publishing; 2016. p. 207–34.
3. Wang W, Yeung KWK. Bone grafts and biomaterials substitutes for bone defect repair: A review. *Bioactive Materials*. 2017; 2(4): 224–47.
4. SciDoc Publishers IJoD, Science O, M K, H A. *Bone Graft Substitutes for Bone Defect Regeneration. A Collective Review 2017*.
5. Egol KA, Nauth A, Lee M, Pape HC, Watson JT, Borrelli J, Jr. Bone Grafting: Sourcing, Timing, Strategies, and Alternatives. *J Orthop Trauma*. 2015; 29 Suppl 12: S10–4.
6. Myeroff C, Archdeacon M. Autogenous Bone Graft: Donor Sites and Techniques. *JBJS*. 2011; 93(23): 2227–36.
7. GlobalData M. *Bone Grafts and Substitutes - Global Analysis and Market Forecasts* London: Global Data UK Ltd; 2014 [Available from: <https://www.globaldata.com/store/report/gdme0192mar--medipoint-bone-grafts-and-substitutes-global-analysis-and-market-forecasts/#save-report>].
8. Kurien T, Pearson RG, Scammell BE. Bone graft substitutes currently available in orthopaedic practice. *Bone & Joint Journal*. 2013; 95-B(5): 583.

9. FDA Issues Alert on rhBMP and Cervical Spine Fusion. Lippincott's Bone and Joint Newsletter. 2008; 14(9): 104–5.
10. Peter B, Manoj R. Basics of bone. In: Ramachandran M, editor. BASIC ORTHOPAEDIC SCIENCES The Stanmore Guide London: Hodder Arnold; 2007. p. 115–22.
11. Matthew RS, Marc McCord D, Zain Q, Franklin D. S. Basic Science. In: Mark D. M, Stephen R. T, editors. MILLER'S REVIEW OF ORTHOPAEDICS Philadelphia: Elsevier; 2016. p. 149–82.
12. Oran D K, Robert J M, Mitchell B S. Form and Function of Bone In: Regis J. OK, Joshua J. J, Constance R. C, Thomas A. E, editors. Orthopaedic Basic Science Foundation of Clinical Practice. 4th Edition ed. North River Road Rosemont, IL: American Academy of Orthopaedic Surgeons 2013. p. 149–82.
13. Sfeir. C, Ho. L, Doll. BA, Azari. K, Hollinger. JO. Fracture Repair. In: Lieberman JR, Friedlaender GE, editors. Bone Regeneration and Repair Biology and Clinical Applications. New Jersey: Humana Press Inc; 2005. p. 21–44.
14. Peter B, Manoj R. Bone injury, healing and grafting. In: Ramachandran M, editor. BASIC ORTHOPAEDIC SCIENCES The Stanmore Guide. London: Hodder Arnold; 2007. p. 123–34.
15. Mahyudin F. REGENERASI PADA MASSIVE BONE DEFECT DENGAN BOVINE HYDROXYAPATITE SEBAGAI SCAFFOLD STEM SEL MESENSIMAL. Penelitian Eksperimental pada Hewan Coba [Disertasi]. Surabaya: Universitas Airlangga; 2010.
16. Marsell R, Einhorn TA. THE BIOLOGY OF FRACTURE HEALING. Injury. 2011;42(6):551–5.
17. Gomez-Barrena E, Rosset P, Lozano D, Stanovici J, Ermthaller C, Gerbhard F. Bone fracture healing: cell therapy in delayed unions and nonunions. Bone. 2015;70:93–101.
18. Ricci W, Bolhofner B. Principles of Nonunion Treatment. In: Court-Brown CM, James HD, McQueen MM, Ricci W, Tornetta III P, editors. Rockwood and Green's Fractures in Adults. vol. 1. 8th ed. Philadelphia: Wolters Kluwer Health 2015. p. 827–67.
19. Greenwald AS, Boden SD, Goldberg VM, Khan Y, Laurencin CT, Rosier RN. Bone-graft substitutes: facts, fictions, and applications. The Journal of bone and joint surgery American volume. 2001;83-A Suppl 2 Pt 2: 98–103.

20. Pape HC, Evans A, Kobbe P. Autologous bone graft: properties and techniques. *J Orthop Trauma*. 2010; 24 Suppl 1: S36–40.
21. Masquelet AC, Begue T. The Concept of Induced Membrane for Reconstruction of Long Bone Defects. *Orthopedic Clinics*. 41(1): 27–37.
22. Mahyudin F, Roeshadi D, Rantam FA, Auliani'am. Regenerasi pada Massive Bone defect with Bovine Hydroxyapatite sebagai Scaffold Mesenchymal Stem Cell. *Jurnal Biosains Pascasarjana*. 2011;13(3).
23. Mahyudin F, Edward M, Basuki MH, Bari YA. Terapi Pembedahan pada Tumor Muskuloskeletal. In: Mahyudin F, editor. *Diagnosis dan Terapi Tumor Muskuloskeletal (Multidisciplinary Approach)*. Jakarta: Sagung Seto; 2018. p. 203–40.
24. Delloye C, Cornu O, Druez V, Barbier O. Bone allografts: What they can offer and what they cannot. *The Journal of bone and joint surgery British volume*. 2007; 89(5): 574–9.
25. Mahyudin F, Suroto H. Tissue Bank and Tissue Engineering. In: Mahyudin F, Hermawan H, editors. *Biomaterials and Medical Devices A Perspective from an Emerging Country*. 58. Switzerland: Springer; 2016. p. 207–34.
26. Hilmy N, Manjas, Mahyudin F, Abbas B, Pedraza JM. The Impact of the International Atomic Energy Agency (IAEA) Program in Radiation and Tissue Banking in Indonesia. *Cell and Tissue Banking*. 2008; 10(2): 103–7.
27. Mahyudin F, Abdurrahman. Comparison of The Biomechanical Study Between Fresh-Frozen Bone and Fresh-Frozen Pasteurized Bone 7th International Conference on Tissue Banking, Asia Pacific Association of Surgical Tissue Bank; 24–26 November; Kuala Lumpur: Asia Pacific Association of Surgical Tissue Bank; 1998.
28. Mahyudin F. Massive Allograft Reconstruction for Bone Tumor 6th International Conference of Asia Pacific Musculoskeletal Tumor Society; 18–20 January; Chiang Mai, Thailand: Asia Pacific Musculoskeletal Tumor Society; 2006.
29. Mahyudin F. Use of Freeze-Dried Irradiated Bones in Orthopaedic Surgery. In: A N, N Y, N H, editors. *Radiation In Tissue Banking*. Singapore: World Scientific; 2007.
30. Bayusentono S, Mahyudin F. Perbandingan Pembentukan Tulang Baru oleh Demineralised Bone Matrix (DBM) dan Tulang Karsinoma Beku Kering (Freeze Dried) yang Ditanam pada Otot Tikus Putih. Surabaya: Universitas Airlangga; 2011.

31. Muschler GF, Nakamoto C, Griffith LG. Engineering principles of clinical cell-based tissue engineering. *The Journal of bone and joint surgery American volume*. 2004; 86-a(7): 1541–58.
32. Mahyudin F, Utomo DN, Suroto H, Martanto TW, Edward M, Gaol IL. Comparative Effectiveness of Bone Grafting Using Xenograft Freeze-Dried Cortical Bovine, Allograft Freeze-Dried Cortical New Zealand White Rabbit, Xenograft Hydroxyapatite Bovine, and Xenograft Demineralized Bone matrix Bovine in Bone Defect of Femoral Diaphysis of White rabbit: Experimental Study in Vivo. *Internasional Journal of Biomaterials*. 2017; 2017.
33. Mahyudin F, Utomo DN, Suroto H, Martanto TW, Edward M, Gaol IL. Comparative Effectiveness of Bone Grafting Using Xenograft Freeze-Dried Cortical Bovine, Allograft Freeze-Dried Cortical New Zealand White Rabbit, Xenograft Hydroxyapatite Bovine, and Xenograft Demineralized Bone Matrix Bovine in Bone Defect of Femoral Diaphysis of White Rabbit: Experimental Study In Vivo. *International Journal of Biomaterials*. 2017; 2017: 9.
34. Campana V, Milano G, Pagano E, Barba M, Cicione C, Salonna G, et al. Bone substitutes in orthopaedic surgery: from basic science to clinical practice. *Journal of materials science Materials in medicine*. 2014; 25(10): 2445–61.
35. Hak DJ. The Use of Osteoconductive Bone Graft Substitutes in Orthopaedic Trauma. *JAAOS-Journal of the American Academy of Orthopaedic Surgeons*. 2007; 15(9): 525–36.
36. Brydone AS, Meek D, Maclaine S. Bone grafting, orthopaedic biomaterials, and the clinical need for bone engineering. *Proceedings of the Institution of Mechanical Engineers Part H, Journal of engineering in medicine*. 2010; 224(12): 1329–43.
37. Kheirallah M, Almeshaly H. Bone Graft Substitutes for Bone Defect Regeneration. A Collective Review. *Int J Dentistry Oral Sci*. 2016 (03(5)): 247–57.
38. Mauffrey C, Barlow BT, Smith W. Management of Segmental Bone Defects. *JAAOS-Journal of the American Academy of Orthopaedic Surgeons*. 2015; 23(3): 143–53.

GENERAL MEMBERSHIP APPLICATION

By completing this form, you are applying for membership in the organization.

Please print your name and address clearly.

Signature of Applicant: _____

Date: _____

Signature of Sponsor: _____

Date: _____

Name of Sponsor: _____

Address of Sponsor: _____

City: _____ State: _____ Zip: _____

Graf Tulang & MATERIAL PENGGANTI TULANG

KARAKTERISTIK DAN STRATEGI APLIKASI KLINIS

Tulang merupakan jaringan tubuh kedua terbanyak yang ditransplantasikan pada tubuh manusia. Setiap tahunnya sekitar 3,5 juta prosedur graf tulang dilakukan di seluruh dunia. Graf tulang dibutuhkan untuk menangani berbagai penyakit seperti trauma yang menimbulkan patah tulang terbuka ataupun tertutup, infeksi yang menimbulkan destruksi tulang, tumor tulang baik jinak maupun ganas, penyakit kongenital dan berbagai penyakit degeneratif lain seperti osteoporosis. Saat ini, jenis graf tulang semakin beragam seiring dengan pesatnya perkembangan teknologi.

Pada buku ini akan dibahas berbagai jenis graf tulang, sifat biologi graf tulang, sumber graf tulang, prosedur dan strategi aplikasi klinis graf tulang. Buku ini disusun berdasarkan pengalaman klinis penulis sebagai seorang ahli biomaterial pada kedokteran spesialis orthopaedi dan traumatologi. Diharapkan buku ini dapat meningkatkan pengetahuan tentang graf tulang yang selanjutnya dapat dimanfaatkan dalam pelayanan kepada pasien.



Airlangga University Press

Kampus C Universitas Airlangga
Mulyorejo, Surabaya 60115
Telp. (031) 5992246, 5992247
Fax. (031) 5992248
E-mail: adm@aup.unair.ac.id

