

Penanganan Anestesi pada pasien pediatri dengan cedera otak traumatik sedang, fraktur impresi dan edem serebri

by Hamzah Hamzah

Submission date: 24-Oct-2019 12:23PM (UTC+0800)

Submission ID: 1199273557

File name: dera_otak_traumatik_sedang,_fraktur_impresi_dan_edem_serebri.pdf (2.26M)

Word count: 5763

Character count: 34391

Penanganan Anestesi pada Pasien Pediatri dengan Cedera Otak Traumatik Sedang, Fraktur Impresi dan Edem Serebri

Dhania A. Santosa¹⁾, Prihatma Kriswidyatomo²⁾, Pesta Parulian Maurid Edwar³⁾
Hamzah⁴⁾

¹⁾Departemen Anestesiologi dan Reanimasi Fakultas Kedokteran Universitas Airlangga – RSUD Dr. Soetomo Surabaya

Abstrak

Cedera otak traumatik merupakan penyebab terbanyak kecacatan dan kematian pada anak dan orang dewasa. Di Amerika Serikat, terjadi lebih dari 510.000 kasus cedera otak traumatik per tahun pada anak-anak usia 0-14 tahun; 1 dengan 2.000-3.000 di antaranya meninggal setiap tahunnya. Tujuan dari penanganan cedera otak traumatik selain menangani cedera primernya, juga untuk mencegah terjadinya cedera sekunder. Seorang anak laki-laki usia 12 tahun mengalami kecelakaan lalu lintas dan didiagnosis dengan cedera otak traumatik sedang, fraktur impresi regio temporo parietal kanan dan edema serebri dengan komorbiditas anemia, rencana akan dilakukan pembedahan darurat untuk debridement, eksplorasi duramater dan rekonstruksi tulang. Pembedahan dilakukan dengan anestesi umum intubasi endotrakeal dan berjalan selama tujuh jam. Kondisi pasien selama pembedahan relatif stabil dan setelahnya dirawat di Ruang Observasi Intensif dengan bantuan ventilator. Setelah memastikan kondisi ekstrakranial normal, pasien kemudian disapih dari ventilator dan diekstubasi keesokan harinya. Pasien dipulangkan pada hari kedelapan setelah kejadian.

Kata kunci: anestesi, pediatri, cedera otak traumatik sedang

JNI 2017;6(1): 15-26

Anesthesia Management in Pediatric Patient with Moderate Traumatic Brain Injury, Impression Fracture and Cerebral Oedema

Abstract

Traumatic brain injury is the leading cause of morbidity and mortality in pediatric and adult patients. In United States, 510,000 cases of traumatic brain injury occur each year in children aged 0-14 years; 1 with 2,000-3,000 pass away each year. Cure the primary insult and prevent secondary injury are the important thing in traumatic brain injury. A 12-year-old boy had a motor vehicle accident and was diagnosed with moderate traumatic brain injury, impression fracture at the right temporo parietal region and cerebral edema, with anemia, planned for emergency surgery of debridement, duramater exploration and bone reconstruction. Surgery was done under general anesthesia using endotracheal intubation and lasted for seven hours. Patient's condition remained relatively stable during surgery and was observed with ventilator supported in Intensive Observation Ward afterward. Once extracranial factors considered normal, patient was weaned and extubated the next day. Patient was sent home on the eight day after incident.

Key words: anesthesia management, pediatric patient, traumatic brain injury

JNI 2017;6(1): 15-26

I. Pendahuluan

Cedera otak adalah pukulan atau guncangan pada kepala atau trauma tembus kepala yang merusak fungsi otak. Cedera otak traumatik merupakan salah satu kondisi paling serius dan mengancam jiwa dari korban trauma. Cedera otak traumatik merupakan penyebab terbanyak kecacatan dan kematian pada anak dan orang dewasa. Di Amerika Serikat, terjadi lebih dari 510.000 kasus cedera otak traumatik per tahun pada anak-anak usia 0–14 tahun;¹ dengan 2.000–3.000 di antaranya meninggal setiap tahunnya. Cedera otak traumatik lebih banyak terjadi pada laki-laki dibanding pada perempuan dengan perbandingan 1,5:1.² Penyebab yang mungkin di antaranya adalah jatuh, trauma yang tidak disengaja (*shaken baby syndrome* atau peniksaan anak) dan kecelakaan lalu lintas. Selain kematian, cedera otak traumatik dapat menyebabkan kecacatan, menghancurkan masa depan dan keluarga, serta biaya sistem rumah sakit dan komunitas yang sangat besar terkait rehabilitasi dan perawatan jangka panjang individu ini.¹

Penanganan cedera otak traumatik memerlukan pemahaman yang menyeluruh mengenai patofisiologi terjadinya cedera otak traumatik, penanganan awal sebelum sampai di rumah sakit, saat di rumah sakit, pada saat pembedahan di kamar bedah dan setelah di kamar bedah dalam observasi ketat. Cedera otak traumatik bukan hanya kerusakan otak karena benturan atau proses akselerasi dan deselerasi yang terjadi pada cedera primer semata, namun seringkali cedera otak sekunder yang terjadi setelahnya memberikan dampak yang sangat besar terhadap perburukan kondisi pasien. Oleh karena itu tujuan dari penanganan cedera otak traumatik selain menangani cedera primernya, juga untuk mencegah terjadinya cedera sekunder, di antaranya hipoksia, hipotensi, hipokarbi, hiperkarbi, hipoglikemia, hiperglikemia dan lain-lain.³

Khusus untuk pasien cedera otak traumatik pediatrik, tentunya memberikan tantangan yang lebih besar karena perbedaan anatomis dan fisiologis antara anak dan dewasa. Selain prinsip-prinsip neuroanestesi pada pasien cedera otak

traumatik yang diterapkan, yang perlu mendapat perhatian pada pasien anak di antaranya adalah kemungkinan terjadi edema otak yang lebih luas serta kemungkinan terjadinya kejang pasca trauma.

II. Kasus

Seorang anak laki-laki berusia 12 tahun, berat badan 25 kg dengan fraktur impresi regio temporo parietal dekstra, edema serebri dan fraktur nasal direncanakan untuk dilakukan debridement, eksplorasi duramater dan rekonstruksi tulang.

Anamnesis

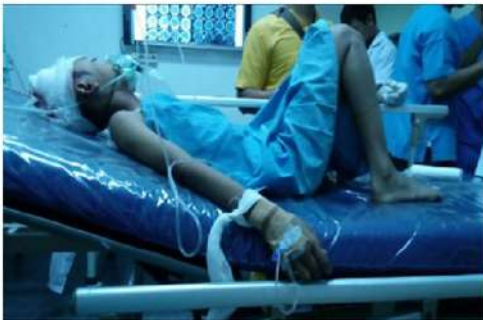Pasien mengalami kecelakaan lalu lintas 3 jam sebelum tiba di RSUD Dr. Soetomo Surabaya. Pasien dibonceng sepeda motor, tidak memakai helm. Saat itu sepeda motor terpeleset dan pasien terpental ke jalan dengan kepala membentur aspal terlebih dahulu. Saat kejadian pasien muntah 1 kali dan tidak sadar, namun tidak ada kejang. Pasien dilarikan ke rumah sakit di dekat tempat kejadian (Rumah Sakit A) sebelum dirujuk ke rumah sakit B. Kondisi pasien di Rumah Sakit B yaitu kesadaran GCS E2V2M5, tekanan darah 100/70 mmHg, nadi 126 kali per menit, frekuensi napas 24 kali permenit, suhu 37°C. Di Rumah Sakit B pasien dipasang akses intravena dan diberikan cairan RL sebanyak 500 mL, dipasang *collar brace* dan jahitan situasi luka di kepala. Pasien kemudian dirujuk ke RSUD Dr. Soetomo Surabaya.

Pemeriksaan Fisik

Pada saat diterima di Ruang Resusitasi RSUD Dr. Soetomo Surabaya, pada survei primer ditemukan pasien dengan kondisi jalan napas bebas terpasang *collar brace*, dengan pemapasan spontan 24 kali per menit, gerak dada simetris, tidak ada jejas di dada. Suara napas vesikuler kanan dan kiri, tidak terdapat suara napas tambahan. *Pulse oximetry* terbaca 98% dengan O₂ udara bebas (FiO₂ 21%). Perfusi perifer pasien hangat, kering dan pucat dengan *capillary refill time* kurang dari 2 detik. Tekanan darah 110/60 dan MAP 70 mmHg dengan nadi 120 kali per menit, nadi radialis teraba teratur dan kuat angkat. Kesadaran dengan *response to pain*.

Tindakan yang dilakukan seiring dengan survei primer di antaranya, mempertahankan jalan napas tetap bebas dengan *collar brace* dipertahankan. Diberikan suplemen O₂ dengan masker 6 lpm dengan waspada terhadap tanda-tanda *tension pneumothoraks*. Dipasang sebuah akses intravena baru dengan diberikan cairan NaCl 0,9% 60 mL/jam. Setelah dilakukan *log roll* untuk evaluasi apakah ada jejas di tubuh bagian belakang, *collar brace* tetap terpasang dengan posisi leher dipertahankan *in-line*. Dilakukan pemasangan kateter urine dan pengambilan sampel darah.

Pada survei sekunder didapatkan GCS E2V2M5 dengan pupil bulat isokor 3 mm mata kanan dan kiri serta refleks cahaya positif. Terdapat jejas dan luka robek berdarah pada regio temporo parietal kanan serta edema pada mata kanan dan kiri. Selain itu pasien dengan jalan napas bebas tanpa tanda distress napas dengan suara napas vesikuler kanan dan kiri tanpa suara napas tambahan. Dengan O₂ masker 6 lpm terbaca pulse oximetry 99%. Tekanan darah 111/60 dan MAP 70 mmHg, nadi 123 kali per menit, dengan perfusi hangat kering pucat. Produksi urine 40 mL/jam, warna kuning jernih. Temuan survei sekunder lainnya dalam batas normal.



Gambar 1. Posisi *head up* diberlakukan pada Pasien untuk membantu Drainase Vena Cerebral

3 Pemeriksaan Penunjang

Hemoglobin 8,7 g/dL, Hematokrit 25%, Leukosit 24.000/mm³, Trombosit 283.000 μ L. PPT 11,7 (kontrol 10,9), aPTT 23,4 (kontrol 28,7). Natrium 141 mEq/L, Kalium 5,5 mEq/L, Chlorida 114 mEq/L, gula darah acak 105 mg/dL. BUN 10 mg/dL, kreatinin serum 0.58 mg/dL, SGOT 50 μ L,

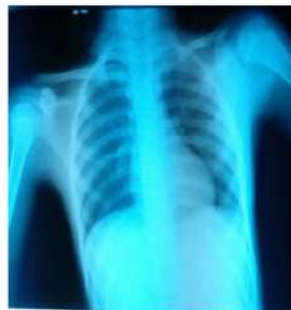SGPT 22 μ L. Hasil Analisa Gas Darah dengan O₂ masker 6 lpm pH 7,41, pCO₂ 32, pO₂ 197 HCO₃ 22,4 BE - 6,0 SaO₂ 99%.

Dari pemeriksaan foto toraks didapatkan paru dan jantung dalam batas normal dengan *Cardio Thoracic Ratio* (CTR) 50%, tidak didapatkan hematoraks maupun pneumotoraks. Dari foto cervical lateral didapatkan *cervical in line*, tulang-tulang dalam batas normal. Dari pemeriksaan CT scan kepala didapatkan fraktur impresi regio temporo parietal kanan, contusio serebri dan edema serebri.

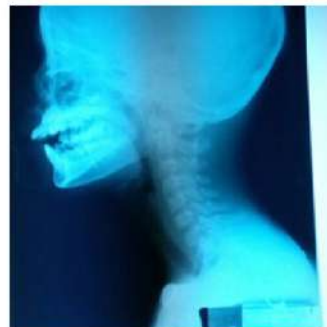Pengelolaan Anestesi

Dalam observasi dan persiapan pembedahan, pasien diberikan total cairan NaCl 0,9% 700 mL, koloid gelatine 200 mL dan larutan laktat hipertonik sebanyak 100 mL. Total urine sebanyak 600 mL dalam waktu 5 jam sejak pasien datang sampai dengan pasien tiba di kamar operasi.

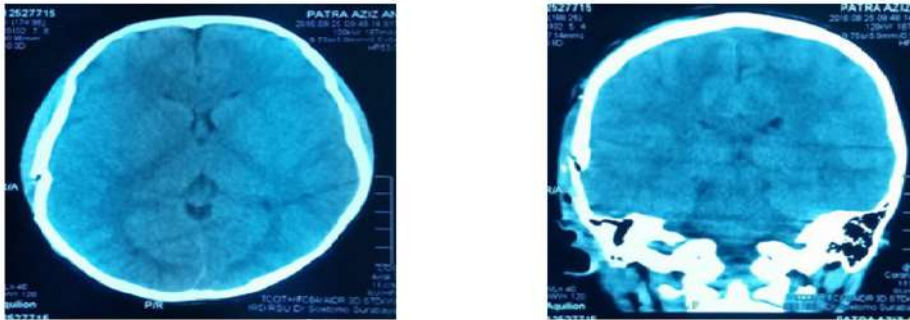
Kondisi pasien pada saat akan dilakukan induksi anestesi adalah: jalan napas bebas dengan



Gambar 2. Foto Toraks Pasien dalam Batas Normal



Gambar 3. Foto Cervical Lateral Pasien dalam batas normal



Gambar 4. CT Scan Kepala Pasien menunjukkan Fraktur Impresi Regio Temporo Parietal Kanan dan edema cerebri

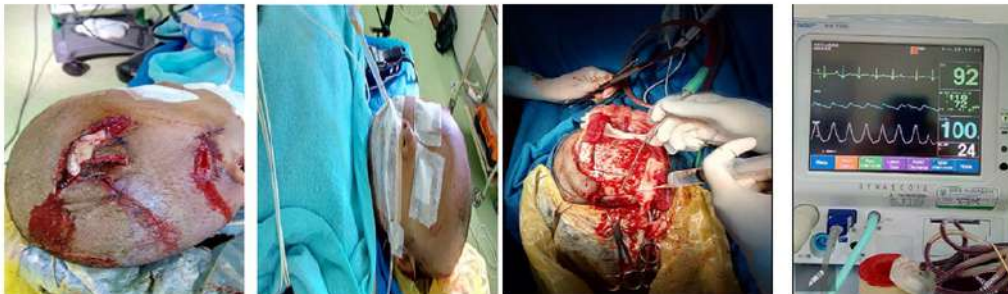pernapasan spontan 22–24 kali per menit tanpa tanda distress napas. Pulse oximetry terbaca 99% dengan O₂ masker 6 lpm. Perfüsi hangat kering pucat dengan tekanan darah 130/60 dan MAP 83 mmHg dan nadi 120 kali per menit, teraba reguler dan kuat angkat pada arteri radialis. Suhu timpanik pasien 37,4°C. Kesadaran dengan skor GCS E2V2M5, pupil bulat isokor mata kanan kiri diameter 3 mm dengan refleks cahaya positif. Produksi urine 100 mL/jam, warna kuning jernih. Pasien kemudian dilakukan induksi dengan obat-obatan anestesi sebagai berikut: fentanyl 50 mcg, lidokain 30 mg, propofol 50 mg dan rocuronium 30 mg. Intubasi dilakukan dengan pipa endotrakeal no. 6,0, simetris dan dilakukan fiksasi pada 18 cm di tepi bibir. Selama pembedahan dilakukan dengan rumatan anestesi inhalasi isoflurane, O₂ dan air, kontrol ventilasi dengan FiO₂ 50%, dengan fentanyl dan rocuronium diberikan secara kontinu. Hasil analisa gas darah selama pembedahan pH 7,40 pCO₂ 36 pO₂ 163 HCO₃

23,1 BE -2,2 SaO₂ 99%. Selama pembedahan ditemukan fraktur impresi pada regio temporo parietal kanan. Pada eksplorasi dura ditemukan robekan dura sepanjang 1 cm di regio temporo parietal kanan. Dilakukan debridement, penjahitan pada dura yang robek, rekonstruksi tulang dan pasang drain.

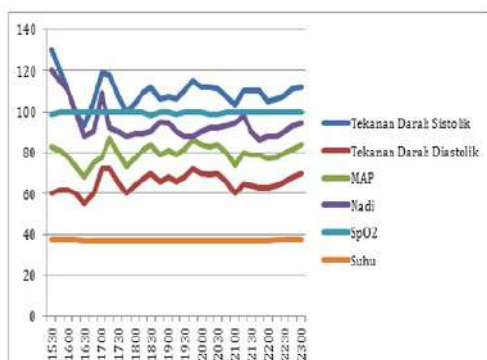
Selama pembedahan, tekanan darah berkisar 93–119/55–72 mmHg dan MAP berkisar antara 67–88 mmHg. Nadi berkisar antara 88–109 kali per menit. Suhu pasien selama pembedahan 36,8–37,3°C dengan pulse oximetry 99–100%. End tidal CO₂ (ETCO₂) berkisar antara 33–34. Keseimbangan cairan selama pembedahan yaitu input NaCl 0,9% 500 mL dan whole blood 350 mL. Produksi urine 600 mL dan estimasi perdarahan 200 mL.

Pascabedah

Pascabedah pasien diobservasi di Ruang Observasi Intensif (ROI) dengan kondisi jalan



Gambar 5. Jalannya Anestesi dan Pembedahan



Gambar 6. Kondisi Pasien selama Pembedahan

1 napas bebas dengan pipa endotrakea dengan bantuan ventilator PSIMV rate 16 PC 6 PS 6 Trigger 1,5 IE 1:2 PEEP 3 FiO₂ 50% dengan luaran rate 18–20 kali per menit, volume tidal 230–300 mL, ventilasi semenit 6,0–6,8, SpO₂ 99%, suara napas vesikuler pada kedua lapang paru tanpa suara napas tambahan. Perfusi hangat kering pucat dengan tekanan darah 130/60 mmHg, MAP 83 mmHg, Nadi 100 kali per menit, suhu timpanik 37,3°C. Kesadaran masih dalam pengaruh sedasi. Produksi urine 30 mL/jam warna kuning jernih.

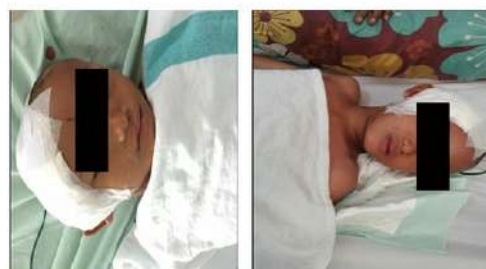1 Diberikan terapi di antaranya posisi *head up* elevasi 30°, NaCl 0,9% 1400 mL/24 jam, injeksi Ceftriaxone 2 x 500 mg iv, metimizole 3 x 350 mg iv, ranitidine 2 x 25 mg iv, ondansetron 3 x 2 mg iv, fenitoin 3 x 50 mg iv serta *fentanyl* kontinu 20 mcg/jam iv. Hasil pemeriksaan laboratorium pascabedah di antaranya Hb 10,5 g/dL, Hematokrit 31,3%, Leukosit 9.290/mm³, Trombosit 210.000 µL, Natrium 141,2 mEq/L, Kalium 4,0 mEq/L, Chlorida 110,6 mEq/L, gula darah acak 120 mg/dL, Albumin 3,23 g/dL. Hasil Analisa Gas Darah pH 7,427, pCO₂ 34,5, pO₂ 192,3 HCO₃ 22,3 BE -1,6 SaO₂ 99,7%.

Pada hari pertama pascabedah, kondisi pasien adalah sebagai berikut: jalan napas bebas dengan support ventilator minimal mode Spontan PS 6 PEEP 3 FiO₂ 30% dengan luaran frekuensi napas 18–20 kali per menit, volume tidal 200–280 mL dengan ventilasi semenit 3,6–4,0, *pulse oximetry* 99%. Suara nafas vesikuler kedua lapang paru tanpa suara napas tambahan. Tekanan darah

1 110/60 mmHg dengan MAP 77 mmHg, Nadi 88 kali per menit, teraba reguler dan kuat angkat pada arteri radialis. Suhu timpanik 36,6°C. Kondisi kesadaran pasien dengan GCS E3 V_x (intubasi) M5 dengan pupil bulat isokor 3 mm mata kanan dan kiri dan refleks cahaya positif. Produksi urine 30 mL per jam dengan warna kuning jernih. Dengan pertimbangan semua parameter ekstrakranial dalam batas normal, dilakukan ekstubasi. Kesadaran pasca ekstubasi GCS E3 V3 M5. Setelahnya pasien diobservasi di ruang akut F. Pada hari ke-8 pasien dipulangkan dengan GCS E3 V4 M6.

III. Pembahasan

Pasien ini adalah anak-anak usia 12 tahun dengan



Gambar 7. Kondisi Pasien Pasca Ekstubasi

berat badan 25 kg, mengalami kecelakaan sepeda motor yang terpelelet dan kemudian membentur aspal dan pasien tidak mengenakan helm. Pasien kemudian tidak sadar dan ada riwayat muntah. Walaupun tidak ada data mengenai berapa kecepatan persisnya ketika kecelakaan terjadi, namun dapat diperkirakan kemungkinan terjadi benturan yang cukup keras ditambah pasien tidak mengenakan helm.

Pada pengelolaan pada pasien ini harus diingat bahwa pada cedera otak traumatik terjadi cedera primer dan cedera sekunder. Cedera primer disebabkan karena trauma awal akibat benturan fisik pada jaringan otak dari akselerasi ke deselerasi atau gaya berputar yang kemudian pada pasien ini menyebabkan terjadinya fraktur impresi pada temporo parietal kanan, contusio serebri dan edema otak. Selain itu perlu diwaspadai terjadinya cedera sekunder, yaitu

proses eksitotoksik dan radang setelah cedera primer yang dapat menyebabkan pembentukan edema lebih luas lagi, peningkatan tekanan intrakranial (ICP) dan penurunan *cerebral perfusion pressure* (CPP).^{3,4} Cedera sekunder yang dapat berkontribusi terhadap memburuknya pasien dengan cedera otak traumatik di antaranya ada kondisi sistemik dan kondisi intrakranial. Kondisi sistemik di antaranya hipoksemia, hipotensi, anemia, hipokarbia, hiperkarbia, demam, hiponatremia, hipoglikemia dan hiperglikemia. Sedangkan kondisi intrakranial adalah hematoma, ICP meningkat, edema, kejang, infeksi, vasospasme. Selama perawatan pasien dengan cedera otak traumatik wajib bagi ahli yang merawat pasien agar tidak mengalami hal-hal tersebut di atas agar kondisi otak tidak makin memburuk. Cedera kepala sekunder ini penting untuk ditangani karena terbukti dapat meningkatkan mortalitas dan morbiditas. Cedera kepala dengan hipotensi akan menyebabkan mortalitas dan morbiditas pada lebih dari 70% sedangkan cedera kepala dengan hipoksia dan hipotensi akan menyebabkan lebih dari 90% mengalami mortalitas dan morbiditas.⁵

Pada pasien ini dengan kadar Hb yang rendah yaitu 8,7 g/dL berpotensi untuk menyebabkan terjadinya cedera otak sekunder karena hantaran oksigen yang tidak adekuat. Oleh karena itu diberikan *whole blood* sebanyak 350 mL selama pembedahan dan didapatkan kadar Hb akhir sebesar 10,5 g/dL sehingga tidak terjadi cedera otak sekunder pada pasien ini. Selain itu terdapat tantangan khusus untuk pasien pediatri karena pada pasien pediatri bila terjadi edema serebri umumnya lebih berat dan luas.⁶ Pada pasien pediatri, perbandingan kepala dibanding badan lebih besar daripada orang dewasa dan hal ini menyebabkan konsekuensi yang lebih parah dari cedera akselerasi-deselerasi. Selain itu, mediator inflamasi pada otak yang sedang berkembang menyebabkan terjadinya edema yang lebih signifikan.⁶ Pada pertolongan pertama pasien ini, dilakukan pemasangan collar brace, pemasangan infus dan pemberian cairan Ringer Laktat sebanyak 500 mL dan penjahitan situasi pada luka di kepala yang aktif mengeluarkan darah. Pemasangan *collar brace* pada pasien ini

merupakan tindakan yang sangat tepat mengingat bahwa angka kejadian cedera cervical banyak terjadi pada cedera otak traumatik, khususnya dengan derajat cedera yang makin berat ditentukan dengan skor GCS yang rendah dan tidak sadar.⁷ Ditambah dengan ada kemungkinan 10% atau lebih pada pasien dengan mekanisme cedera kecelakaan lalu lintas untuk mengalami fraktur cervical.⁵ Namun demikian penjahitan situasi pada luka di kepala yang dilakukan tanpa sedasi maupun analgesi dapat menyebabkan kenaikan tekanan intrakranial karena rasa nyeri yang dirasakan oleh pasien. Selain itu penggantian darah yang keluar dengan cairan RL yang sifatnya hipoosmoler dapat memperparah edema serebri yang sudah terjadi. Resusitasi awal, rumatan dan pengganti pada pasien dengan cedera otak traumatik adalah cairan NaCl 0,9% dengan target normovolemia. Tahapan penanganan pasien dengan cedera otak traumatik dimulai dengan penilaian awal yaitu jalan napas dan cedera cervical, pernapasan dan waspada terhadap tension pneumothorax, sirkulasi dan kontrol perdarahan serta status neurologis (GCS dan respons cahaya).

Penanganan jalan napas pada pasien dengan cedera otak traumatik, khususnya pasien ini dapat sulit dilakukan karena status cervical yang belum pasti dan adanya muntahan. Penanganan jalan napas harus dilakukan dengan hati-hati karena semua intervensi jalan napas (termasuk chin lift, penekanan cricoid, pemasangan *oropharyngeal airway*) dapat menggerakkan tulang cervical walaupun dengan derajat yang berbeda-beda.⁸ Diagnosis cedera cervical dapat sulit dilakukan, selain karena pasien kemungkinan tidak kooperatif, pemeriksaan penunjang yaitu foto *cervical cross table lateral* sampai saat ini bisa luput mendiagnosis sebanyak 20%⁵ dan bila dilengkapi dengan foto cervical anteroposterior dan odontoid pun masih bisa luput sebanyak 7%.⁹ Diagnosis definitif dilakukan dengan CT scan cervical. Sampai dengan terbukti tidak ada cedera cervical maka wajib selalu diasumsikan ada cedera cervical pada pasien dengan cedera otak traumatik, termasuk apabila harus dilakukan intubasi pada pasien dengan skor GCS kurang dari 9 atau pada pasien dengan pernapasan yang tidak

adekuat, dilakukan dengan teknik *rapid sequence intubation* (RSI) dan stabilisasi leher manual.⁶ Selanjutnya yang perlu diperhatikan adalah pernapasan dan waspada terhadap terjadinya tension pneumotoraks. Perlu diperhatikan apakah pernapasan adekuat baik frekuensi maupun amplitudonya, karena tidak hanya diperlukan jalan napas bebas saja untuk memastikan pertukaran gas berjalan baik, tetapi juga fungsi pernapasan yang baik. Pernapasan yang baik akan memungkinkan terjadinya oksigenasi dan ventilasi yang adekuat. Ada pun target dari PaO₂ adalah di atas 60 mmHg dan PaCO₂ adalah normokapnia pada nilai 35–40 mmHg.

Kondisi sirkulasi perlu dinilai dengan cermat untuk menjaga *mean arterial pressure* (MAP) di atas 70 mmHg agar *cerebral perfusion pressure* (CPP) adekuat. Hal ini dapat dicapai dengan status volume pasien yang normal dan apabila belum tercapai maka dapat digunakan vasopressor yaitu norepinephrine. Namun demikian perlu dicari apakah ada cedera di tempat lain yang mungkin dapat menyebabkan perdarahan yang cukup banyak sehingga mengganggu hemodinamik, di antaranya pada rongga toraks, abdomen, pelvis dan tulang panjang. Cedera-cedera ini bisa saja awalnya belum menunjukkan gejala, tetapi bila dalam perjalanannya pasien mengalami penurunan hemodinamik yang tidak dapat dijelaskan, maka perlu untuk dicari kembali apakah ada trauma di tempat-tempat tersebut.⁴ Pemeriksaan status neurologis di antaranya GCS dan pupil serta refleks cahaya penting untuk mengetahui kondisi pasien ketika datang. Hal penting lainnya adalah memposisikan kepala pada posisi netral garis tengah untuk menghindari obstruksi vena jugular. Posisi kepala fleksi, rotasi dan *head down* dapat meningkatkan ICP pada pasien dengan *compliance* intrakranial yang terganggu.¹⁰ Posisi *head up* dapat membantu menurunkan ICP dengan membantu drainase vena, tetapi dapat pula menurunkan CPP yang lebih jauh lagi dapat memicu respons *rebound autoregulation* dengan meningkatkan CBV sehingga hasil akhirnya adalah hipertensi intrakranial.⁶ Oleh karena itu melakukan posisi *head up* pada pasien cukup 15–30 derajat saja dan derajat elevasi dititirasi secara individual.

Pemilihan obat anestesi pada pasien dengan cedera otak traumatika harus dilakukan dengan hati-hati.

Obat-obatan induksi intravena thiopental, etomidate dan propofol menurunkan respons hemodinamik sistemik terhadap intubasi, meredam kenaikan ICP dan menurunkan CMRO₂. Namun demikian, thiopental dan propofol memiliki efek vasodilatasi dan inotropik negatif yang mungkin dapat memperburuk kondisi komorbid¹² yang sudah ada sehingga harus dipakai dengan hati-hati. Etomidate mempunyai efek samping supresi adrenal tetapi tidak terlalu mengganggu dan efektif menurunkan CMRO₂ sehingga menurunkan ICP, dengan efek akhirnya adalah CPP tetap atau naik, sehingga merupakan obat yang baik digunakan pada pasien dengan cedera otak traumatik. Ketamine memiliki efek yang menguntungkan pada sistem pernapasan dan kardiovaskular, dalam hal ini menyebabkan bronkodilatasi dan peningkatan tekanan darah serta nadi; hal ini disebabkan karena terjadi pelepasan katekolamin endogen.⁶ Namun demikian penggunaannya pada pasien cedera otak traumatika diperdebatkan karena efeknya meningkatkan ICP. Bukti-bukti terkini menunjukkan tidak ada efek pada bahkan menurunkan ICP bila digunakan untuk mencegah nyeri karena prosedur invasif.^{13–15} Pilihan obat pelumpuh otot untuk teknik RSI adalah succinylcholine dan rocuronium.¹⁶ Succinylcholine memang mempunyai efek meningkatkan ICP.^{17–18}

Namun demikian peningkatan ICP sekunder karena hipoksia dan hiperkarbia mungkin lebih berarti secara klinis. Pada akhirnya, intubasi cepat dan kontrol oksigenasi serta ventilasi sangat penting sehingga mengalahkan risiko sedikit naiknya ICP karena succinylcholine. Pada pasien pediatri, tindakan laringoskopi yang mungkin menyebabkan peningkatan ICP dapat menyebabkan bradikardi, sehingga umumnya disarankan untuk terapi sebelumnya dengan atropine.⁶ Angka kejadian bradikardi ini diperbanyak dengan adanya hipoksemia, hipotermia dan pemberian succinylcholine. Hal yang perlu diingat adalah bahwa tindakan pembedahan dan anestesi dapat menyebabkan

Berikut ini adalah *tiers of therapy* untuk cedera otak traumatika:

TIER NOL
Intervensi berikut ini dilakukan untuk semua pasien dengan cedera otak traumatika:
<ul style="list-style-type: none"> • Pertahankan MAP > 80 mmHg bila GCS < 8, selain itu target MAP > 70 mmHg • Berikan suplemen oksigen untuk menjaga SpO₂ > 92% • Elevasi bagian kepala tempat tidur 30 derajat • Pertahankan kepala pada posisi netral untuk menghindari konstriksi vena jugularis • Koreksi hiponatremia (<140 mEq/L) dengan cairan intravena isotonik (tanpa dekstrosa) • Koreksi koagulopati pada perdarahan yang mengancam jiwa • Transfusi trombosit pada pasien dengan penggunaan antiplatelet sebelumnya • Hindari hipertermia (>37°C) • Hindari hiperglikemia (>180 mg/dL) • Pastikan asupan nutrisi dini yang sesuai • Cegah deep venous thrombosis (DVT) • Cegah ulkus stres gastrointestinal • Cegah kulit pecah-pecah/pembentukan ulkus decubitus dengan memberikan alas tidur yang sesuai

Dikutip dari Wisniewski DO, Semon G, Liu X, Dhaliwal P. Severe Traumatic Brain Injury Management. Surgical Critical Care Evidence-Based Medicine Guidelines 2014 [diunduh 12 Oktober 2016]. Tersedia dari: www.surgicalcriticalcare.net

TIER SATU
<ul style="list-style-type: none"> • Intervensi berikut ini harus ditambahkan pada GCS < 8: • Pastikan semua target fisiologi pada Tier Nol terpenuhi • Jalan Napas/Pernapasan: intubasi bila GCS < 8 dan bila perlu untuk melindungi jalan napas, pertahankan PaCO₂ 35-40 mmHg, pertahankan PaO₂ 80-120 mmHg, perfusi sistemik dan cerebral, pasang arterial line, pasang kateter vena sentral untuk monitor tekanan vena sentral (CVP), pertahankan euvolemia, balans cairan positif 500-1000 mL pada 24 jam pertama, CVP > 8 mmHg, pertahankan MAP > 80 mmHg bila ICP tidak tersedia, pertahankan CPP > 60 mmHg bila ICP tersedia, bila CPP < 60 mmHg, beri tahu ahli terapi intensif dan bila CVP < 8 mmHg, berikan normal saline 500-1000 mL bolus, bila CVP > 8 mmHg, mulai norepinephrine 0-0,5 mcg/kg/menit untuk mempertahankan CPP, pertimbangkan ICP monitor. Indikasi: pasien dengan cedera otak traumatika berat yang dapat diselamatkan (GCS 3-8 setelah resusitasi) dan CT scan tidak normal (perdarahan, contusio, pembengkakan, herniasi atau penekanan pada cisterna basalis), pasien dengan cedera otak traumatika berat dan CT scan normal bila dua dari yang berikut ini ada pada waktu datang: usia > 40 tahun, posturing unilateral atau bilateral, tekanan darah sistolik < 90 mmHg). Pasien dengan cedera otak traumatika yang tidak akan dapat dievaluasi untuk waktu yang lama. Penanganan: pertahankan ICP < 20 mmHg, pertimbangkan terapi osmoler, pertimbangkan hiperventilasi, angka pendek (PaCO₂ 30-34 mmHg) untuk menurunkan ICP dengan cepat, pastikan gelombang ICP pada extraventricular drainage (EVD), beritahu ahli bedah saraf bila gelombang tidak benar atau tidak ada pengeluaran liquor cerebrospinal, tempatkan EVD setinggi meatus auditori eksternal, tutup EVD pada ketinggian 0 mmHg pada waktu memasukkan ke monitor ICP, bila ICP > 20 mmHg selama 10 menit, buka EVD pada 0 mmHg selama 15 menit, bila EVD dibuka sebanyak lebih dari kali dalam 90 menit, biarkan EVD terbuka pada 0 mmHg dan beri tahu ahli bedah saraf • Terapi Osmoler: Terapi lini pertama: normal saline 3% IV bolus 100-250 mL tiap 2 jam pada ICP > 20 mmHg selama > 10 menit, terapi alternatif, mannitol 0,25-1,0 g/kg IV tiap 6 jam pada ICP > 20 mmHg, periksa osmolalitas serum dan elektrolit tiap 6 jam, perhatian bila terjadi perubahan Na serum > 3 mEq/L dari pemeriksaan sebelumnya, jangan berikan terapi hypertonic saline bila Na serum > 160 mEq/L, jangan berikan terapi manitol bila Na serum > 160 mEq/L dan/atau osmolalitas serum > 320 mOsm, • Proteksi Otak: mulai monitor EEG kontinu untuk mengetahui bila terjadi status epileptikus non konvulsif, berikan analgesia dan sedasi dengan hati-hati untuk mengendalikan nyeri dan agitasi, fentanyl 25-150 mcg/jam IV, propofol 10-50 mcg/kg/jam untuk <i>Richmond Agitation Sedation Score</i> (RASS) > -2, eliminasi aktivitas kejang, keppra 500 mg IV 2 kali sehari selama 7 hari (hentikan setelah 7 hari bila tidak ada kejang), hindari: hipotensi (MAP < 70 mmHg), hipoksemia (SpO₂ < 92%), hiperkarbia (PaCO₂ > 45 mmHg), hiponatremia (Na serum < 140 mEq/L), hiperglikemia (glukosa > 180 mg/dL), hipovolemia, demam (pertahankan pada 36-37°C), anemia (pertahankan Hb > 9 g/dL selama kondisi kritis)

Dikutip dari Wisniewski DO, Semon G, Liu X, Dhaliwal P. Severe Traumatic Brain Injury Management. Surgical Critical Care Evidence-Based Medicine Guidelines 2014 [diunduh 12 Oktober 2016]. Tersedia dari: www.surgicalcriticalcare.net

TIER DUA
Intervensi berikut sebaiknya dipertimbangkan bila ICP tetap >20 mmHg selama lebih dari 60 menit setelah diskusi dengan ahli bedah saraf dan ahli terapi intensif:
Pastikan semua target fisiologi pada Tier Satu terpenuhi, CT scan untuk menyingkirkan space-occupying lesion, pertimbangkan EEG kontinu untuk mendeteksi status epilepticus non konvulsif, paralisis: mulai rocuronium (bolus 50 mg IV kemudian 8 mcg/kg/jam); dosis diatur sesuai Train of Four. Hipotermia ringan, lakukan terapi hipotermia sampai 35°C, hiperventilasi ringan, mulai hiperventilasi ringan dengan target PaCO ₂ 30–34 mmHg
Dikutip dari Wisniewski DO, Semon G, Liu X, Dhaliwal P. Severe Traumatic Brain Injury Management. Surgical Critical Care Evidence-Based Medicine Guidelines 2014 [diunduh 12 Oktober 2016]. Tersedia dari: www.surgicalcriticalcare.net

TIER TIGA
Intervensi berikut sebaiknya dipertimbangkan bila ICP tetap > 20mmHg dan semua target Tier Dua sudah terpenuhi:
Pastikan terapi hypertonic saline sudah maksimal, pertimbangkan untuk merevisi batas ICP 25 mmHg dengan tetap memenuhi target CPP, mulai EEG kontinu (bila belum), pertimbangkan hypertonic saline 23,4% 30 mL bolus untuk ICP refrakter, dekomresi, hipotermia, pertimbangkan hipotermia 34°C, begitu ICP < 20 mmHg selama 48 jam, hangatkan kembali dengan kecepatan tidak lebih dari 0,1 °C/jam, koma barbiturat, bila bukan kandidat bedah, dan refrakter terhadap semua intervensi di atas, pertimbangkan koma pentobarbital, pentobarbital 10 mg/kg IV selama 10 menit, kemudian 5 mg/kg tiap 1 jam sebanyak 3 kali, kemudian 1 mg/kg/jam IV, titrasi pentobarbital sampai dosis minimal yang dibutuhkan untuk mencapai EEG burst suppression, hentikan semua obat sedatif dan paralitik, pertimbangkan monitoring hemodinamik invasif (kateter arteri pulmonal) karena efek inotropik negatif dari pentobarbital, begitu ICP < 20 mmHg selama 48 jam, turunkan dosis pentobarbital selama 48–72 jam berikutnya
Dikutip dari Wisniewski DO, Semon G, Liu X, Dhaliwal P. Severe Traumatic Brain Injury Management. Surgical Critical Care Evidence-Based Medicine Guidelines 2014 [diunduh 12 Oktober 2016]. Tersedia dari: www.surgicalcriticalcare.net

pasien mendapatkan cedera sekunder, di antaranya hipotensi karena kehilangan darah dan/atau efek obat anestesi. Selain itu hiperglikemia akibat respons stress juga dapat menyebabkan cedera sekunder. Sehingga tujuan utama rumatan anestesi selama pembedahan adalah memberikan anestesi dan analgesi yang adekuat, optimalisasi kondisi pembedahan, mempertahankan CPP adekuat, menghindari peningkatan ICP dan menghindari cedera sekunder (hipotensi, hipoksemia, hipokarbi, hiperkarbi, hipoglikemia, hiperglikemia). Obat anestesi inhalasi secara umum menurunkan CMRO₂, namun juga mempunyai efek vasodilatasi cerebral sehingga dapat meningkatkan CBF, CBV dan ICP yang mana efeknya minimal saja pada penggunaan kurang dari 1 *minimum alveolar concentration* (MAC). Oleh karena itu obat anestesi inhalasi dapat digunakan pada konsentrasi rendah pada pasien dengan cedera otak traumatika. N₂O dihindari karena dapat meningkatkan CMRO₂ sehingga dapat terjadi vasodilatasi cerebral dan

peningkatan ICP. Pada pasien ini digunakan obat anestesi isoflurane dengan pertimbangan akan efek menurunkan CMRO₂, namun demikian harus dipertimbangkan lebih jauh lagi akan efek isoflurane, yang bersama dengan ketamine, merupakan dua obat anestesi dengan efek neurotoksisitas tertinggi terutama untuk otak yang sedang berkembang pada pasien pediatri. Oleh karena itu alangkah baiknya bila digunakan anestesi inhalasi sevoflurane, yang efek neurotoksisitasnya tidak sebesar isoflurane.

Kadar gula darah harus dikendalikan dengan baik karena baik hiperglikemia maupun hipoglikemia menyebabkan cedera otak sekunder. Hiperglikemia terjadi karena peningkatan glukoneogenesis dan glikogenolisis dari respons katekolamin, pelepasan kortisol dan intoleransi glukosa.¹⁹ Hiperglikemia ini lebih sering terjadi setelah cedera otak traumatik berat dan pada pasien dengan usia di bawah 4 tahun.¹⁸ Sementara itu, hipoglikemia juga lebih sering terjadi pada

anak-anak daripada orang dewasa, sehingga pendekatan agresif untuk mengendalikan kadar glukosa darah tidak dapat secara universal dilakukan pada anak dengan cedera otak traumatik. Secara umum disarankan untuk monitoring berkala kadar glukosa darah selama pembedahan dan untuk tidak memberikan cairan mengandung glukosa pada pasien anak dengan cedera otak traumatika kecuali glukosa darah ≤ 70 mg/dL. Penelitian CRASH (*Corticosteroid Randomization After Significant Head Injury*) menunjukkan adanya peningkatan mortalitas pada pasien dengan cedera otak traumatik dewasa yang mendapatkan methylprednisolone. Pemberian corticosteroid dapat menyebabkan supresi adrenal, peningkatan risiko infeksi dan perdarahan saluran gastrointestinal. Belum ada data spesifik untuk populasi pediatri, namun berdasarkan data CRASH, corticosteroid tidak diberikan pada pasien cedera otak traumatik pediatri.

Pada pasien dewasa dengan cedera otak traumatik, anemia dikaitkan dengan peningkatan mortalitas dan luaran yang buruk.¹⁹ Namun ada efek berbahaya memberikan darah di antaranya infeksi nosocomial, *acute respiratory distress syndrome* (ARDS) dan perawatan di rumah sakit atau *intensive care unit* (ICU) lebih lama. Risiko ini harus ditimbang dengan keuntungan transfusi yang dapat memperbaiki kadar hemoglobin sehingga memperbaiki hantaran oksigen ke jaringan. Bayi dan anak kecil memiliki risiko lebih besar untuk terjadi kejang pasca trauma, karena eksitabilitas yang tinggi pada otak yang masih berkembang.⁶ Angka kejadian adalah 12–40% untuk kejang pasca trauma dini (dalam 7 hari setelah cedera) setelah mengalami cedera otak traumatik sedang sampai berat dengan angka kejadian makin tinggi pada cedera yang lebih berat dan usia yang lebih muda.⁶ Anak usia kurang dari 2 tahun 2,5 kali lebih berisiko menderita kejang pasca trauma. Kejang pasca trauma merupakan indikator prognosis buruk untuk kepulihan pada pasien cedera otak traumatik pediatrik. Kejang menyebabkan peningkatan CMRO₂ dan ICP, pelepasan neurotransmitter berlebih dan fluktuasi pada tekanan darah sistemik, di mana ketiganya merupakan faktor yang berkontribusi

untuk cedera sekunder. Pemberian fenitoin dapat menurunkan angka kejadian kejang pasca trauma dini tetapi tidak ada efek pada kejang pasca trauma lambat (7 hari setelah cedera) atau luaran secara keseluruhan.⁶ Oleh karena itu terapi profilaksis anti kejang hanya diberikan pada minggu pertama setelah cedera otak traumatik pada pasien dengan risiko tinggi aktivitas kejang termasuk pasien dengan perdarahan intraparenkim. Secara keseluruhan, penanganan pada pasien ini cukup berhasil dengan ditandai pasien bisa pulang ke rumah dengan skor GCS yang lebih baik dibanding ketika datang. Namun demikian pada pelaksanaan penanganan pasien ini bila diteliti satu per satu maka masih ada beberapa hal yang bisa dilakukan lebih baik. Salah satunya pada waktu dilakukan jahit kulit situasi di rumah sakit luar.

Pelaksanaannya yang tanpa menggunakan sedasi maupun analgetik tentu dapat menyebabkan peningkatan ICP lebih tinggi lagi karena rasa nyeri yang dirasakan oleh pasien. Resusitasi cairan sebaiknya dilakukan dengan menggunakan NaCl 0,9% sehingga tidak membuat kondisi otak lebih buruk lagi karena pemberian cairan yang hipo-osmoler. Seandainya dimulainya operasi lebih awal mungkin juga lebih baik untuk kondisi otak. Pasien ini dimulai induksi anestesi lebih dari 6 jam sejak datang ke rumah sakit atau 9 jam sejak kejadian. Kesulitan yang terjadi di antaranya tidak adanya keluarga pada saat pasien datang dan ketika datang pun keluarga tidak langsung setuju dengan rencana tindakan. Selama menunggu kepastian itu pun anemia tidak dapat segera dikoreksi karena belum tersedianya darah. Seandainya hal-hal ini dapat lebih cepat diselesaikan, bukan tidak mungkin luaran bisa lebih baik. Selain itu anestesi dan pembedahan yang berjalan panjang (lebih dari 7 jam) tentu merupakan stressor tersendiri bagi tubuh pasien. Pada pembedahan yang berjalan lama begini, sebaiknya dilakukan pemeriksaan analisa gas darah dan glukosa darah secara berkala.

IV. Simpulan

Penanganan kasus cedera otak traumatik pada

pasien pediatri pada prinsipnya adalah dengan menangani cedera primer dan mencegah terjadinya cedera sekunder yang dapat memperparah kondisi otak pasien. Selain memperhatikan prinsip-prinsip penanganan cedera otak traumatik, penting untuk mengingat perbedaan anatomi dan fisiologi pasien pediatrik dibanding dewasa sehingga penanganan cedera otak traumatik pada pasien pediatrik dapat berjalan secara optimal.

Daftar Pustaka

1. Faul M, Xu L, Wald MM, Coronado VG. Traumatic Brain Injury in the United States: Emergency Department Visits, Hospitalizations and Deaths 2002-2006. Atlanta (GA): Centers for Disease Control and Prevention, National Center for Injury Prevention and Control 2012.
2. Schneier AJ, Shileds BJ, Hostetler SG, Xiang H, Smith GA. Incidence of pediatric traumatic brain injury and associated hospital resource utilization in the United States. *Pediatrics* 2006;118:483-92.
3. Werner C, Engelhard K. Pathophysiology of traumatic brain injury. *Br J Anaesth* 2007;99:4-9.
4. Chestnut RM, Marshall LF, Klauber MR, Blunt BA, Baldwin N, Eisenberg HM dkk. The role of secondary brain injury in determining outcome from severe head injury. *J Trauma* 1993;34:216-22.
5. Phan RD, Bendo AA. Perioperative management of adult patients with severe head injury. Dalam: Cottrell JE dan Patel P, penyunting. *Cottrell and Patel's Neuroanesthesia*. USA: Elsevier; 2017, 326-36.
6. Bhalla T, Dewhirst E, Sawardekar A, Dairo O, Tobias JD. Perioperative management of the pediatric patient with traumatic brain injury. *Pediatric Anesthesia* 2012;22:627-40.
7. Crosby ET. Airway management in adults after cervical spine trauma. *Anesthesiology* 2006;104:1293-18.
8. Hung O, Zhang JB. Breaking down silos to protect the spinal cord [editorial]. *Anesth Analg*. 2013;117:6-9.
9. Hastings RH, Marks JD. Airway management for trauma patients with potential cervical spine injuries. *Anesth Analg*. 1991;73:471-82.
10. Hung OR, Hare GM, Brien S. Head elevation reduces head-rotation associated increased ICP in patients with intracranial tumours. *Can J Anaesth* 2000;47:415-20.
11. Wisniewski DO, Semon G, Liu X, Dhaliwal P. Severe traumatic brain injury management. *Surgical Critical Care Evidence-Based Medicine Guidelines 2014* [diunduh 12 Oktober 2016]. Tersedia dari: www.surgicalcriticalcare.net
12. Brussel T, Theissen JL, Vigfusson G, Lunkenheimer PP, Van Aken H, Lawin P. Hemodynamic and cardiodynamic effects of propofol and etomidate: negative inotropic properties of propofol. *Anesth Analg* 1989;69:35-40.
13. Bar-Joseph G, Guilburd Y, Tamir A, Guilburd JN. Effectiveness of ketamine in decreasing intracranial pressure in children with intracranial hypertension. *J Neurosurg Pediatr* 2009;4:40-6.
14. Albanese J, Arnaud S, Rey M, Thomachot L, Alliez B, Martin C. Ketamine decreases intracranial pressure and electroencephalographic activity in traumatic brain injury patients during propofol sedation. *Anesthesiology* 1997;87:1328-34.
15. Mayberg TS, Lam AM, Matta BF, Domino KB, Winn HR. Ketamine does not increase cerebral blood flow velocity or intracranial pressure during isoflurane/nitrous oxide anesthesia in patients undergoing craniotomy.

Anesth Analg 1995;81:84–89.

16. Perry JJ, Lee JS, Sillberg VA, Wells GA. Rocuronium versus succinylcholine for rapid sequence induction intubation. *Cochrane Database Syst Rev* 2008;2:CD002788.
17. Minton MD, Grosslight K, Stirt JA, Bedford RF. Increases in intracranial pressure from succinylcholine: prevention by prior nondepolarizing blockade. *Anesthesiology* 1986;65:165–69.
18. Kovarik WD, Mayberg TS, Lam AM, Mathisen TL, Winn HR. Succinylcholine does not change intracranial pressure, cerebral blood flow velocity, or the electroencephalogram in patients with neurologic injury. *Anesth Analg* 1994;78:469–73.
19. Salim A, Hadjizacharia P, DuBose J, Brown C, Inaba K, Chan L dkk. Role of anemia in traumatic brain injury. *J Am Coll Surg* 2008;207:398–06.

Penanganan Anestesi pada pasien pediatri dengan cedera otak traumatik sedang, fraktur impresi dan edem serebri

ORIGINALITY REPORT

14%

SIMILARITY INDEX

13%

INTERNET SOURCES

5%

PUBLICATIONS

0%

STUDENT PAPERS

PRIMARY SOURCES

1	www.scribd.com Internet Source	7%
2	www.ncbi.nlm.nih.gov Internet Source	2%
3	www.inasnacc.org Internet Source	1%
4	anes-som.ucsd.edu Internet Source	1%
5	Rajesh S Sehdev. "Ketamine for rapid sequence induction in patients with head injury in the emergency department", Emergency Medicine Australasia, 2/2006 Publication	<1%
6	docplayer.info Internet Source	<1%
7	El-Orbany, Mohammad, and M. Ramez Salem. "Endotracheal Tube Cuff Leaks : Causes, Consequences, and Management", Survey of	<1%

Anesthesiology, 2014.

Publication

-
- | | | |
|---|---|-----|
| 8 | 72434abc.net.au
Internet Source | <1% |
|---|---|-----|
-
- | | | |
|---|--|-----|
| 9 | Christopher R. Turner. "Motion of a Cadaver Model of Cervical Injury During Endotracheal Intubation With a Bullard Laryngoscope or a Macintosh Blade With and Without In-line Stabilization", The Journal of Trauma Injury Infection and Critical Care, 07/2009
Publication | <1% |
|---|--|-----|
-
- | | | |
|----|---|-----|
| 10 | vdocuments.mx
Internet Source | <1% |
|----|---|-----|
-
- | | | |
|----|---|-----|
| 11 | Textbook of Neurointensive Care, 2013.
Publication | <1% |
|----|---|-----|
-
- | | | |
|----|---|-----|
| 12 | www.galena.co.id
Internet Source | <1% |
|----|---|-----|
-
- | | | |
|----|---|-----|
| 13 | fr.scribd.com
Internet Source | <1% |
|----|---|-----|
-
- | | | |
|----|---|-----|
| 14 | pt.scribd.com
Internet Source | <1% |
|----|---|-----|
-
- | | | |
|----|---|-----|
| 15 | Michalczyk, Kathryn, Janice E. Sullivan, and John W. Berkenbosch. "Pretreatment With Midazolam Blunts the Rise in Intracranial Pressure Associated With Ketamine Sedation | <1% |
|----|---|-----|

for Lumbar Puncture in Children :", Pediatric
Critical Care Medicine, 2013.

Publication

16

JOSHUA D.C. ROBINSON. "Cardiac
Conduction Disturbances and Ventricular
Tachycardia after Prolonged Propofol Infusion in
an Infant", Pacing and Clinical
Electrophysiology, 08/2008

Publication

<1%

17

repositorio.ufsc.br

Internet Source

<1%

18

repository.uinjkt.ac.id

Internet Source

<1%

19

www.growlife.com

Internet Source

<1%

20

Hardcastle, Nina, Hubert A. Benzon, and
Monica S. Vavilala. "Update on the 2012
guidelines for the management of pediatric
traumatic brain injury - information for the
anesthesiologist", Pediatric Anesthesia, 2014.

Publication

<1%

21

"Pediatric Critical Care Medicine", Springer
Nature, 2014

Publication

<1%

22

ebooks.cambridge.org

Internet Source

<1%

Exclude quotes On

Exclude matches Off

Exclude bibliography On

Penanganan Anestesi pada pasien pediatri dengan cedera otak traumatik sedang, fraktur impresi dan edem serebri

GRADEMARK REPORT

FINAL GRADE

/100

GENERAL COMMENTS

Instructor

PAGE 1

PAGE 2

PAGE 3

PAGE 4

PAGE 5

PAGE 6

PAGE 7

PAGE 8

PAGE 9

PAGE 10

PAGE 11

PAGE 12
