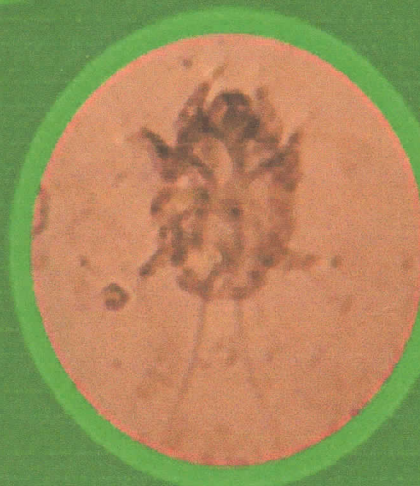
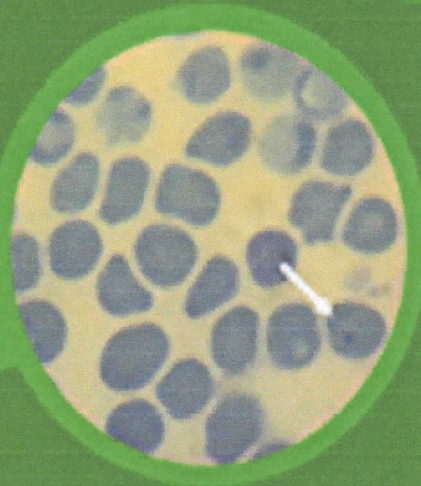
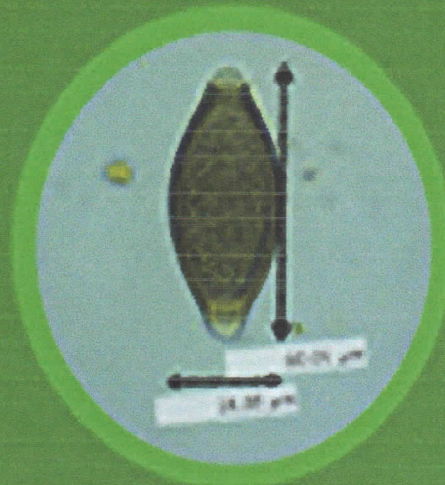


ISSN 2599 - 0793


JOURNAL

of Parasite Science

J. Parasite Sci.



J. Parasite Sci. Vol. 2 No. 2 Hal. 51 - 82 Surabaya, September 2019



Editorial Team

Editorial in Chief

1. [Kusnoto Kusnoto](#), Department of Veterinary Parasitology - Faculty of Veterinary Medicine, Universitas Airlangga

Editorial Boards

1. [Setiawan Koesdarto](#), Department of Veterinary Parasitology - Faculty of Veterinary Medicine, Universitas Airlangga, Indonesia
2. [Nunuk Dyah Retno Lastuti](#), Department of Veterinary Parasitology - Faculty of Veterinary Medicine, Universitas Airlangga, Indonesia
3. [Poedji Hastutiek](#), Department of Veterinary Parasitology - Faculty of Veterinary Medicine, Universitas Airlangga

Technical and Section Editors

1. [Mufasirin Mufasirin](#), Department of Veterinary Parasitology - Faculty of Veterinary Medicine, Universitas Airlangga, Indonesia
2. [Muchammad Yunus](#), Department of Veterinary Parasitology - Faculty of Veterinary Medicine, Universitas Airlangga, Indonesia
3. [Agus Sunarso](#), Department of Veterinary Parasitology - Faculty of Veterinary Medicine, Universitas Airlangga, Indonesia

Administration and Information System

1. [Endang Suprihati](#), Department of Veterinary Parasitology - Faculty of Veterinary Medicine, Universitas Airlangga
2. [Moch Arifudin](#), Department of Veterinary Parasitology - Faculty of Veterinary Medicine, Universitas Airlangga, Indonesia













Pusat Pengembangan Jurnal dan Publikasi Ilmiah
Universitas Airlangga
copyright@2017 Template PPJPI

Vol 3, No 2 (2019)



Journal of Parasite Science

Table of Contents

Articles

- | | |
|---|---|
| <p>Prevalence of Gastrointestinal Parasite on Cats in Shelter East Surabaya</p> <p> 10.2473/jops.v3i2.16517</p> <p> Abstract views = 10 times  views = 2 times</p> <p>Akbar Wijaya Putra Purnama, Lucia Tri Suwanti, Hani Plumeriastuti, Endang Suprihati, Kusnoto Kusnoto, Agus Sunarso</p> | <p>PDF</p> <p>47-52</p> |
| <p>Identification of Gastrointestinal Endoparasite in Bawean Deer (<i>Axis kuhlii</i>) and Spotted Deer (<i>Axis axis</i>) at Bratang Flora Park – Surabaya</p> <p> 10.2473/jops.v3i2.16518</p> <p> Abstract views = 9 times  views = 0 times</p> <p>Hartono Hartono, Endang Suprihati, Erma Safitri, Nunuk Dyah Retno Lastuti, Mufasirin Mufasirin, Kusnoto Kusnoto</p> | <p>PDF</p> <p>53-58</p> |
| <p>The Distribution of Goat Gastrointestinal Tractus Worm Egg at Rambon District of Nganjuk Regency</p> <p> 10.2473/jops.v3i2.16519</p> <p> Abstract views = 11 times  views = 1 times</p> <p>Arum Puspitasari, Boedi Setiawan, Setiawan Koesdarto, Kusnoto Kusnoto, Soeharsono Soeharsono, Poedji Hastutiek</p> | <p>PDF</p> <p>59-66</p> |
| <p>The Potential of Anting – Anting (<i>Acalypha indica</i> L.) Leaf Extract as Anti-Scabies to <i>Sarcoptes scabiei</i> var. <i>Cuniculi</i> in vitro</p> <p> 10.2473/jops.v3i2.16520</p> <p> Abstract views = 13 times  views = 0 times</p> <p>Luluk Tri Astuti, Rahmi Sugihartuti, Lianny Nagoi, Nunuk Dyah Retno Lastuti, Dewa Ketut Meles, Agus Sunarso</p> | <p>PDF</p> <p>67-72</p> |
| <p>Heminthiasis in a Wild Rats (<i>Rattus</i> sp.) in Surabaya</p> | <p>PDF</p> |

 [10.2473/jops.v3i2.16521](https://doi.org/10.2473/jops.v3i2.16521)



 Abstract views = 9 times |  views = 0 times

Hemasayu Nirmala Putri, Budiarto Budiarto, Arimbi Arimbi, Lucia Tri Suwanti, Kusnoto Kusnoto, Soeharsono Soeharsono

[Identification of Blood Parasite on Sacrificial Cattle Slaughtered during Idul Adha 1438 H in Surabaya City and Sidoarjo Regency](#)

[PDF](#)
77-
82

 [10.2473/jops.v3i2.16522](https://doi.org/10.2473/jops.v3i2.16522)



 Abstract views = 10 times |  views = 10 times

Dhimar Maulud Dyahningrum, Mufasirin Mufasirin, Nenny Harijani, Poedji Hastutiek, Setiawan Koesdarto, Muchammad Yunus

[Prevalence and Nematode Infection Level on Gastrointestinal Tract at Horse \(*Equus caballus*\) in Bangkalan Madura](#)

[PDF](#)
83-
88

 [10.2473/jops.v3i2.16523](https://doi.org/10.2473/jops.v3i2.16523)



 Abstract views = 9 times |  views = 9 times

Elok Apriliawati, Mufasirin Mufasirin, Wurlina Wurlina, Poedji Hastutiek, Lucia Tri Suwanti, Benjamin Christoffel Tehupuring

[Prevalence of Rumen and Reticulum Trematodes in The Goat Slaughtered at Pegirian Surabaya Slaughter House using Digestive Surgery Method](#)

[PDF](#)
89-
94



 [10.2473/jops.v3i2.16525](https://doi.org/10.2473/jops.v3i2.16525)

 Abstract views = 13 times |  views = 4 times

Novia Intan Kurnia, Setiawan Koesdarto, Herry Agoes Hermadi, Kusnoto Kusnoto, Hardany Primarizky, Agus Sunarso

[Prevalence and Identification of Digestive Tract Protozoa in Goats in Labang District Bangkalan Regency](#)

 [10.2473/jops.v3i2.16527](https://doi.org/10.2473/jops.v3i2.16527)

 Abstract views = 14 times |  views = 2 times

Warda Nafalizza Efendi, Lucia Tri Suwanti, Abdul Samik, Poedji Hastutiek, Mufasirin Mufasirin, Kusnoto Kusnoto



Identification of Gastrointestinal Endoparasite in Bawean Deer (*Axis kuhlii*) and Spotted Deer (*Axis axis*) at Bratang Flora Park – Surabaya

Identifikasi Jenis-Jenis Endoparasit yang Terdapat pada Saluran Pencernaan Rusa Bawean (*Axis kuhlii*) dan Rusa Tutul (*Axis axis*) di Taman Flora Bratang – Surabaya

¹Hartono, ²Endang Suprihati, ³Erma Safitri, ²Nunuk Dyah Retno L, ²Mufasirin, ²Kusnoto

¹Student, Faculty of Veterinary Medicine, Universitas Airlangga

²Department of Veterinary Parasitology, Faculty of Veterinary Medicine, Universitas Airlangga

³Department of Veterinary Reproduction, Faculty of Veterinary Medicine, Universitas Airlangga

Received: 03-08-2019 , Accepted: 10-08-2019 , Published Online: 16-08-2019

Abstract

The purpose of this study is to identify the endoparasites of Spotted Bawean Deer (*Axis kuhlii*) and Deer (*Axis axis*) at Surabaya Flora Park. The research was conducted in December 2018 - January 2019 used total 60 specimen of sample faeces, consist of 30 sample of bawean deers faeces and 30 sample of spotted deers faeces, the samples analyzed at the Department of Parasitology Veterinary, Faculty of Veterinary Medicine, Universitas Airlangga. The results of the study found positive endoparasites on examination, samples of Bawean deer faeces (*Axis kuhlii*) and Spotted deer faeces (*Axis axis*) in Baratang Flora Park Surabaya found that 26 positive samples from 60 samples were obtained. Positive endoparasitic samples are protozoa at the stage of oocyst, namely *Eimeria* sp. 6 (10%) samples, worm eggs from the Nematoda class, *Haemonchus* sp. 20 (33.33%) and whereas endoparasites from other stages and classes were not found. The results of the analysis used *Chi-Square* test and showed no significantly differences degree of gastrointestinal endoparasite infection of Bawean deer (*Axis kuhlii*) and Spotted deer (*Axis axis*) ($p > 0.05$).

Keywords: identification, gastrointestinal, endoparasites, *Axis kuhlii*, *Axis axis*

Pendahuluan

Rusa adalah satwa liar yang memiliki nilai estetika dan dapat dijadikan sebagai satwa pajangan dalam taman terutama rusa Bawean (*Axis kuhlii*) dan rusa Tutul (*Axis axis*). Rusa sekaligus memiliki potensi ekonomi karena dapat menghasilkan kulit, velvet (tanduk muda) dan daging (Garsetiasih dan Takandjanji, 2006). Potensi yang dimiliki rusa mengakibatkan perburuan tidak terkendali, sehingga populasi rusa mengalami penurunan. Salah satu upaya dalam mengatasi penurunan populasi rusa adalah dengan membangun penangkaran.

Penangkaran adalah upaya yang dilakukan pemerintah dalam menanggulangi berkurangnya populasi fauna terutama pada rusa, di habitat yang menyerupai keadaan aslinya (*ex-situ*) salah satunya Taman Flora. Satwa yang berada di Taman Flora mempunyai dampak negatif, antara lain terjangkitnya satwa dengan penyakit karena Indonesia beriklim tropis dan memiliki kelembaban yang cukup tinggi, sehingga dapat menunjang perkembangbiakan parasit. Infeksi oleh parasit dapat mempengaruhi keadaan fisiologis satwa, misalnya

penurunan bobot tubuh, penurunan tingkat reproduksi, berkurangnya aktivitas, stress, luka dan menjadi lebih agresif (Widodo, 2013).

Banyak faktor yang dapat memicu penyakit hingga pada hewan, bahkan satwa liar yang bebas dialam sekalipun, apalagi dalam kondisi terkurung. Penyakit dapat menyerang terutama pada kondisi satwa yang lemah, stres, lingkungan yang kotor, serta perawatan satwa yang kurang baik. Pada beberapa kasus, penyakit endoparasit ditularkan melalui kontak langsung dengan hewan yang terinfeksi dan pada kasus lain dapat dijumpai penularan melalui air minum yang mengandung endoparasit (Achmadi, 2005).

Penyakit endoparasit adalah yang hidup didalam tubuh hewan yang merupakan salah satu faktor penting yang perlu diperhatikan dalam pengelolaan penangkaran seperti kebun binatang atau taman satwa (Rahmah dkk., 2013). Berbagai faktor yang mendukung terjadinya infeksi parasit tidak hanya berasal dari kondisi manajemen biosekuriti kandang, akan tetapi dapat juga berasal dari faktor di dalam kandang antara lain kekurangan nutrisi, perkelahian dan

cekaman stres. Faktor pemacu stres antara lain perubahan habitat dan iklim serta tingginya kontak dengan manusia (Geraghty dkk., 1982 ; Morgan dan Nath dkk., 2012). Faktor lain antaranya rusa merupakan hewan ruminansia yang biasanya memakan dedaunan dari tumbuhan semak, alang – alang (*imperata cylindrica*). Kelompok hijauan yang menjadi pilihan rusa adalah terdiri dari rerumputan, tumbuhan semak, tumbuhan menjalar. Pakan yang dipilih hanya pada bagian tumbuhan yang berumur muda (Semiadi, 2004), jika terdapat infestasi endoparasit pada pakan dan minum rusa ini maka kemungkinan infeksi dapat terjadi.

Informasi mengenai parasit pada satwa penangkaran dapat menjadi dasar yang mendukung kesuksesan usaha penangkaran satwa liar terutama pada penangkaran rusa. Data ini selain dapat digunakan sebagai bahan untuk menentukan pengambilan kebijakan perlakuan medik terhadap satwa yang ditangkarkan, juga dapat sebagai bahan acuan untuk mengetahui potensi patogenitas parasit pada hewan mengingat banyak jenis endoparasit yang bersifat zoonosis (Nugroho dan Purwaningsih, 2015).

Materi dan Metode Penelitian

Tempat dan Waktu Penelitian

Pengambilan sampel dilakukan di Taman Flora Surabaya, sedangkan pemeriksaan sampel feses dilakukan di Laboratorium Departemen Parasitologi Fakultas Kedokteran Hewan Universitas Airlangga. Penelitian ini dilaksanakan pada Bulan Desember 2018 sampai Januari 2019.

Alat dan Bahan Penelitian

Alat yang digunakan dalam penelitian ini adalah sendok plastik, kantung plastik, mikroskop, gelas, pipet, gelas pengaduk, saringan, mortir, tabung centrifuge, centrifuge, objek glass, cover glass, kertas label dan opti lab.

Penelitian ini menggunakan total 60 sampel feses yang terdiri dari 30 sampel feses rusa Bawean dan feses rusa Tutul 30 sampel yang diambil dari Taman Flora Bratang Surabaya. Bahan lain yang digunakan untuk pemeriksaan yaitu larutan gula jenuh , aquades, air PDAM, formalin 10% dan kalium dikromat.

Metode Pemeriksaan

Sampel feses diambil sebanyak 5 gram kemudian dimasukkan ke dalam gelas plastik kemudian ditambahkan aquadest dengan

perbandingan 1:10. Campuran feses dan aquadest diaduk hingga homogen kemudian disaring dan dimasukkan ke dalam tabung sentrifus, selanjutnya sentrifus selama 5 menit dengan kecepatan 1500 rpm. Setelah selesai disentrifus, supernatan dibuang sedangkan endapam ditambah aquadest lagi seperti tahap sebelumnya kemudian di sentrifus kembali dengan waktu dan kecepatan yang sama, proses diulang 3 kali atau sampai supernatan terlihat jernih. Supernatan dibuang hingga tidak tersisa kemudian tambahkan larutan gula sukrosa jenuh pada tabung sentrifus menggunakan pipet pasteur sampai 1 cm dari mulut tabung dan disentrifugasi dengan kecepatan 1500 rpm selama 5 menit. Letakkan tabung sentrifus pada rak tabung kemudian secara perlahan ditetesi larutan gula sukrosa jenuh lagi hingga cairan terlihat cembung pada mulut tabung sentrifus, setelah itu tabung ditutup dengan coverglass, biarkan 5 menit. Coverglass diangkat dan letakkan pada objekglass dan diamati di bawah mikroskop dengan perbesaran 100x-400x (Suwanti dkk., 2010).

Analisis Data

Sampel feses dinyatakan positif apabila ditemukan endoparasit. Sampel feses yang didapat dari Taman Flora Bratang-Surabaya diperiksa secara berurutan dengan metode natif, sedimentasi dan apung. Bila sampel mengandung telur endoparasit maka sampel tersebut dinyatakan sebagai sampel positif.

Analisis statistik dengan rumus *Chi-Square* dengan menggunakan program IBM SPSS Statistics versi 23 untuk mengetahui tingkat perbedaan (protozoa dan helminth yang terdapat pada feses rusa Bawean dan rusa Tutul di taman flora Bratang Surabaya) terhadap infeksi endoparasit saluran pencernaan. Prevalensi dihitung berdasarkan sampel +/- total sampel dinyatakan dalam %.

Hasil dan Pembahasan

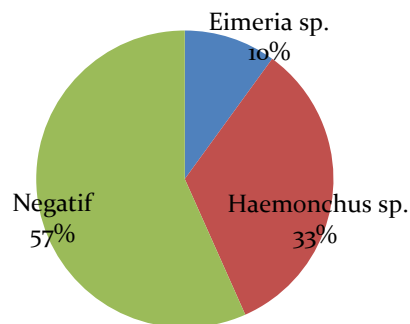
Sampel feses rusa diambil di Taman Flora Bratang Surabaya Timur, jumlah total feses yang diambil yaitu 60 sampel yang di dapat dari rusa Bawean 30 sampel dan rusa Tutul 30 sampel dengan pengambilan sampel secara acak. Pemeriksaan feses dilakukan dengan metode natif, sedimen, dan apung.

Berdasarkan hasil pemeriksaan, sampel feses rusa Bawean (*Axis kuhlii*) dan rusa Tutul (*Axis axis*) di Taman Flora baratang Surabaya

ditemukan hasil positif mengandung endoparasit sebanyak 26 (43,33%) dari total sampel, dapat diketahui pada Tabel 1. Pada pemeriksaan morfologi endoparasit dari semua sampel yang positif hanya ditemukan protozoa dari stadium ookista yaitu *Eimeria* sp. (Gambar 2.). Pada telur cacing dari kelas Nematoda yaitu *haemonchus* sp. (Gambar 3.) dan sedangkan endoparasit dari stadium dan kelas yang lain tidak ditemukan.

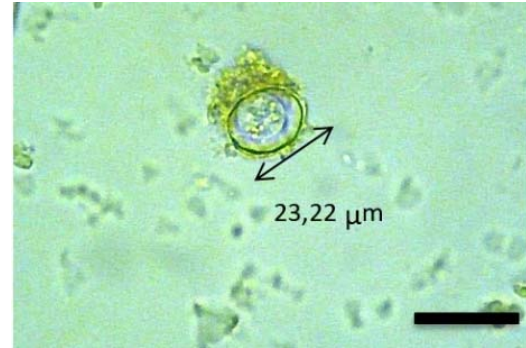
Tabel 1. Persentase endoparasit saluran pencernaan pada rusa Bawean dan rusa Tutul di Taman Flora Bratang Surabaya

Sampel feses	Endoparasit		Jumlah
	Negatif	Postif	
Rusa Bawean	15 (50%)	15 (50%)	30 (100%)
Rusa Tutul	19 (63,33%)	11 (36,66%)	30 (100%)
Total	34 (56,66%)	26 (43,33%)	60 (100%)



Gambar 1. Diagram jumlah endoparasit yang ditemukan pada rusa Bawean dan rusa Tutul di Taman Flora Bratang Surabaya.

Protozoa yang di temukan adalah *Eimeria* sp. berdasarkan buku panduan Levin (1995), dapat diidentifikasi berdasarkan bentuk ookista. Umumnya ookista berbentuk bulat, bulat telur (ovoid) dan silinder yang memiliki ukuran 12-45 µm. Stadium Ookista pada *Eimeria* sp., ookista yang sudah bersporulasi memiliki 4 sporokista, masing-masing berisi 2 sporozoit dari hasil pemeriksaan feses pada rusa Bawean (*Axis kuhlii*) dan rusa Tutul (*Axis - axis*) pada Gambar 2.



Gambar 2. *Eimeria* sp. pembesaran 400x (panjang skala :50 µm).

Hasil penelitian menemukan protozoa pada saluran pencernaan rusa Bawean dan rusa Tutu pada stadium ookista yaitu *Eimeria* sp. 6 (10%) dari 60 sampel positif. Prevalensi pada penelitian ini cukup tinggi dibandingkan dengan beberapa penelitian lainnya yakni pada penelitian Zulfilkar (2015) di Taman Pintu Satu Universitas Hasanuddin Makasar dari 33 sampel terdapat 1 (3,03%) sampel positif *Eimeria* sp. stadium ookista.

Gambaran mikroskopis yang ditemukan yaitu stadium kista *Eimeria* sp. termasuk dalam kelas conoidasida yang tersebar secara luas diseluruh dunia. Spesies ini menyerang saluran pencernaan dari ruminansia dan berukuran 12-45 µm tergantung dari spesiesnya. Pada hasil penelitian ini cukup besar yang berukuran 30,1 µm. Ookista ini dapat ditemukan dengan metode apung. Spesies dari genus *Eimeria* yaitu *Eimeria* sp. dapat menyebabkan infeksi akut pada usus halus rusa sehingga menyebabkan coccidiosis (Georgis, 2014).

Eimeria sp. dapat menyebabkan Coccidial bersifat universal pada domba dan kambing, dan coccidiosis dapat menjadi masalah yang signifikan pada hewan muda dari kedua spesies tersebut. Coccidian adalah anggota dari Apicomplexa protistan filum, subkelas Coccidiasina, parasit intraseluler, ditandai pada beberapa tahap siklus hidup oleh suatu kompleks organel khas apikal pada satu ujung organisme. Anggota genus *Eimeria* dan *Isospora* homoxenous dengan perkembangan seksual dan aseksual yang terjadi dalam satu host. Etiologi coccidiosis pada domba dan kambing dipersulit oleh kesamaan morfologis dari coccidia yang menginfeksi spesies ini (Gelberg, 2012). bagian dari spesies coccidian dan didistribusikan ke seluruh dunia (Zucca, 2000). Pematangan *Coccidia* sp. melewati tiga fase. Fase pertama adalah schizogony diikuti oleh fase kedua gamogony.

Kedua fase berkembang di sel tuan rumah. Tahap ketiga berkembang di lingkungan dan disebut sporogony (Gylstorff dan Grimm., 1998). Tahap infeksi dari coccidia adalah selama proses pematangan ketika oocyst sporulated dibagi menjadi sporocysts dengan sporozoites (Greiner dan Ritchie., 1994).

Telur cacing yang ditemukan kemudian diidentifikasi berdasarkan buku panduan Ballweber (2001), Telur cacing yang ditemukan berbentuk oval, berwarna abu-abu dengan selubung tipis berukuran 70-110 x 30-50 μm , dengan mengandung morula dengan banyak sel. Gambar telur cacing dari hasil pemeriksaan feses pada rusa Bawean (*Axis kuhlii*) dan rusa Tutul (*Axis - axis*) dapat dilihat pada Gambar 3.



Gambar 3. Telur dari cacing *haemonchus* sp., dengan pembesaran 100x (panjang skala :200 μm).

Hasil penelitian ini di temukan helminth pada kelas nematoda yaitu *haemonchus* sp. 20 (33,33%) dari 60 sampel positif *haemonchus* sp. Prevalensi pada penelitian ini cukup tinggi dibandingkan dengan beberapa penelitian lainnya yakni pada penelitian Zulfilkar Barsul (2015) di Taman Pintu Satu Universitas Hasanuddin Makasar dari 33 sampel terdapat 1 (3,03%) sampel positif helmint pada kelas nematoda yaitu *haemonchus* sp. saluran pencernaan rusa. Gambaran mikroskopis yang ditemukan yaitu *haemonchus* sp.. Telur cacing ini berbentuk oval, berwarna abu-abu dengan selubung tipis berukuran 70-110 x 30-50 μm , dengan mengandung morula dengan banyak sel 16-32 Ballweber (2001). *Haemonchus* dapat menyebabkan penyakit haemonchosis dengan jumlah 10.000 telur per gram ditandai dengan adanya gejala anemia (Bowman, 2009).

Haemonchus sp. termasuk parasit monokse-nosa, karena hanya membutuhkan satu individu

inang atau hospes dalam menyelesaikan seluruh siklus hidupnya. Siklus hidupnya termasuk bertipe langsung, dimana parasit hanya membutuhkan satu hospes, yaitu hospes definitif sebagai hospes akhir, dengan kata lain disini tidak diperlukan hospes perantara (Anderson, 2000).

Selama di dalam tubuh hospesnya, parasit menghasilkan pengaruh buruk dengan cara bermacam-macam. *haemonchus* sp. menyebabkan anemia normositik, anemia hipokromik. Hipoalbuminemia terjadi sebagai akibat kehilangan darah pada ternak, menyebabkan akumulasi cairan pada rongga perut dan edema perifer pada rahang (sering disebut sebagai bottle jaw atau rahang botol). Abomasitis sebagai akibat infeksi cacing, dapat mengganggu daya cerna dan penyerapan protein, kalsium, dan fosfor. Pendarahan petechial sampai ecchymotic mungkin terlihat pada mukosa abomasum (Ballweber, 2001). *Haemonchus* sp. adalah penghisap darah yang rakus, pada infeksi yang akut, setiap cacing dapat menghisap darah 0,049 ml/hari (Partodiharjo dan Suryadi, 1998).

Sesuai dengan data dari hasil pemeriksaan sampel feses pada rusa Bawean dan rusa Tutul di Taman Flora Bratan Surabaya, analisis data juga dilakukan dengan menggunakan *chi-square* test untuk mengetahui ada atau tidaknya perbedaan yang nyata antara kejadian infeksi endoparasit pada rusa Bawean dan rusa Tutul, sehingga didapatkan hasil yaitu $p > 0.05$ yang berarti tidak ada perbedaan yang nyata antara infeksi endoparasit saluran pencernaan rusa Bawean dan rusa Tutul.

Kesimpulan

Identifikasi jenis endoparasit pada saluran pencernaan rusa Tutul dan rusa Bawean di Taman Flora Bratang di Surabaya ditemukan *Eimeria* sp. dan *Haemonchus* sp. Perbedaan Endoparasit pada saluran pencernaan rusa Bawean ditemukan protozoa pada stadium ookista yaitu *Eimeria* sp. sebanyak 4 (13,33%) pada telur cacing dari kelas Nematoda yaitu *Haemonchus* sp. 11 (36,66%) dan rusa Tutul protozoa pada stadium ookista yaitu *Eimeria* sp. sebanyak 2 (6,66%) pada telur cacing dari kelas Nematoda yaitu *Haemonchus* sp. 9 (30%) di Taman Flora Bratang di Surabaya.

Daftar Pustaka

Achmadi, A. 2005. Satwa yang Menularkan Penyakit: Satwa Seperti Halnya Manusia, Tidak Terbebas dari Penyakit. LIPI. Bogor.

- Anderson, R.A. (2000) Nematode parasites of vertebrates: Their development and transmission 2 ed. CABI Publishing. UK.
- Bowman, D.D. 2009. Geogis' Parasitology for veterinarians 9th Ed. Saunders Elsevier. Missouri. 99.
- Garsetiasih, R., dan M. Takandjandji. 2006. Model penangkaran rusa. Dalam: Konservasi dan Rehabilitasi Sumberdaya Hutan. Prosiding Ekspose Hasil-Hasil Penelitian; Padang 20 September 2006. Bogor: Pusat Penelitian dan Pengembangan Hutan dan Konservasi Alam, Departemen Kehutanan.
- Geogis. 2014. Parasitology for Veterinarians 10th Edition. Eslevier. St. Louis. Missouri US.
- Geraghty V., J Mooney., and K Pike. 1982. A Study of parasitic Infections in Mammals and Birds at The Dublin Zoological Garden. *VetResCommun*5: 343-348.
- Greiner, E and B. Ritchie (1994). Parasites. In Avian Medicine, Principles and Application. Wingers Publishing. Pp 1006-1029.
- Gylstorff I., and F Grimm. (1998). Vogelkrankheiten. 2nd ed. Verlag Eugen Ulmer.
- Levine, N.D. 1995. Buku Pelajaran Parasitologi Veteriner penerjemah: Gatut Ashadi, Wardiarto, editor. Gajah Mada University Press. Yogyakarta
- Morgan K.N., and C.T. Tromborg. 2007. Sources of stress in captivity. *App Anim Behav Sci* 102: 262-302
- Murtidjo, B.A. 1994. Metode Riset Epidemiologi. Gajah Mada University Press. Yogyakarta.
- Nath, B.G, S. Islam., A. Chakraborty. 2012. Prevalence of parasitic infection in captive non human primate of Assam States Zoo, India. *VetWorld* 5 (10): 614-616.
- Nugroho H.A., dan E. Purwaningsih. 2015. Nematoda parasit gastrointestinal pada satwa mamalia di penangkaran Pusat Penelitian Biologi LIPI Cibinong, Jawa Barat. *Pros Sem Nas Masy Biodiv Indon* 1: 1785-1789.
- Partodiharjo, S dan Suryadi, H. (1998) Studi tentang penggunaan serum domba pascavaksinasi larva tiga (L3) cacing *Haemonchus contortus* iradiasi pada *kelinci*. Diakses pada tanggal 11 Desember 2013.
- Prianto, L.A., P.U. Juni., Tjahaya dan Darwanto. 2006. Atlas Parasitologi Kedokteran. Gramedia Pustaka Utama. Jakarta
- Rahmah, F., Dahelmi dan S. Salmah. 2013 Cacing Parasit Saluran Pada Hewan Primata di Taman Satwa Kandi Kota Sawahlunto Provinsi Sumatra Barat. *Jurnal Biologi Universitas Andalas* 2: 14-19
- Semiadi, G. 2004. Sifat Biologi Rusa Bawean (*Axis kuhlii*). Puslit Biologi LIPI Press, Bogor.
- Semiadi, G. Dan R. Taufiq. 2004. Panduan Pemeliharaan Rusa Tropis. Puslit Biologi LIPI Press, Bogor.
- Suwanti, L.T., N.D.R. Lastuti. dan E. Suprihati. 2010. Petunjuk Praktikum Ilmu Penyakit Protozoa. Fakultas kedokteran Hewan, Universitas Airlangga. Surabaya
- Syah, S.P., E. Saswiyanti. dan I.S. Nurhayati, 2011. Cryptosporidiosis pada Manusia dan Hewan. PS Kesehatan Masyarakat Veteriner. Institut Pertanian Bogor.
- Takandjandji, M. 2008. Teknik Penangkaran Rusa Timor (*Rusa Timorensis* Blainville, 1822)
- Timreck, T.C. 2004. Epidemiologi Suatu Pengantar, penerjemah : Munaya Fauziyah, Apriningsih, Palupi Widyastuti, Mulia Sugiarti, Ratnawati, editor EGC. Jakarta. 2
- Tjahjati dan Subroto. 2011:13. Pedoman Pengobatan Pada Hewan. Bentang Pustaka.
- Widodo, H. 2013. Parasitologi Kedokteran. Medika: Yogyakarta. Winaya, I.B.O., I.K. Berata., dan I.A.P. Apsari., 2011. Kejadian Balantidiosis pada Babi Landrace. *Jurnal Veteriner*. 12 : 65-68.
- Wulida, A. 2013. Identifikasi Helmintiasis Gastrointestinal Pada Rusa Bawean (*Axis kuhlii*) di Kebun Bibit Surabaya dan Taman Safari Indonesia II [Skripsi]. Fakultas Kedokteran Hewan. Universitas Airlangga.
- Yulfi, H. 2006. Protozoa Intestinalis. Universitas Sumatera Utara Repository. Medan.
- Zucca, P (2000). Infectious diseases. Avian medicine. Samour, J.(ed)(London, Tokyo. Mosby). Pp219- 244.

Zulfikar B. 2015. Identifikasi Endoparasit Pada Saluran Pencernaan Rusa Tutul (*Axis axis*) Di Taman Pintu Satu Universitas Hasanuddin Makasar, fakultas kedokteran hewan, Universitas Hasanudin.