

# Treatment of Gingival Recession by Coronally Advanced Flap with Platelet Rich Fibrin: a Case Report

Vanda Valentina Sunnu<sup>1</sup>, Shafira Kurnia<sup>2</sup>

<sup>1</sup>Student of Periodonti Residency Program, Faculty of Dentistry-Universitas Airlangga, Surabaya, Indonesia

<sup>2</sup>Departement of Periodontology, Faculty of Dentistry-Universitas Airlangga, Surabaya, Indonesia

{Fakultas Kedokteran Gigi Universitas Airlangga. Jl. Mayjend. Prof. Dr. Moestopo No. 47 Surabaya 60132, Indonesia.

e-mail: vandavalentina15@gmail.com}

**Abstract:** **Background:** To evaluate the efficacy of coronally advanced flap (CAF) procedure under microsurgical approach for the management of Miller's Class I gingival recession defects with the use of Platelet-rich fibrin (PRF). Several regenerative materials have been combined to improve the clinical outcome of such surgical procedures. PRF is one of the best regenerative material combined with CAF for the treatment of gingival recession. **Case:** 34 years female patient reported to Periodontics Clinic Dental Hospital Airlangga University with the chief complaint of gingival recession. CAF surgery along with the incorporation of PRF was carried out to treat the gingival recession. **Case management:** Coronally advanced flap technique consist of PRF procedure which is done by taking the blood from the patient intravena and then the blood was centrifuged. After local anesthesia (2% lidocaine with 1: 80.000 epinephrine) was administered, tunnel-full thickness flap was elevated on the labial aspect of the teeth being treated. PRF was fixed on the root surfaces. Finally, the flaps were coronally advanced and fixed by sutures over the CEJ. **Conclusion:** This case shows enhancement in root coverage when PRF are used in conjunction with Coronally Advanced Flap. These results are based on 1 month follow up. Therefore, the long-term evaluation may be necessary to appreciate the clinical effect of autologous PRF.

**Keywords:** Gingival recession, coronally advanced flap, platelet-rich fibrin (PRF)

## 1 PENDAHULUAN

Salah satu masalah estetik yang paling umum yang terkait dengan jaringan periodontal adalah resesi gingiva. Resesi gingiva adalah perpindahan dari margin gingiva lebih ke apikal dari cemento-enamel junction (CEJ), mengakibatkan insiden kehilangan perlekatan yang lebih tinggi, karies akar, dan hipersensitivitas akar. Perkembangannya sering dikaitkan dengan adanya penyakit periodontal, cara menyikat gigi yang traumatis, tarikan frenulum, dan malposisi gigi.<sup>1</sup>

Resesi gingiva merupakan masalah periodontal yang sering dikeluhkan penderita karena resesi gingiva menyebabkan gigi menjadi hipersensitif serta masalah estetik, terutama jika resesi gingiva terjadi pada gigi anterior. Etiologi resesi gingiva dapat berhubungan dengan penyakit periodontal yang cenderung bersifat *irreversible*. Resesi gingiva juga dapat disebabkan oleh trauma oklusi, trauma saat menyikat gigi dan bersifat *reversible*, artinya gingival margin dapat kembali ke posisi normal dengan melakukan *periodontal tissue engineering*.<sup>2</sup>

Selama bertahun-tahun, resesi gingiva dapat ditangani dengan beberapa teknik bedah. Coronally Apically Flap (CAF) sering dikombinasikan dengan berbagai bahan regeneratif dan faktor biologis yang bertujuan untuk mencapai regenerasi perlekatan fungsional dan penutupan akar (*root coverage*). Akhir-akhir ini, platelet-rich fibrin (PRF) telah diteliti

bahwa mempunyai keunggulan untuk mendapatkan regenerasi periodontal yang dapat diprediksi. Sebagai tambahan untuk CAF, aplikasi PRF mempunyai efek menguntungkan dalam kasus defek resesi gingiva dengan hasil yang menjanjikan.<sup>3</sup>

Beberapa bahan regeneratif seperti GTR membran, derivat enamel matrix protein, alloderm, rekayasa jaringan hidup manusia yang berasal dari pengganti dermal fibroblas manusia telah dikombinasikan dengan CAF dalam terapi resesi gingiva dan telah didapati hasil klinis yang baik. Meskipun bahan regeneratif ini masih digunakan sampai sekarang, pengenalan agen biomimetik autologus seperti platelet konsentrat (PRF) telah memberikan harapan baru untuk hasil klinis yang lebih baik dalam terapi periodontal.<sup>1</sup>

Platelet rich fibrin (PRF) adalah agen biomimetik autologous yang termasuk dalam sistem konsentrat trombosit generasi kedua, dengan pemrosesan yang disederhanakan, yang tidak memerlukan antikoagulan maupun trombin sapi untuk persiapannya. PRF memiliki matriks tiga dimensi fibrin yang dipolimerisasi dalam struktur spesifik dengan penggabungan trombosit, leukosit, faktor pertumbuhan, dan sel induk yang bersirkulasi. PRF dianggap sebagai biomaterial penyembuhan, yang sekarang digunakan dalam plastic periodontal dan prosedur bedah implan untuk meningkatkan regenerasi tulang dan penyembuhan luka jaringan lunak.<sup>1</sup>

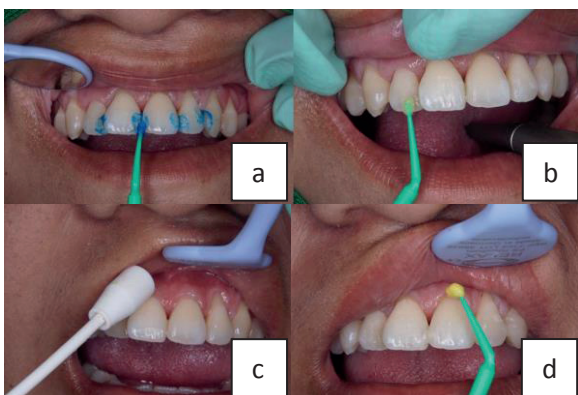
## 2 LAPORAN KASUS

Pasien wanita berumur 34 tahun datang ke Departemen Periodonsia Rumah Sakit Gigi dan Mulut Universitas Airlangga dengan keluhan hipersensitif pada gigi depan atas. Dalam pemeriksaan klinis, telah ditemukan resesi Miller kelas 1 dan kelas 2 pada seluruh region anterior rahang atas dan rahang bawah. Pasien belum pernah melakukan perawatan pada gigi tersebut. Pasien mengaku tidak memiliki kelainan sistemik dan tidak mempunyai riwayat alergi dan alergi obat-obatan.

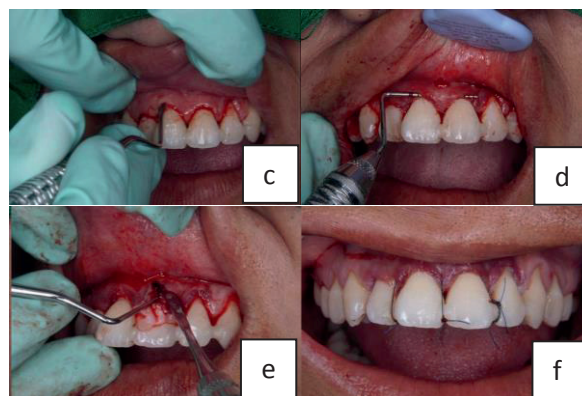
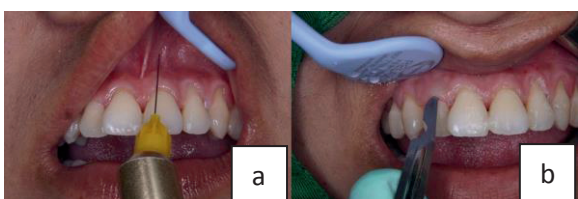
## 3 MANAJEMEN KASUS

Terapi periodontal fase I dilakukan pada pasien kemudian pasien diberi edukasi mengenai cara menyikat gigi yang benar sehubungan dengan etiologi resesi pada pasien karena trauma menyikat gigi. Dilakukan scaling dan root planing untuk membersihkan plak dan kalkulus untuk meminimalkan terjadinya inflamasi gingiva.

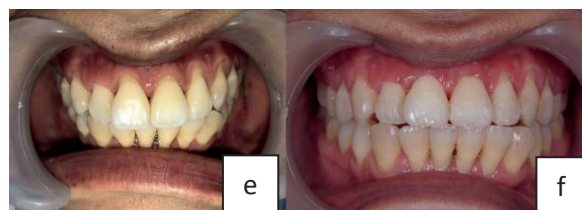Pada tanggal 19 Maret 2019 dilakukan terapi resesi gingiva dengan CAL dengan penambahan PRF pada gigi 11 dan 21. Berikut adalah tahapan-tahapan CAL:



**Gambar 1.** Pengaplikasian etsa (A) dan (B) bonding untuk pemberian komposit sebagai pengait saat suturing, (C) Pengaplikasian anestesi topikal dengan xylonor lalu dilakukan aseptis, (D) Pengaplikasian tetracyclin untuk bahan modifikasi akar).



**Gambar 3.** (A) Pengecekan dengan probe (B) Pengaplikasian PRF (C) Suturing dengan blue nylon



**Gambar 4.** (A) foto sebelum operasi (B) Foto sesudah operasi

## 4 DISKUSI

Terapi mukogingiva dapat menutup permukaan akar secara sempurna pada defek Miller kelas I dan II. Sesaat setelah bedah, penutupan yang didapat berkisar 65%, tiga bulan pasca bedah penutupan meningkat menjadi 80% karena adanya *creeping attachment*. Coronally reposition flap sendiri menghasilkan penutupan sebesar 70-99%.<sup>4</sup>

Dua indikasi utama untuk coronally flap adalah untuk penutupan estetik akar yang terbuka untuk mengurangi sensitivitas gigi karena resesi gingiva. Hal yang penting untuk keberhasilan teknik ini adalah adanya zona keratinized gingiva yang cukup (+ > 3 mm). Maynard (1997) mengemukakan beberapa kriteria yang harus diperhatikan untuk kesuksesan coronally flap, yaitu adanya sulkus dangkal pada daerah proksimal, tinggi tulang interproksimal yang normal, ketinggian jaringan berkisar 1 mm dari CEJ gigi di sebelahnya, penyembuhan selama 6 minggu dari free gingival graft sebelum dilakukan flap, reduksi tonjolan akar, dan release yang cukup dari flap untuk mencegah retraksi selama penyembuhan.<sup>5</sup>

Pada coronally reposition flap dilakukan biomodifikasi akar. Sebelum pembukaan flap dilakukan scaling dan penghalusan akar gigi yang resesi untuk menghilangkan kalkulus dan sementum nekrotik. Biomodifikasi permukaan akar dilakukan dengan pengolesan tetrasiklin bubuk yang diaplikasikan selama 2-5 menit. Selanjutnya permukaan akar diirigasi selama 1-2 menit. Proses biomodifikasi dilakukan untuk membersihkan permukaan akar dari endotoksin yang menempel dan menghambat regenerasi perlekatan baru. Selain itu, aplikasi bahan tersebut juga mempromosikan stabilitas bekuan darah sehingga terbentuk perlekatan baru.<sup>4</sup>

Terapi untuk pasien dengan resesi gingiva bervariasi tergantung dari faktor etiologi dan besarnya resesi. CAL merupakan prosedur yang sering digunakan untuk bedah plastik periodontal dan indikasi pada kasus resesi gingiva kelas I dan II Miller. CAL mempunyai banyak keuntungan di antaranya penutupan akar yang optimal, tidak memerlukan adanya tindakan invasive atau daerah bedah kedua untuk mendapatkan graft, dapat dilakukan pada bedah resesi gingiva single atau multiple, tidak memerlukan waktu penyembuhan yang lama. CAL sering dikombinasikan dengan pemakaian PRF untuk mendapatkan hasil estetik yang memuaskan.<sup>6</sup>

PRF dikembangkan pertama kali oleh Choukroun dkk, merupakan generasi kedua dari platelet rich plasma, mengandung growth factor yang dapat berfungsi sebagai membran resorbable dan secara luas telah digunakan untuk meningkatkan penyembuhan jaringan lunak dan tulang. PRF juga mengandung banyak platelet dan sitokin leukosit. Keuntungan penggunaan PRF adalah persiapan aplikasi yang lebih mudah, biaya lebih murah, dan tidak membutuhkan tambahan biokimia /antikoagulan sehingga bersifat autologous. Penempatan PRF pada area resesi gingiva memperbaiki defek resesi dan mengembalikan fungsional dari gingiva labial gigi anterior.<sup>7,8,9,10</sup>

## 5 SIMPULAN

Kemudahan pengaplikasian PRF di klinik gigi membawa hasil yang bermanfaat, termasuk untuk pengurangan perdarahan dan penyembuhan yang cepat. Pemberian PRF berdampak pada penyembuhan luka, rekonstruksi jaringan lunak dan prosedur augmentasi, terutama dalam terapi periodontal.

## DAFTAR PUSTAKA

1. Thamaraiselvan, Murugan, et al. Comparative clinical evaluation of coronally advanced flap with or without platelet rich fibrin membrane in the treatment of isolated gingival recession. *Journal of Indian Society of Periodontology*, 2015, 19.1: 66.
2. Krismariono A. 2014. Prinsip Dasar Perawatan Resesi Gingiva. *Dentika Dental Journal*. 18(1): 96-100.
3. AGARWAL, Sumit Kumar, et al. Patient-centered evaluation of microsurgical management of gingival recession using coronally advanced flap with platelet-rich fibrin or amnion membrane: A comparative analysis. *European journal of dentistry*, 2016, 10.1: 121.
4. Cohen E. Cosmetic Root Coverage and Gingival Augmentation. In: *Atlas of Cosmetic and Reconstructive Periodontal Surgery*. 3<sup>rd</sup> ed. Ontario : BC Dekker; 2007 : 273-326.
5. Dibart S, Karima MM. Pedicle Graft: Coronally Advanced Flap. In: *Practical Periodontal Plastic Surgery*. Iowa: Blackwell Publishing; 2006:41-44.
6. Singh R. Treatment of Gingiva Recession with Coronally Advanced Flap: A Case Report. *Journal of Kathmandu Medical College*, Vol 1 No. 1, Issue 1, Jul-Sep 2012.
7. Makne U, dkk. Coronally Advanced Flap with PRF: a Novel Approach for Root Coverage: A case Report. *International Journal of Clinical Case Report*, 2016, Vol. 6, No. 21.
8. Naik B, dkk. Role of Platelet Rich Fibrin: a Novel Root Coverage Approach. *Journal of Conservative Dentistry*. Jul-Aug 2013 vol 16 issue 4, 2013: 284-293.
9. Anilkumar, dkk. Platelet Rich Fibrin: a Novel Root Coverage Approach. *Journal Indian Society of Periodontology*. 2009. Jan-Apr; 13 (1); 50-54.
10. Thamaraiselvan, dkk. Comparative Clinical Evaluation of Coronally Advanced Flap With or Without Platelet Rich Fibrin Membrane in the Treatment of Isolated Gingival Recession. *Journal Indian Society of Periodontology*. 2015, Jan-Feb; 19(1): 66-71.