

Manajemen Frenektomi dan Depigmentasi Gingiva di Regio Anterior Atas sebelum Perawatan Ortodontik

by Shafira Kurnia

Submission date: 21-Apr-2020 11:24AM (UTC+0800)

Submission ID: 1303325924

File name: dan_Depigmentasi_Gingiva_di_Regio_Anterior_Atas_Dewi_Rachmi.pdf (1.77M)

Word count: 1731

Character count: 10779

Manajemen Frenektomi dan Depigmentasi Gingiva di Regio Anterior Atas sebelum Perawatan Ortodontik

Abstract: Background: Attachment of high frenulum has negative impact on periodontal tissue as well as an aesthetic fuction. High attachment of frenulum also cause diastema of central incisors, irritation of the periodontal tissues, both the teeth cleaning process, interfere the movement of orthodontic tools, interfere with the proper fit of the denture and affect the aesthetics. In addition to high frenulum, a problem that can affect the gingival esthetics is also gingival pigmentation. Gingival pigmentation is a result of melanin granules produced by melanoblast. Melanin hyperpigmentation of the gingiva is not a medical problem but it becomes a complaint from patients who desire aesthetic improvement therapies. Case and Treatment: A 21 year old woman had diastema in maxillary central incisor accompanied by gingival pigmentation in maxillary anterior region. Diastema in maxillary central incisor is caused by a high attachment of the superior labial frenulum. The Treatment for a high attachment of the superior labial frenulum is frenectomy and gingival depigmentation treatment, the next meeting is performed using a scalpel scraping technique. Discussion: Frenectomy is an action that must be done to eliminate the predisposing factors of periodontal disease caused by high frenulum attachment and aims to correct diastema along with orthodontic treatment. In addition to doing frenectomy and gingival depigmentation is also performed for aesthetic improvement. Conclusion: Frenectomy and gingival depigmentation treatment show improved results of the frenulum attachment and remove gingival pigmentation.

Keywords: frenulum, frenectomy, gingival pigmentation, gingival depigmentation.

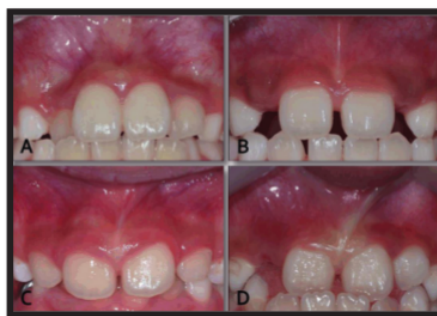1. PENDAHULUAN

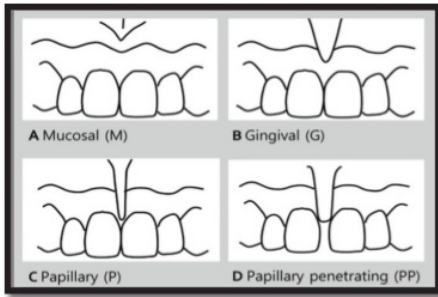
Di Era modern ini, perawatan estetika gigi sangatlah dibutuhkan yang bertujuan mencapai senyum sempurna. Kehadiran diastema diantara gigi insisivus sentral rahang atas pada orang dewasa, sering dianggap sebagai masalah estetika. Kehadiran frenulum abnormal menjadi salah satu faktor etiologi untuk bertahannya sentral diastema.¹

Frenulum merupakan lipatan kecil dari membran mukosa yang mengikat bibir atau pipi ke prosesus alveolaris dan berfungsi membatasi pergerakan pipi atau bibir.² Frenulum labialis superior adalah frenulum yang terletak di sebelah anterior insisivus atas. Perlekatan frenulum tinggi terjadi karena pada saat pertumbuhan dan perkembangan gigi dan rahang tidak ikut migrasi perlekatan frenulum ke arah apikal. Letak frenulum yang normal terhadap jaringan periodontal adalah melekat pada gingiva cekat sehingga pada waktu berfungsi tidak menimbulkan tarikan yang berlebih.^{3,4}

Berdasarkan ekstensi attachment, frenulum telah diklasifikasikan sebagai berikut : (A) Mukosa - ketika frenulumm melekat hingga persimpangan mucogingival. (B) Gingiva - ketika frenulumm dimasukkan ke dalam gingiva terlampir. (C) Papiler - ketika frenulum memanjang ke papilla

antar gigi. (D) Papilla menembus - ketika frenulum menyeberangi alveolar dan memanjang hingga papilla palatine (Gambar 1).^{1,5,6} Klasifikasi perlekatan frenulum labialis superior dapat dibagi menjadi 3 macam yaitu: (1) Frenulum rendah adalah seluruh frenulum melekat pada mukosa alveolar (2) Frenulum sedang adalah seluruh frenulum melekat pada mukosa alveolar sampai dengan gingiva cekat. (3) Frenulum tinggi adalah seluruh frenulum melekat pada mukosa alveolar sampai dengan gingiva cekat dan gingiva tepi.⁷





Gambar 1. klasifikasi frenulum berdasarkan ekstensi attachment.

Perlekatan frenulum tinggi akan menghalangi proses pembersihan gigi, mengganggu pemakaian protesa gigi, menghalangi pergerakan alat ortodonti, retraksi dari gingiva margin (resesi) serta mengganggu penampilan (estetik).^{1,4,8} Selain frenulum yang abnormal, masalah pada gingiva yang juga berpengaruh pada estetik adalah hiperpigmentasi.

Hiperpigmentasi pada gingiva ataupun mukosa mulut dapat berasal dari faktor endogenous dan eksogenous. Beberapa contoh faktor penyebab hiperpigmentasi adalah penggunaan obat-obatan, logam berat, genetik, gangguan endokrin, sindrom Peutz Jegher's, inflamasi dan kebiasaan merokok.⁹ Melanin adalah *nonhemoglobin-derived brown pigmen* yang merupakan pigmen endogenous yang paling banyak diproduksi melanosit pada lapisan basal epitelium. Hiperpigmentasi pada gingiva disebabkan dari deposit melanin yang berlebihan dari pada sel lapisan basal dan suprabasal. Derajat pigmentasi bervariasi pada setiap orang, hal ini tergantung dari aktivitas melanoblas.¹⁰

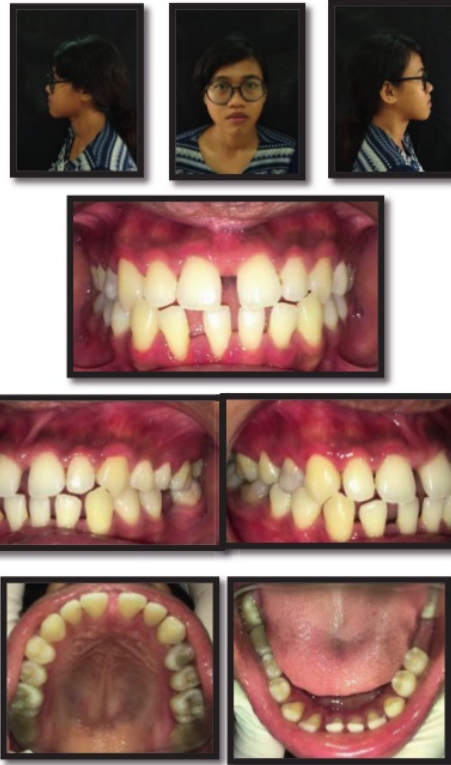Pengambilan frenulum dan depigmentasi pada pasien dilakukan dengan menggunakan skalpel. Prosedur dasar pelaksanaan meliputi tindakan terapi fase awal untuk mempersiapkan kondisi kebersihan mulut yang baik meliputi tindakan *scaling* dan *polishing*. Tujuan laporan kasus ini untuk melaporkan penatalaksanaan frenektomi labialis superior dan depigmentasi pada kasus sentral diastema dan pigmentasi gingiva.

2. KASUS

Pasien remaja perempuan usia 21 tahun, Pasien datang dengan keluhan terdapat celah diantara gigi depan atas dan gingiva depan atas berwarna kehitaman (Gambar 2), Pasien mengaku memiliki riwayat sakit maaq dan alergi terhadap debu. Riwayat Kesehatan gigi, pasien merupakan rujukan dari bagian ortodonti. Hasil pemeriksaan klinis menunjukkan perlekatan frenulum tinggi di daerah interdental gigi insisivus sentral atas dan terdapat hiperpigmentasi gingiva pada region 13,12,11,21,22,23. Hiperpigmentasi yang terjadi

kemungkinan disebabkan oleh faktor genetik keturunan, keterangan diperoleh ketika ditanyakan salah satu orang tua pasien juga terdapat hiperpigmentasi gingiva.

Pada Fase I dilakukan *Dental Health Education*, *scaling* dan *root planing* dan desensitasi 26,27,32,33,34,35. Pada Fase II maka dilakukan terapi frenektomi labial dan depigmentasi 13,12,11,21,22,23. Fase III dilakukan restorasi gigi 15,16,46. Pro protesa gigi 36 dan fase IV maintenance phase dan orthodontik.



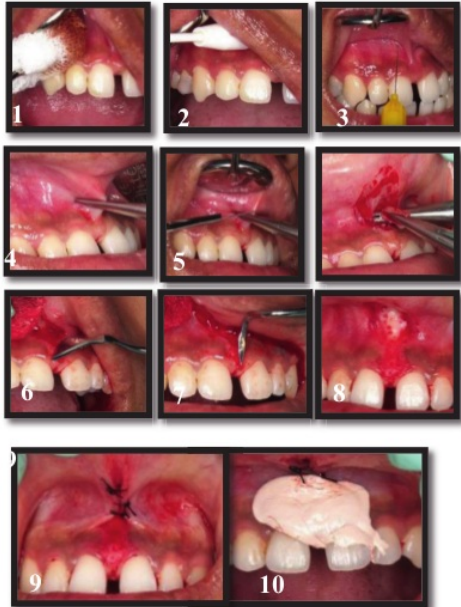
Gambar 2. pemeriksaan ekstra oral dan intra oral.

3. MANAJEMEN KASUS

Pada tahapan operasi frenektomi meliputi tindakan: (1) Asepsis EO dan IO dengan povidone iodine (2) Aplikasi anestesi topikal dengan xylinor. (3) Anestesi pada bagian *mucobuccal fold* gigi 11, 21 dan foramen insisiva dengan Mepivacain Hydrochloride 2 %. (4) Jepit frenulum labial dengan klem arteri. (5) insisi pada bagian atas dan bawah klem arteri dengan *blade* no. 15c. (6)

Eksisi frenulum yang telah terlepas setelah insisi Eksisi jaringan menggunakan kirkland (7). Eksisi jaringan menggunakan orban. (8) Hasil Operasi Frenektomy (9) Suturing dengan benang *silk* 5.0 dan di suturing sebanyak 3 jahitan. (10)

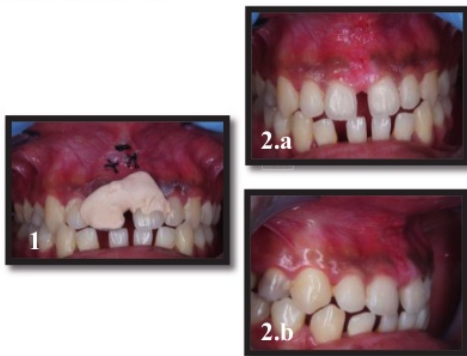Aplikasi *periodontal pack* pada daerah post operasi (Gambar 3).



Gambar 3. Tahapan operasi Frenektomi labialis

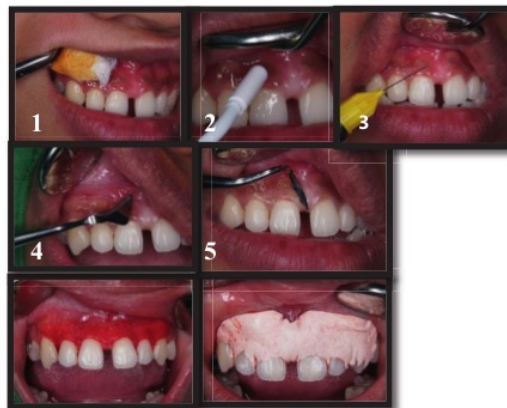Kemudian memberikan instruksi post operasi kepada pasien dan pemberian obat Amoxicilin 500mg, Asam mefenamat 500 mg diminum 3x sehari selama 5 hari dan Betadine kumur, lalu dianjurkan kontrol 7 hari kemudian.

Pasien datang untuk kontrol 7 hari post frenektomi. Pasien hanya merasakan nyeri pada hari pertama dan tidak ada keluhan perdarahan, jahitan dan periodontal pack masih ada (Gambar 4.1). Lalu dilakukan angkat jahitan, irigasi larutan saline dan aplikasi hyaluronic acid 0,2 % (Gambar 4.2).



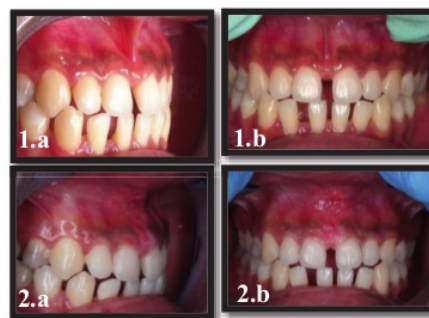Gambar 4. Kontrol 7 hari post Frenektomi labialis

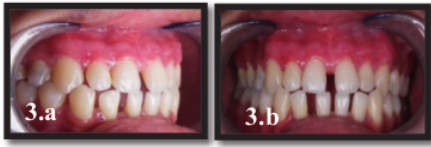3 minggu kemudian dilakukan perawatan lanjutan depigmentasi gingiva pada gigi 13,12,11,21,22,23. Pada tahapan operasi fdepigmentasi meliputi tindakan: (1) Asepsis EO dan IO dengan povidone iodine (2) Aplikasi anestesi topikal dengan xylonor. (3) Anestesi pada bagian *mucobuccal fold* gigi 11, 21 dan foramen insisiva dengan Mepivacain Hydrochloride 2 %. (4) Eksisi jaringan, kontur permukaan margin gingiva dan interdental menggunakan kirkland. (5) Eksisi jaringan, kontur permukaan margin gingiva dan interdental menggunakan orban. (6) Hasil depigmentasi gingiva 13,12,11,21,22,23. (7) Aplikasi *periodontal pack* pada daerah post operasi (Gambar 5).



Kemudian memberikan instruksi post operasi kepada pasien dan pemberian obat Amoxicilin 500mg, Asam mefenamat 500 mg diminum 3x sehari selama 5 hari, lalu dianjurkan kontrol 7 hari kemudian.

Pasien datang untuk kontrol 7 hari post depigmentasi gingiva. Pasien tidak ada keluhan dan periodontal pack masih ada. Lalu dilakukan irigasi larutan saline dan aplikasi hyaluronic acid 0,2 % (Gambar 6.3).





Gambar 6.1. sebelum perawatan frenektomi .
6.2. setelah operasi frenektomi. 6.3 setelah operasi frenektomi dan depigmentasi.

4. DISKUSI

Perlekatan frenulum tinggi terjadi bila puncak insersi dari pita bibir terletak pada margin atau pada papila interdental. Kondisi ini memudahkan margin gingiva tertarik sehingga plak mudah terjatoh dalam sulkus yang berakibat timbulnya penyakit periodontal.^{2,4} Dampak lain adanya perlekatan frenulum tinggi adalah adanya diastema. Dalam hal perawatan ortodonsi pada kasus sentral diastema, jaringan fibrosa tersebut dapat menyebabkan hambatan perawatan ortodonsi.^{4,11}

Frenektomi menjadi suatu tindakan yang harus dilakukan untuk menghilangkan faktor predisposisi penyakit periodontal yang diakibatkan karena perlekatan frenulum yang tinggi sertabertujuan untuk mengoreksi sentral diastema bersama-sama dengan perawatan ortodonsi. Selain dilakukan frenektomi juga dilakukan depigmentasi untuk perbaikan estetik. Teknik depigmentasi yang digunakan yaitu dengan menggunakan scalpel. Penggunaan scalpel merupakan teknik yang paling ekonomis dibandingkan dengan yang lain. Teknik penggunaan scalpel ini juga banyak direkomendasikan karena periode penyembuhannya lebih cepat dibandingkandengan teknik lain. Tetapi penggunaan scalpel menyebabkan perdarahan selama operasi sehingga perlu dilakukan penutupan lamina propria dengan *periodontal dressing* selama 7-10 hari.

Prosedur depigmentasi hanya dilakukan untuk meningkatkan estetik. Prosedur ini dilakukan bukan untuk menghilangkan pigmentasi secara permanen, karena pigmentasi cenderung akan kembali. Teknik bedah yang sama dapat dilakukan apabila tanda-tanda repigmen muncul lagi.¹⁰

5. SIMPULAN

Perawatan frenektomi dan depigmentasi dapat untuk mencegah terjadi resesi dan poket periodontal, memperbaiki masalah estetik, mempermudah proses pembersihan daerah anterior rahang atas dan membangun perawatan orthodontik.

Dewi Rachmi Sari¹, Shafira Kumia²

¹Student of Periodonti Residency Program, Faculty of Dentistry-Universitas Airlangga, Surabaya, Indonesia

²Departement of Periodontology, Faculty of Dentistry-Universitas Airlangga, Surabaya, Indonesia

² {Fakultas Kedokteran Gigi Universitas Airlangga, Jl. Mayjend. Prof. Dr. Moestopo No. 47 Surabaya 60132, Indonesia. The 4th Periodontics Seminar (PERIOS IV) e-mail: daitzuki19@gmail.com}

DAFTAR PUSTAKA

1. Devishree et al . Frenectomy: A Review with the Reports of Surgical Techniques .Journal of Clinical and Diagnostic Research,2012 November, Vol-6(9): 1587-1592.
2. Carranza JrFA,Newman GM. Clinical Periodontology, 12th ed. Philadelphia: W.B Saunders Company. 2015.H. 628e14-15.
3. Koorra K, Muthu MS & rathna PV. Spontaneous closure of midline Diastema following Frenectomy. Jindian soc Pedod prev dent 2007 Mar. 25 (1): 23-6.
4. Suryono. Incision below the clamp sebagai modifikasi teknik insisi ada freneltomi untuk minimalisasi perdarahan. Majalah kedokteran gigi Desember 2011;18(2) 187-190.
5. Shantipriya Reddy, Essentials of Clinical Periodontology and Periodontics 4th ed. Jaypee Brothers Medical Publisher. 2014.H. 341-343.
6. M. Priyanka, R. Sruthi, T. Ramakrishnan, Pamela Emmadi, N. Ambalavanan. An overview of frenal attachmets. Journal of Indian Society of Periodontology - Jan-Feb 2013.Vol 17, Issue 1.
7. Gunadi HA, Burhan LA, Suryatenggara F. Ilmu geligi tiruan sebagian lepasan jilid 1. Jakarta: Hipokrates. Pp; 1995. H. 112-116.
8. Suproyo H.Penatalaksanaan penyakit jaringan periodontal edisi 2. Yogyakarta: Kanwa Publisher;2009.H. 55-65.
9. Kanakamedala AK, Geetha A, Ramakrishnan T, Emadi P. Management of gingival hyperpigmentation by the surgical scalpel technique-reportof three cases. Journal of Clinical and Diagnostic Research.2010;4: 2341-2346.
10. Shah SS.Surgical esthetic correction for gingival pigmentation: Case series. J Interdiscip Dentistry.2012;2:195-200.
11. FosterTD.Buku Ajar Ortodonsi, ed III, Jakarta: EGC; 1999.H.153-6.

Manajemen Frenektomi dan Depigmentasi Gingiva di Regio Anterior Atas sebelum Perawatan Ortodontik

ORIGINALITY REPORT

24%

SIMILARITY INDEX

22%

INTERNET SOURCES

7%

PUBLICATIONS

6%

STUDENT PAPERS

PRIMARY SOURCES

1

jurnal.ugm.ac.id

Internet Source

15%

2

Submitted to Universitas Airlangga

Student Paper

3%

3

mcgs.bcbsfl.com

Internet Source

1%

4

www.ildentistamoderno.com

Internet Source

1%

5

mafiadoc.com

Internet Source

1%

6

Surekha Rathod, Pranjali V. Bawankar, Pallavi Chikhale, Apurva Bidwaikar. "Evaluation of variations in morphology and attachment of frenum in diverse population - A cross-sectional study", Clinical Epidemiology and Global Health, 2020

Publication

1%

7

ezfind.technion.ac.il

Exclude quotes Off

Exclude matches < 7 words

Exclude bibliography On

Manajemen Frenektomi dan Depigmentasi Gingiva di Regio Anterior Atas sebelum Perawatan Ortodontik

GRADEMARK REPORT

FINAL GRADE

/0

GENERAL COMMENTS

Instructor

PAGE 1

PAGE 2

PAGE 3

PAGE 4
