

Diagnosis Dan Tatalaksana Neurosistiserkosis

by Paulus Sugianto

Submission date: 29-Aug-2020 11:31PM (UTC+0800)

Submission ID: 1375975814

File name: Diagnosis_Dan_Tatalaksana_Neurosistiserkosis.pdf (361.68K)

Word count: 3658

Character count: 23286

DIAGNOSIS DAN TATALAKSANA NEUROSISTISERKOSIS

DIAGNOSIS AND MANAGEMENT OF NEUROCYSTICERCOSIS

Paulus Sugianto*

ABSTRACT

Introduction: *Cysticercosis is a parasitic infection that results from ingestion of eggs of the adult tapeworm, Taenia solium (T. solium). Neurocysticercosis is the most common paracytic infection of the brain and a leading cause of epilepsy in the developing country. This disease is endemic in some part of Indonesia.*

Discussion: *Mode of transmission is human to human and pig to human. The life cycle involves humans as a definite host and pigs as an intermediate host. Human becomes infected when they ingest raw or undercooked "measly pork" that contains viable cysticercus. Albendazole and praziquantel are drugs of choice to treat neurocysticercosis. Whether and when antiparasitic drugs should be administered is controversial. Prevention strategies need to cease the life cycle of this parasite. Better understanding of the mechanisms of neurocysticercosis and the life cycle of T. solium is needed to develop appropriate intervention and prevention program.*

Keywords : *epilepsy, neurocysticercosis, Taenia solium.*

ABSTRAK

Latar belakang: Sistiserkosis merupakan infeksi oleh karena menelan telur cacing pita dewasa, *Taenia Solium*. Neurosistiserkosis merupakan penyakit yang disebabkan parasit di otak yang sering dijumpai dan merupakan penyebab utama dari epilepsi di negara berkembang. Penyakit ini endemis di beberapa daerah di Indonesia.

Diskusi: Penularan dari manusia ke manusia atau dari babi ke manusia. Dalam siklus hidup parasit ini manusia berlaku sebagai *host* definitif, sedangkan babi sebagai *host intermediate*. Penularan terjadi apabila manusia menelan daging babi yang kurang masak dan mengandung sistiserkosis yang masih hidup. Antiparasit pilihan yang digunakan sebagai pengobatan pada penyakit ini adalah albendazole dan prazikuantel. Waktu dan kapan antiparasit ini harus diberikan sampai saat ini masih kontroversi. Tindakan pencegahan diperlukan untuk memutus rantai dari siklus hidup parasit ini. Pemahaman yang baik atas mekanisme penularan dari neurosistiserkosis dan siklus hidup dari *Taenia solium* amat diperlukan untuk melaksanakan program pengobatan dan pencegahan.

Kata Kunci: epilepsi, neurosistiserkosis, *Taenia solium*.

*Departemen Ilmu Penyakit Saraf FK Universitas Airlangga/RSUD Dr. Soetomo, Surabaya

Korespondensi: paulus.sugianto@gmail.com

PENDAHULUAN

Sistiserkosis merupakan infeksi pada jaringan oleh karena kista larva cacing pita babi (*Taenia solium*). Infeksi ini menyebabkan penyakit karena merupakan parasit tersering pada sistem saraf manusia dan penyebab tersering epilepsi. Pada siklus hidup *Taenia solium (T. solium)*, manusia merupakan satu-satunya *host* definitif dan menjadi tempat tumbuhnya cacing pita dewasa, sedangkan manusia dan babi juga sebagai *host intermediate* yang menjadi tempat dari larvanya, yaitu sistiserkus.¹ Sistiserkosis juga dapat menyerang otot, mata, otak, kulit, dan struktur lain, namun di luar sistem saraf, sistiserkosis tidak menyebabkan gejala yang berarti. Penyakit yang disebabkan oleh adanya kista/larva dari cacing pita *T. solium* pada parenkim otak disebut neurosistiserkosis.

EPIDEMIOLOGI

Penyakit ini didapatkan terutama di Amerika latin, India, Afrika, dan China,^{3,4} sedangkan di Amerika Serikat angka kejadian makin meningkat yang disebabkan adanya imigrasi penduduk dari Amerika Latin ke Amerika Serikat.⁵ Di Indonesia penyakit ini bersifat endemis terutama di daerah Sumatera Utara, Bali, Papua, Timor, Flores, Sulawesi Utara, dan Kalimantan Barat.

ETIOLOGI

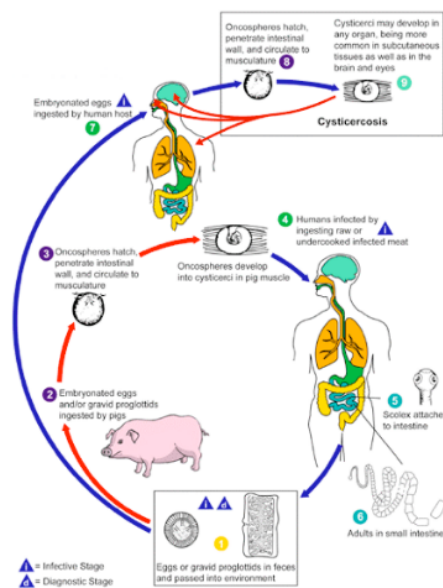
Etiologi penyakit ini adalah larva dari cacing pita dari spesies *Taenia* yang termasuk dalam filum *Platyhelminthes*, kelas *Cestoda*, ordo *cyclophellidea*, famili *Taeniidae*, genus *taenia*.⁶ Habitat cacing ini pada

Tinjauan Pustaka

dinding usus dan panjangnya dapat mencapai 2-7 meter. Tubuh terdiri dari kepala, leher, dan strobila yang terdiri dari segmen-segmen proglotid.

SIKLUS HIDUP DAN PENULARAN

Penularan terjadi dengan menelan telur yang berada di tinja penderita yang karier dari cacing ini.¹ Babi dan manusia terinfeksi oleh karena menelan/memakan telur atau *gravid proglottids*.^{2,7} Penularan ke manusia dengan cara memakan makanan yang terkontaminasi (kurang higienis) dengan tinja atau melalui autoinfeksi. Autoinfeksi ini terjadi oleh karena manusia yang terinfeksi dengan *T. solium* dewasa dapat menelan telur yang dihasilkan oleh cacing ini, baik melalui kontaminasi tinja atau dapat sebagai karier masuk ke lambung oleh karena gerakan peristaltik yang terbalik. Setelah telur ini tertelan, maka kapsul dari telur akan rusak, yang kemudian berubah menjadi kista larva yang disebut sebagai onkosfer.



Gambar 1. Siklus hidup sistiserkosis⁷

Onkosfer ini akan melekat dan menembus usus halus dan menuju sistem pembuluh darah dan menyebar ke seluruh tubuh antara lain ke otak, otot, mata, dan struktur organ yang lain. Pada saat onkosfer sudah berada di dalam otak, maka onkosfer ini hanya sedikit menimbulkan respons imun, sehingga kista ini dapat bertahan hidup sampai beberapa tahun.^{3,8} Keberadaan kista di dalam otak dapat menyebabkan terjadinya kecacatan yang berat. Siklus hidup parasit ini menjadi lengkap saat manusia memakan daging babi yang kurang masak dan mengandung sistiserkus.⁴ Kista akan menempel dan menembus usus halus dengan menggunakan skoleksnya.⁵ Cacing membesar sampai 1 cm dalam waktu 2-3 bulan.² Cacing pita dewasa dapat mencapai panjang 2 sampai 7 meter dan memproduksi lebih dari 1000 *proglottids*. Setiap *proglottids* berisi lebih kurang 50.000 telur dan dapat berada di dalam usus halus bertahun-tahun.⁶

GAMBARAN KLINIS

Manifestasi klinis sistiserkosis bergantung kepada lokasi, jumlah parasit, stadium kista di lokasi, dan respons imun penderita, baik subakut maupun kronik.⁸ Apabila menyerang sistem saraf maka gejala yang timbul dapat berupa nyeri kepala, pusing, kejang, peningkatan tekanan intrakranial, stroke, demensia/gangguan *neurobehavior*, diplopia, dan hidrosefalus.

Kejang bisa bersifat kejang umum tonik klonik atau kejang parsial sederhana atau kompleks.⁹⁻¹¹ Penyebabnya adalah proses inflamasi oleh karena adanya kista yang hidup (aktif) atau mengalami kerusakan (*degenerasi*), sekunder karena vaskulitis dan infark akibat gangguan pada subarahnoid,¹² Dugaan terakhir

Tinjauan Pustaka

dikarenakan terjadinya kalsifikasi pada neurosistiserkosis, sehingga epileptogenesis pada penderita neurosistiserkosis disebabkan oleh berbagai faktor, seperti inflamasi, gliosis, genetik, dan predileksi dari kista yang berjalan ke lobus frontalis dan lobus temporalis.¹³

Kejang kronis seringkali dihubungkan dengan adanya granuloma terklasifikasi. Kista yang bersifat paling epileptogenik adalah kista yang aktif dan dalam proses degenerasi. Kecepatan degenerasi kista berlangsung sekitar 6 sampai 12 bulan setelah dimulainya pengobatan.¹⁴ Sakit kepala yang timbul dapat berupa sakit kepala kronik yang disertai mual dan muntah. Jika didapatkan gejala peningkatan tekanan intrakranial, maka hal ini menunjukkan terjadinya hidrosefalus. Stroke yang timbul dapat berupa infark atau perdarahan.¹² Terjadinya stroke infark disebabkan oleh penyumbatan atau kerusakan pembuluh darah, sedangkan perdarahan terjadi akibat pecahnya aneurisma.¹⁵

Gangguan *neurobehavior* terjadi karena adanya peningkatan tekanan intrakranial. Diplopia selain karena peningkatan tekanan intrakranial juga dapat disebabkan oleh adanya araknoiditis atau penekanan terhadap saraf kranial III, IV, dan VI. Manifestasi psikiatrik dapat berupa depresi dan psikosis.¹⁶

Hidrosefalus yang terjadi dapat berupa komunikans dan nonkomunikans. Hidrosefalus komunikans dikarenakan adanya proses inflamasi, fibrosis dari *villi arachnoid* atau reaksi inflamasi di meningen dan penyumbatan pada foramen Luschka dan Magendie, sedangkan hidrosefalus nonkomunikans terjadi oleh karena adanya kista di intraventrikel.

Apabila sistiserkosis mencapai otak, maka berdasarkan letak kistanya terdapat enam sindrom klinis yang tampak, yaitu:

1. Neurosistiserkosis asimtomatik

Beberapa dari penderita tidak menampakkan gejala.

2. Neurosistiserkosis parenkimal

Kista yang terletak di parenkim ini dapat asimtomatik. Biasanya terletak di perbatasan antara substansia putih dan substansi abu-abu. Kista yang terletak disini dapat hidup, degenerasi, atau sudah mati dan mengalami kalsifikasi.¹⁷ Kista yang hidup bisa mengalami degenerasi dan memicu terjadinya respons inflamasi. Gejala yang timbul akibat efek massa menyebabkan gejala neurologis fokal. Kematian dari kista akibat pengobatan juga bisa memicu proses inflamasi dan menimbulkan kejang, nyeri kepala, bahkan kematian. Garcia dkk menyatakan bahwa pemberian kortikosteroid jangka pendek pada penderita dengan riwayat kejang setelah pengobatan menunjukkan adanya perbaikan klinis dan penurunan kejang umum dan kejang tipe yang lain.¹⁸

3. Neurosistiserkosis subaraknoid (*racemouse*)

Bentuk ini terjadi karena kista berada di ruang subaraknoid dan berkembang secara abnormal sehingga menjadi suatu massa yang besar yang disebut kista *racemouse*. Gejala klinis berupa rangsangan meningeal akibat proses inflamasi pada meningen dan bisa menyebabkan infark lakunar dan hidrosefalus. Prognosisnya lebih buruk dibandingkan dengan infeksi pada parenkim. Proses peradangan terjadi di daerah suprasella, sisterna kuadrigeminal dan akuaduktus Sylvii yang dapat menyebabkan infark lakunar dan penekanan pada saraf kranial di sekitarnya serta saraf penggerak bola mata, sehingga timbul diplopia. Apabila saraf optikus dan kiasma optik juga terkena, maka dapat timbul gangguan lapang pandang dan penurunan tajam penglihatan.^{19,20} Neurosistiserkosis yang terjadi pada sisterna basiler seringkali berakibat fatal.

4. Neurosistiserkosis intraventrikular

Bentuk ini terjadi oleh karena kista berada di ventrikel, sehingga menyebabkan gangguan aliran likuor dan berakibat peningkatan tekanan intrakranial.²¹

5. Neurosistiserkosis spinal

Sebanyak 1-5% terjadi pada lokasi intramedullar atau ekstramedullar dengan gejala nyeri punggung dan radikulopati.²² Pada ekstramedullar, gejala berupa nyeri radikular, kelemahan anggota gerak dan parestesia, sedangkan yang intramedullar akan menimbulkan gejala paraparesis, gangguan sensoris, dan gangguan sfingter.

6. Neurosistiserkosis okuler

Tinjauan Pustaka

Terjadi apabila sistiserkosis berada di bola mata, subkonjungtiva, otot ekstraokuler dan ruang subretina. Gejala yang timbul bergantung kepada lokasi, dapat berupa gangguan visus, gangguan lapang pandang, adanya edema retina, perdarahan, bahkan bila berat dapat menyebabkan kebutaan.²³

Sistiserkosis yang berada di luar sistem saraf seringkali tidak menampakkan gejala yang berarti, bisa berupa nodul kecil subkutan atau kalsifikasi yang bulat pada paha dan lengan.¹

DIAGNOSIS

Diagnosis pasti berdasarkan ditemukannya parasit/skoleks pada pemeriksaan patologi anatomi atau pada pemeriksaan CT (*computed tomography scan*) atau MRI (*magnetic resonance imaging*) yang tampak sebagai lesi kistik dengan dinding yang tipis dan batas yang tegas dengan parenkim otak, tidak atau sedikit didapatkan edema sekitar lesi (*perilesional edema*), serta tidak meningkat dengan pemberian kontras. Pemeriksaan laboratorium tidak selalu menunjang, eosinofilia pada pemeriksaan darah tepi hanya didapatkan pada 0-37% kasus.

Tabel 1. Kriteria diagnostik untuk sistiserkosis yang telah direvisi²⁴

Kategori	Kriteria
Absolut	1. Pemeriksaan histologi menunjukkan adanya parasit dari biopsi lesi jaringan otak atau medulla spinalis.
	2. Lesi kistik menunjukkan adanya skoleks pada pemeriksaan CT atau MRI.
	3. Pemeriksaan langsung dengan funduskopi didapatkan adanya parasit di subretina.
Mayor	1. Adanya lesi yang sangat mencurigakan neurosistiserkosis pada pemeriksaan neuroimaging. ^a
	2. Hasil pemeriksaan EITB serum yang positif untuk mendeteksi antibodi <i>anticysticercal</i> . ^b
	3. Resolusi lesi kistik intrakranial setelah pengobatan dengan albendazole atau prazikuantel.
	4. Resolusi spontan dari lesi yang menyerap kontras tunggal kecil. ^c
Minor	1. Lesi yang sesuai dengan neurosistiserkosis pada pemeriksaan neuroimaging. ^d
	2. Manifestasi klinis sangat mungkin suatu neurosistiserkosis. ^e
	3. Pemeriksaan cairan serebro spinalis dengan ELISA diperoleh hasil yang positif untuk antibodi <i>anticysticercal</i> atau antigen sistiserkosis.
	4. Sistiserkosis diluar sistem saraf pusat. ^f
Epidemiologi	1. Adanya bukti yang menunjukkan adanya kontak dengan infeksi <i>T. solium</i> .
	2. Penderita yang berasal dari atau hidup pada daerah yang endemik sistiserkosis.
	3. Adanya riwayat perjalanan ke daerah endemik.

Keterangan: a. CT atau MRI menunjukkan lesi kistik tanpa skoleks, lesi yang menyerap kontras atau kalsifikasi parenkim otak; b. *Enzyme-linked immunoelectrotransfer blot (EITB) assay* yang menggunakan ekstrak antigen *T. solium* yang dimurnikan yang dikembangkan oleh *Centers for Disease Control and Prevention (Atlanta, GA)*; c. Lesi tunggal berbentuk cincin yang menyerap kontras berukuran diameter kurang dari 20 mm dengan gejala kejang, pemeriksaan neurologis normal dan tidak ada tanda-tanda penyakit sistemik lain yang aktif; d. CT atau MRI menunjukkan adanya hidrosefalus atau leptomeningen abnormal yang menyerap kontras dan mielogram didapatkan *multiple filling defects* pada medium kontras; e. Kejang, tanda neurologis fokal, hipertensi intrakranial, dan demensia; f. Pemeriksaan histologis didapatkan adanya sistiserkosis subkutan atau muskular. Pemeriksaan Rontgen foto polos menunjukkan adanya bentukan "sigar shaped" kalsifikasi jaringan lunak atau visualisasi langsung dari sistiserkosis yang berada di bagian anterior. ELISA: *enzyme-linked immunosorbent assay*.

Tabel 2. Tingkat kepastian diagnosis neurosistiserkosis yang telah direvisi²⁴

Diagnosa	Kriteria
Definitif	1. Didapatkan adanya satu kriteria absolut.
	2. Didapatkan dua kriteria mayor ditambah dengan satu kriteria minor dan satu kriteria epidemiologi.
Probable	1. Didapatkan satu kriteria mayor ditambah dengan dua kriteria minor.
	2. Didapatkan satu kriteria mayor ditambah dengan satu kriteria minor dan satu kriteria epidemiologi.
	3. Didapatkan tiga kriteria minor ditambah dengan satu kriteria epidemiologi.

Tinjauan Pustaka

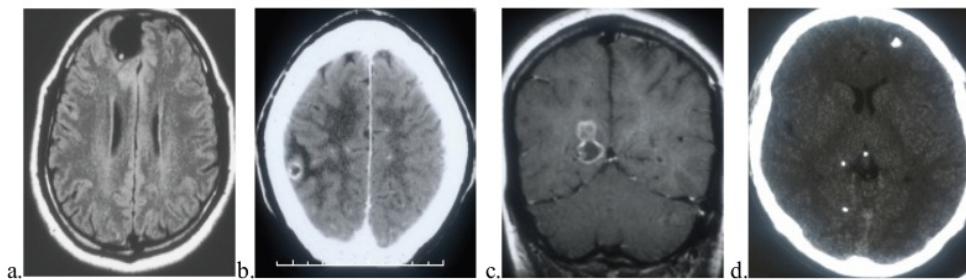
Keterangan: kriteria absolut menunjukkan diagnosis pasti dari neurosistiserkosis; kriteria mayor menunjukkan adanya suatu kecurigaan yang kuat terhadap diagnosis, akan tetapi harus didukung adanya tanda yang lain; kriteria minor merupakan manifestasi yang non spesifik dari penyakit ini; kriteria epidemiologi merujuk kepada bukti yang nyata yang mengarah ke sistiserkosis.

PEMERIKSAAN SEROLOGI

Penggunaan antigen utuh (*unfractionated*) menimbulkan hasil positif palsu yang disebabkan oleh kemampuan kista berinteraksi dengan immunoglobulin, dan negatif palsu oleh tingginya nilai ambang batas yang ditetapkan laboratorium.

Pemeriksaan EITB (*enzyme-linked immunoelectrotransfer blot*) mempunyai nilai spesifitas dan sensitifitas yang tinggi, walaupun nilai sensitifitasnya menurun pada penderita dengan kista parenkim tunggal atau hanya kalsifikasi. Hasil yang positif lebih sering timbul bila bahan yang diperiksa berasal dari serum dan bukan dari likuor serebrospinal.

RADIOLOGI



Gambar 2. Gambaran imajing neurosistiserkosis yang patognomonik pada MRI berupa *hole with dot* (a), dengan edema di sekitarnya pada CT scan (b), jelas terlihat pada MRI flair (c), dan adanya kalsifikasi pada CT scan (d).

Gambaran skoleks di dalam kista ini merupakan tanda yang patognomonis dari neurosistiserkosis berupa nodul dengan lesi di tengahnya (*hole with dot*) pada Gambar 2a, edema di sekitar lesi dan terdapat penyerapan kontras pada saat kista mengalami degenerasi (Gambar 2b). Terjadinya edema disebut sebagai stadium koloidal atau “fase ensefalitis akut” dari neurosistiserkosis yang disebabkan karena reaksi imunitas dari penderita. Pada MRI akan didapatkan gambaran lesi dengan edema di sekitarnya dengan dinding yang tebal terlihat jelas dengan teknik *fluid-attenuated inversion recovery* (FLAIR). Granular sistiserkosis tampak sebagai lesi nodular yang hiperintens yang dikelilingi dengan edema atau gambaran gliosis setelah pemberian kontras media (Gambar 2c).²⁵ Gambaran CT scan dari sistiserkosis yang sudah mati akan mengalami kalsifikasi (Gambar 2d).¹⁷

Pada sistiserkosis yang terletak pada sisterna basilaris sebaiknya dilakukan pemeriksaan MRI, karena tidak tampak pada CT scan kepala. Adanya penyangatan di leptomeningeal pada basis kranii akan terlihat lebih jelas dengan pemeriksaan MRI. Pada CT scan, kista ventrikel pada awalnya isodens dengan cairan serebrospinalis, pada fase lanjut akan tampak lesi yang kistik, dengan MRI kista ventrikel ini terlihat dengan jelas, terutama dengan teknik FLAIR. Kista ventrikular ini dapat berpindah lokasi saat kepala penderita digerakkan (*ventricular migration sign*).

Gambaran CT scan pada neurosistiserkosis spinal adalah pembesaran yang simetris dari medulla spinalis (kista intrameduller) atau pembentukan pseudoretikular kanalis spinalis (kista leptomeningeal), yang dengan MRI akan terlihat lesi berbentuk cincin tebal yang menyangat kontras (*ring enhancing lesion*), sedangkan skoleks akan memberikan gambaran nodul yang tebal dan lonjong.

TATALAKSANA

Tatalaksana pengobatan meliputi pengobatan simtomatis, antiparasit, dan pembedahan.

Pengobatan simtomatis

Tinjauan Pustaka

Beberapa preparat yang digunakan disini antara lain antikejang, kortikosteroid, manitol, dan metotreksat. Pemberian antikejang seperti fenitoin atau karbamazepin pada umumnya dapat mengontrol kejang yang terjadi.

Pemberian kortikosteroid sebagai antiinflamasi sampai saat ini belum dilakukan penelitian yang sistematis. Kortikosteroid sebaiknya diberikan dalam jangka pendek, pemberian dalam jangka panjang diperlukan pada neurosistiserkosis yang berat, akan tetapi seringkali menimbulkan efek samping yang berat dan membahayakan jiwa. Perlu diperhatikan bahwa pemberian kortikosteroid akan menurunkan kadar plasma dari prazikuantel, akan tetapi tidak menurunkan kadar albendazol dalam plasma.²⁶

Manitol juga dapat dipergunakan untuk menurunkan edema yang terjadi. Terdapat laporan bahwa metotreksat dapat digunakan untuk mengontrol proses inflamasi yang berkepanjangan pada meningen.²⁷

Pengobatan antiparasit

Sampai saat ini anti parasit yang digunakan adalah albendazol dan prazikuantel. Kemampuan membunuh parasit di parenkim otak dari albendazol dan prazikuantel ini berkisar antara 60% sampai 85%.²⁸ Vasquez dan Sotelo mengemukakan bahwa dengan pengobatan ini penderita akan mengalami bebas kejang setelah 3 tahun.²⁹ Pemberian obat antiparasit ini dapat memperburuk kondisi penderita, seperti terjadinya efek samping gastrointestinal, kejang, peningkatan tekanan intrakranial, dan kadang dapat menimbulkan kematian. Gejala neurologis biasanya timbul pada hari kedua sampai hari kelima pengobatan dengan antiparasit yang diduga disebabkan oleh terjadinya proses inflamasi akibat kematian dari sistiserkosis.

Dosis albendazol adalah 15 mg/kg/hari selama satu bulan dan dosis untuk prazikuantel adalah 50 mg/kg/hari selama dua minggu. Albendazol mempunyai penetrasi yang lebih baik ke likuor serebrospinal dan konsentrasinya tidak dipengaruhi oleh steroid, sedangkan prazikuantel berinteraksi dengan steroid dan juga menurunkan kadar serum fenitoin dan karbamazepin.^{30,31}

Pada sistiserkosis yang terletak di ruang subaraknoid, perlu dipertimbangkan kadar obat dalam likuor serebrospinalis yang juga dipengaruhi oleh obat-obatan lain yang masuk ke daerah ini, misalnya pemberian kortikosteroid akan menurunkan efektifitas obat.

Tabel 3. Petunjuk pelaksanaan penggunaan antiparasit pada neurosistiserkosis²⁸

Tipe	Beratnya infeksi	Rekomendasi	Derajat pembuktian
Neurosistiserkosis parenkim (kista hidup)	<i>Mild</i> (jumlah kista 1 - 5)	a. Antiparasit, dengan steroid	II-3
		b. Antiparasit; steroid digunakan apabila terdapat efek samping dari pengobatan	II-3
		c. Tanpa pengobatan antiparasit; evaluasi dengan neuroimajing	II-3
	<i>Moderate</i> (jumlah kista >5)	Konsensus: antiparasit dengan steroid	II-3
	Berat (jumlah kista >100)	a. Antiparasit dengan steroid dosis tinggi b. Dengan menggunakan kortikosteroid jangka lama; tanpa antiparasit; evaluasi neuroimajing	III
Sistiserkosis terkalsifikasi	Berapapun jumlahnya	Konsensus: tanpa antiparasit	
Neurosistiserkosis ekstraparenkim		Konsensus:	
1. Sistiserkosis ventrikular		<i>Neuroendoscopic removal</i> , apabila memungkinkan. Bila tidak mungkin : (a) <i>CSF diversion</i> diikuti terapi antiparasit, dengan steroid (b) Operasi (terutama untuk kista ventrikel)	III III III
2. Kista subaraknoid, termasuk kista raksasa atau <i>racemose</i> sistiserkosis, dan meningitis kronis		Konsensus: antiparasit dengan steroid, bila ada hidrosefalus dilakukan pirau ventrikular	II-3
3. Hidrosefalus tanpa adanya kista pada neuroimajing		Konsensus: Pirau ventrikular; tanpa antiparasit.	III

Tinjauan Pustaka

4. Sistiserkosis spinal, intra atau ekstrapedicular	Konsensus: Indikasi bedah.	III
5. Sistiserkosis oftalmik	Konsensus: bedah, reseksi kista	II-3

Keterangan: Tingkat rekomendasi (a,b,dan c) dan *quality of evidence* dijelaskan di dalam tulisan tersebut; karena jarang kasusnya ini, maka terapi akan dibahas berdasarkan laporan kasus yang sudah dipublikasi; penggunaan albendazol bersama dengan metilprednisolon untuk terapi sistiserkosis retina dan terapi pembedahan sistiserkosis intravitreal pernah dipublikasikan tetapi belum pernah diterapkan lagi.

Pembedahan

Pembedahan dikerjakan apabila terjadi hidrosefalus atau adanya efek massa yang mengancam jiwa penderita, berupa pemasangan pirau ventrikel atau reseksi kista. Apabila masih banyak kista yang hidup, maka perlu diingat bahwa kegagalan dari pemasangan pirau ini masih cukup tinggi.

PENCEGAHAN

Pencegahan dilakukan dengan cara menghindari makan makanan yang tercemar oleh telur cacing pita yang dibawa oleh penderita pembawa (*carrier*) taeniasis dan mencegah terjadinya autoinfeksi, serta memasak daging sampai masak.

DAFTAR PUSTAKA

- Garcia HH, Gonzalez AE, Rodriguez S, Tsang VC, Pretell EJ, Gonzales I, et al. Neurocysticercosis: unraveling the nature of the single cysticercal granuloma. *Neurology* 2010;75(7):654-8.
- Flisser A. Taeniasis and cysticercosis due to *Taenia solium*. *Prog Clin Parasitol* 1994;4:77-116.
- Bharucha NE. Epidemiology of epilepsy in India. *Epilepsia* 2003;44(Suppl 1):9-11.
- Garcia HH, Gonzalez AE, Evans CA, Gilman RH. *Taenia solium* cysticercosis. *Lancet* 2003;362(9383):547-56.
- Ong S, Talan DA, Moran GJ, Mower W, Newdow M, Tsang VC, et al. Neurocysticercosis in radiographically imaged seizure patients in U.S. emergency departments. *Emerg Infect Dis* 2002;8(6):608-13.
- Ideham B, Pugarwati S. *Helmintologi Kedokteran*. Edisi pertama. Surabaya, Indonesia: Airlangga University Press, 2007.
- CDC. Cysticercosis. Available at: www.dpd.cdc.gov/dpdx/HTML/Cysticercosis.htm, 2009 (accessed: 17 June 2012).
- Chaoshuang L, Zhixin Z, Xiaohong W, Zhanlian H, Zhiliang G. Clinical analysis of 52 cases of neurocysticercosis. *Trop Doct* 2008;38(3):192-4.
- Carpio A. Neurocysticercosis: an update. *Lancet Infect Dis* 2002;2(12):751-62.
- Sanchez AL, Lindback J, Schantz PM, Sone M, Sakai H, Medina MT, et al. A population-based, case-control study of *Taenia solium* taeniasis and cysticercosis. *Ann Trop Med Parasitol* 1999;93(3):247-58.
- Del Brutto OH, Santibanez R, Noboa CA, Aguirre R, Diaz E, Alarcon TA. Epilepsy due to neurocysticercosis: analysis of 203 patients. *Neurology* 1992;42(2):389-92.
- Del Brutto OH. Cysticercosis and cerebrovascular disease: a review. *J Neurol Neurosurg Psychiatry* 1992;55(4):252-4.
- Nash TE, Del Brutto OH, Butman JA, Corona T, Delgado-Escueta A, Duron RM, et al. Calcific neurocysticercosis and epileptogenesis. *Neurology* 2004;62(11):1934-8.
- Carpio A, Hauser WA. Prognosis for seizure recurrence in patients with newly diagnosed neurocysticercosis. *Neurology* 2002;59(11):1730-4.
- Barinagarrementeria F, Cantu C. Neurocysticercosis as a cause of stroke. *Stroke* 1992;23(8):1180-1.
- Forlenza OV, Filho AH, Nobrega JP, dos Ramos Machado L, de Barros NG, de Camargo CH, et al. Psychiatric manifestations of neurocysticercosis: a study of 38 patients from a neurology clinic in Brazil. *J Neurol Neurosurg Psychiatry* 1997;62(6):612-6.
- Garcia HH, Del Brutto OH. Imaging findings in neurocysticercosis. *Acta Trop* 2003;87(1):71-8.
- Garcia HH, Pretell EJ, Gilman RH, Martinez SM, Moulton LH, Del Brutto OH, et al. A trial of antiparasitic treatment to reduce the rate of seizures due to cerebral cysticercosis. *N Engl J Med* 2004;350(3):249-58.
- Keane JR. Neuro-ophthalmologic signs and symptoms of cysticercosis. *Arch Ophthalmol* 1982;100(9):1445-8.
- Keane JR. Cysticercosis: unusual neuro-ophthalmologic signs. *J Clin Neuroophthalmol* 1993;13(3):194-9.
- Suri A, Goel RK, Ahmad FU, Vellimana AK, Sharma BS, Mahapatra AK. Transventricular, transaqueductal scope-in-scope endoscopic excision of fourth ventricular neurocysticercosis: a series of 13 cases and a review. *J Neurosurg Pediatr* 2008;1(1):35-9.

Tinjauan Pustaka

- 16
22. Jang JW, Lee JK, Lee JH, Seo BR, Kim SH. Recurrent primary spinal subarachnoid neurocysticercosis. *Spine (Phila Pa 1976)* 2010;35(5):E172-5.
23. Davis L. *Neurocysticercosis, emerging neurological infections*. Boca Raton: Taylor & Francis, 2005.
24. Del Brutto OH, Rajshekhar V, White AC, Jr., Tsang VC, Nash TE, Takayanagui OM, et al. Proposed diagnostic criteria for neurocysticercosis. *Neurology* 2001;57(2):177-83.
25. Garcia HH, Del Brutto OH, Nash TE, White AC, Jr., Tsang VC, Gilman RH. New concepts in the diagnosis and management of neurocysticercosis (*Taenia solium*). *Am J Trop Med Hyg* 2005;72(1):3-9.
26. Vazquez ML, Jung H, Sotelo J. Plasma levels of praziquantel decrease when dexamethasone is given simultaneously. *Neurology* 1987;37(9):1561-2.
27. Keiser PB, Nash TE. Prolonged perilesional edema after treatment of parenchymal neurocysticercosis: methotrexate as a corticosteroid-sparing agent. *Clin Infect Dis* 2003;36(10):e122-6.
28. Garcia HH, Evans CA, Nash TE, Takayanagui OM, White AC, Jr., Botero D, et al. Current consensus guidelines for treatment of neurocysticercosis. *Clin Microbiol Rev* 2002;15(4):747-56.
29. Sotelo J. Neurocysticercosis, is the elimination of parasites beneficial? *N Engl J Med* 2004;350(3):280-2.
30. Takayanagui OM, Jardim E. Therapy for neurocysticercosis. Comparison between albendazole and praziquantel. *Arch Neurol* 1992;49(3):290-4.
31. Bittencourt PR, Gracia CM, Martins R, Fernandes AG, Diekmann HW, Jung W. Phenytoin and carbamazepine decreased oral bioavailability of praziquantel. *Neurology* 1992;42(3 Pt 1):492-6.

Diagnosis Dan Tatalaksana Neurosistiserkosis

ORIGINALITY REPORT

23%

SIMILARITY INDEX

22%

INTERNET SOURCES

22%

PUBLICATIONS

0%

STUDENT PAPERS

PRIMARY SOURCES

1	Ferrer, E.. "Molecular cloning and characterisation of Ts8B1, Ts8B2 and Ts8B3, three new members of the Taenia solium metacestode 8kDa diagnostic antigen family", Molecular & Biochemical Parasitology, 200703 Publication	1%
2	cdn.intechopen.com Internet Source	1%
3	dspace.cuni.cz Internet Source	1%
4	www.sbn.com.br Internet Source	1%
5	www.acronline.org Internet Source	1%
6	apiindia.org Internet Source	1%
7	Kelesidis Theodoros. "Chapter 14 Extraparenchymal Neurocysticercosis", IntechOpen, 2013	1%

8	www.redalyc.org Internet Source	1%
9	link.springer.com Internet Source	1%
10	repositorio.unicamp.br Internet Source	1%
11	ifhad.org Internet Source	1%
12	acnweb.org Internet Source	1%
13	www.medigraphic.com Internet Source	1%
14	www.ijims.com Internet Source	1%
15	www.revoftalmologia.sld.cu Internet Source	1%
16	Umaru Barrie, Olatunde Badejo, Salah G. Aoun, Emmanuel Adeyemo et al. "Systematic Review and Meta-Analysis of Management Strategies and Outcomes in Adult Spinal Neurocysticercosis", World Neurosurgery, 2020 Publication	1%
17	media.proquest.com Internet Source	1%

18	www.eurorad.org Internet Source	1%
19	Oscar H Del Brutto. "Clinical management of neurocysticercosis", Expert Review of Neurotherapeutics, 2014 Publication	1%
20	www.thieme-connect.de Internet Source	1%
21	epdf.tips Internet Source	<1%
22	www.ins.gob.pe Internet Source	<1%
23	www.mamaherb.com Internet Source	<1%
24	www.psmid.org.ph Internet Source	<1%
25	Dayananda Kumar R, Madhav Hegde, Amith R, Anilesh Pratap Singh, Chiranth N. "ROLE OF CT IN THE STUDY OF PREVALENCE OF NEUROCYSTICERCOSIS IN A RURAL AND SUBURBAN TEACHING HOSPITAL", Journal of Evidence Based Medicine and Healthcare, 2016 Publication	<1%

"Unusual Causes of Ischaemic Stroke and

26

Transient Ischaemic Attack", Wiley, 2008

Publication

<1%

27

Abdus Salam, Md Ruhul Quddus, Md Sayedur Rahman Sheikh, Md Arshad-ul Azim, Mohammad Enayet Hussain. "Clinico-Demographic Characteristics and Different Diagnostic Findings of Epilepsy Patients in a Specialized Hospital Outside Dhaka in Bangladesh", Journal of National Institute of Neurosciences Bangladesh, 2017

Publication

<1%

28

Ratko, T.A.. "Clinical gene therapy for nonmalignant disease", The American Journal of Medicine, 200311

Publication

<1%

29

en.wikipedia.org

Internet Source

<1%

30

aaovolunteer.org

Internet Source

<1%

31

consensosmedicos.blogspot.com

Internet Source

<1%

32

www.ajol.info

Internet Source

<1%

33

sites.google.com

Internet Source

<1%

34	mafiadoc.com Internet Source	<1%
35	edoc.pub Internet Source	<1%
36	eprints.umm.ac.id Internet Source	<1%
37	fr.scribd.com Internet Source	<1%
38	Christopher M. DeGiorgio. "Neurocysticercosis", Epilepsy Currents, 5/2004 Publication	<1%
39	misc.medscape.com Internet Source	<1%
40	Hancock, K.. "Characterization and cloning of T24, a Taenia solium antigen diagnostic for cysticercosis", Molecular & Biochemical Parasitology, 200605 Publication	<1%
41	Shilpa Sharma, Devendra K. Gupta. "Chapter 116-1 Surgical Manifestations of Parasitic Disease", Springer Science and Business Media LLC, 2020 Publication	<1%
42	Sotelo, J.. "Brain Cysticercosis", Archives of Medical Research, 200001/02	<1%

Publication

Exclude quotes On

Exclude matches Off

Exclude bibliography On

Diagnosis Dan Tatalaksana Neurosistiserkosis

GRADEMARK REPORT

FINAL GRADE

/100

GENERAL COMMENTS

Instructor

PAGE 1

PAGE 2

PAGE 3

PAGE 4

PAGE 5

PAGE 6

PAGE 7

PAGE 8
