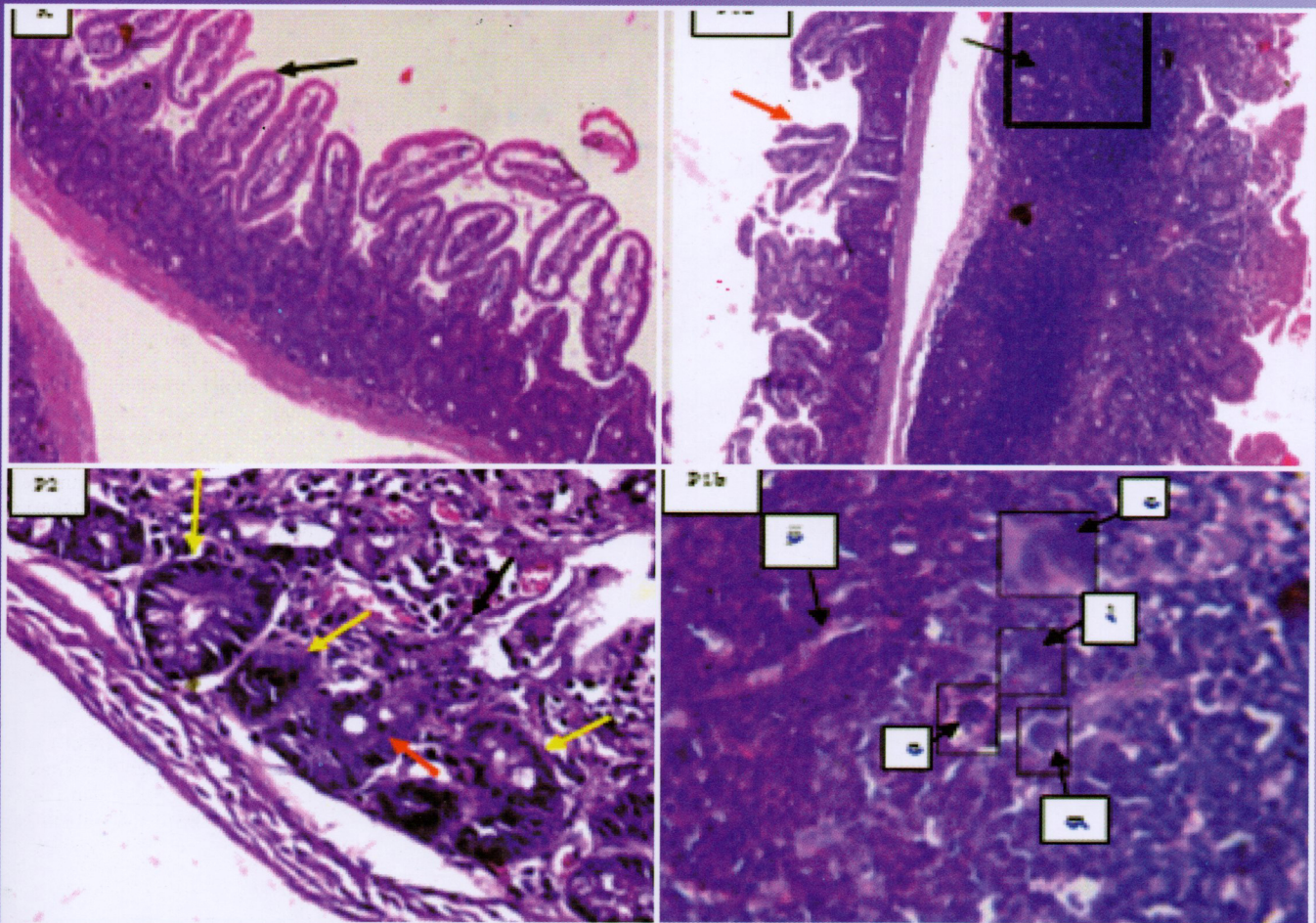


Jurnal Sain Veteriner



Terakreditasi oleh Dirjen Penguatan Riset dan Pengembangan Kemenristek Dikti
SK No : I/E/KPT/2015, tanggal 21 September 2015



FAKULTAS KEDOKTERAN HEWAN, UNIVERSITAS GADJAH MADA
BEKERJA SAMA DENGAN PERHIMPUNAN DOKTER HEWAN INDONESIA



JURNAL SAIN VETERINER

Ketua Dewan Penyunting

Aris Haryanto

Wakil Ketua Dewan Penyunting

Agustina Dwi Wijayanti

Penyunting Pelaksana

Devita Anggraeni

M.Th. Khristiana Putri

Hevi Wihadmadyatami

Penny Humaidah Hamid

Konsultan Penyunting

Sentot Santoso (Justus-Liebig-University, Giessen, Jerman)

Tutut Herawan (University of Malaya, Malaysia)

Pelaksana Teknik

Endah Choiriyah

Surohmiatun

Mitra Bebestari

Agung Janika Sitaswi (Universitas Diponegoro)

Anwar Rosyidi (Universitas Mataram)

Deni Noviana (Institut Pertanian Bogor)

Djoko Winarso (Universitas Brawijaya)

E. Djoko Poetranto (Universitas Airlangga)

Ida Ayu Pasti Apsari (Universitas Udayana)

Iis Arifiantini (Institut Pertanian Bogor)

M. Hanafiah (Universitas Syiah Kuala)

Mufasirin (Universitas Airlangga)


Ni Wayan Kurniani Karja (Institut Pertanian Bogor)

Sri Murwani (Universitas Brawijaya)

Tongku N. Siregar (Universitas Syiah Kuala)

JSV terindeks oleh:

Garuda Scholar



Dicetak oleh:

UPP STIM YKPN

Jl. Palagan Tentara Pelajar Km. 7 Yogyakarta 55581

PENGANTAR REDAKSI

Para pembaca JSV yang budiman dimanapun berada,

Pada JSV Volume 35, Nomor 1 Juni 2017 ini, kami atas nama pribadi dan seluruh anggota dewan penyunting JSV mengucapkan Selamat Hari Raya Idul Fitri 1 Syawal 1438 Hijriah yang tahun ini jatuh pada tanggal 25-26 Juni 2017. Mohon maaf lahir dan batin untuk semua kesalahan dan kekhilafan baik sengaja maupun tidak disengaja. Semoga ke depan kita masih dapat bersilaturahmi melalui publikasi ilmiah di bidang veteriner yang lebih baik dan lebih berkualitas lagi.

Seperti pada terbitan sebelumnya, pada JSV terbitan ini, memuat sebanyak 16 artikel ilmiah dari berbagai bidang veteriner, yaitu bidang histologi, ilmu penyakit dalam, patologi, kesehatan masyarakat veteriner, reproduksi, virologi, bedah veteriner, parasitologi, anatomi dan pengolahan limbah ternak.

Kami selaku dewan penyunting JSV mengundang Bapak/Ibu/Saudara penulis dan kontributor artikel ilmiah untuk mengirimkan manuskrip artikel ilmiah untuk dapat dipublikasikan di JSV pada terbitan mendatang. Kami juga menampung semua kritik, saran dan masukan yang bersifat membangun untuk perbaikan JSV di masa yang akan datang. Kami selalu berharap bahwa kedepan JSV akan selalu berkembang semakin baik dalam mempublikasi artikel ilmiah yang baik, berbobot dan berkualitas tinggi di bidang veteriner.

Terima kasih atas perhatian dan kerjasamanya.

Ketua Dewan Penyunting

DAFTAR ISI

Mozart KV 448 Menurunkan Densitas dan Aktivitas Neuroglia Hipokampus Mencit (<i>Mus Musculus</i>) Selama Stres Prenatal No. 416-KE <i>Shelly Kusumarini R, Lita Rakhma Yustinasari, Tutik Juniastuti</i>	1-8
Studi Gambaran Histopatologis Hepar, Pulmo, Lien dan Otak Serta Uji Serologis pada Tikus (<i>Rattus Norvegicus</i>) yang Diinfeksi Toxoplasma Gondii <i>Sri Hartati, Slamet Raharjo, Irkham Widiyono</i>	9-15
Penyakit Ginjal Kronis pada Anjing dan Kucing: Manajemen Terapi dan Diet <i>Yanuartono, Alfarisa Nururrozi And Soedarmanto Indarjulianto</i>	16-34
Gambaran Histopatologi Rumen dan Retikulum Sapi Bali Akibat Adanya Benda Asing <i>Eldarya Envisari Depari, Annas Farhani, I Wayan Batan, I Made Kardena</i>	35-41
Kemampuan Reagen Curcumax Mendeteksi Boraks dalam Bakso yang Direbus <i>Erna Dwi Astuti, Widagdo Sri Nugroho</i>	42-48
Korelasi Berat Badan dan Umur Sapi Terhadap Berat, Volume Cairan dan Konsentrasi Prostaglandin F ₂ A pada Vesikula Seminalis <i>Naela Wanda Yusria Dalimunthe, Agung Budiyanto, Erna Prawita Setyowati, Agustina Dwi Wijayanti</i>	49-56
Kerusakan Usus pada Mencit (<i>Mus Musculus</i>) yang Diinokulasi Larva 3 (L3) Anisakis SPP. <i>Febrina Dian Permatasari, Poedji Hastutie, Lucia Tri Suwanti</i>	57-62
Perlakuan Celup Puting Setelah Pemerahan Terhadap Keberadaan Bakteri Patogen, <i>Staphylococcus Aureus</i> , <i>Streptococcus Agalactiae</i> , dan E. Coli pada Sapi Perah Penderita Mastitis Subklinis di Peternakan Kunak Bogor <i>Herwin Pisestyani, Etih Sudarnika, Rachmi Ramadhanita, Abdul Zahid Ilyas, Ardilasunu Wicaksono, Chaerul Basri, Arifin Budiman Nugraha, Mirnawati B. Sudarwanto</i>	63-70
Pengendalian Folikulogenesis Ovarium dengan Pemberian Ekstrak Biji Kapas <i>Siska Adelya Ramadhani, Iman Supriatna, Ni Wayan Kurniani Karja, Adi Winarto, Gusti Ayu Yuniati Kencana, I Nyoman Suartha, Daniel Raja Bonar Nainggolan, Agatha Serena Lumban Tobing</i>	71-80
Respon Imun Ayam Petelur Pascavaksinasi Newcastle Disease dan Egg Drop Syndrome <i>Gusti Ayu Yuniati Kencana, I Nyoman Suartha, Daniel Raharja Bonar Nainggolan, Agatha Serena Lumban Tobing</i>	81-90
Ekspresi IL – 1 β pada Proses Kesembuhan Fraktur Os Femur Tikus Putih (<i>Rattus norvegicus</i>) Ovariectomi yang Diterapi dengan Ekstrak Cikal Tulang (<i>Cissus quadrangularis</i>) <i>Ira Sari Yudaniyanti, Bambang Sektiari Lukiswanto, M. Zainal Arifin</i>	91-101
Ekstrak Air Rumput Kebar (<i>Biophytum Petersianum Klotzch</i>) sebagai Penghambat Perkembangan Telur Cacing Gastrointestinal Ruminansia Secara In Vitro <i>Alnita Baaka, Isti Widayati, Noviyanti</i>	102-110
Morfologi Hemipenis Biawak Air (<i>Varanus Salvator Bivittatus</i>) <i>Mahfud, Adi Winarto, Chairun Nisa</i>	111-117
Pendekatan Diagnosis Avian Influenza Virus dan Newcastle Disease Virus pada Kasus Lapangan Ayam Petelur: Imunopatologis Streptavidin Biotin <i>Maya Ekaningtias, Hastari Wuryastuty, R. Wasito</i>	118-126
Newcastle Disease Virus Detection From Chicken Organ Samples Using Reverse Transcriptase Polymerase Chain Reaction <i>Lehgarubini Shanmuganathan, Dito Anggoro, Michael Haryadi Wibowo</i>	127-135
Optimalisasi Waktu Pengomposan dan Kualitas Pupuk Kandang dari Kotoran Kambing dan Debu Sabut Kelapa dengan Bioaktivator Promi dan Orgadec <i>Linda Trivana, Adhitya Yudha Pradhana</i>	136-144
Indeks Penulis	145
Indeks Subyek	146

Gambar Depan: Gambaran histopatologi usus mencit dengan pewarnaan HE. hal. 60

Kerusakan Usus pada Mencit (*Mus musculus*) yang Diinokulasi Larva 3 (L3) *Anisakis* spp.

Intestinal Damage in Mice (*Mus musculus*) Inoculated with Third Stage larvae (L3) *Anisakis* spp.

Febrina Dian Permatasari¹, Poedji Hastutiek¹, Lucia Tri Suwanti²

¹Departemen Parasitologi Veteriner, Fakultas Kedokteran Hewan, Universitas Airlangga

²Peneliti Insitute Tropical Diseases

Email: drhfebrinadianp@gmail.com

Abstract

This study aims to be show damage in the intestine of mice caused by inoculation of the larvae of *Anisakis* spp. alive and who has died because of a warming 75°C for 7 minutes. Eighteen male mice (*Mus musculus*) were divided into three groups: control group, a group of mice were inoculated the larvae of *Anisakis* spp. alive and groups of mice were inoculated the larvae of *Anisakis* spp. who have died. 48 hours post inoculation, the mice's intestines necropsy performed later performed HE staining to identify and scoring intestinal histopathology. The results showed inoculation of the larvae of *Anisakis* spp. either alive or dead induce histological changes in the intestine in the form of infiltration of inflammatory cells, epithelial changes and structural changes in the intestinal mucosa.

Keywords: Third stage larvae *Anisakis* spp., Intestinal damage, histopathology, *Mus musculus*

Abstrak

Penelitian ini bertujuan untuk melihat gambaran kerusakan pada usus mencit yang ditimbulkan akibat inokulasi larva *Anisakis* spp. dalam keadaan hidup dan yang telah mati karena mengalami pemanasan 75°C selama 7 menit. Delapan belas ekor mencit (*Mus musculus*) dibagi menjadi tiga kelompok yaitu kelompok kontrol, kelompok mencit yang diinokulasi larva *Anisakis* spp. dalam keadaan hidup dan kelompok mencit yang diinokulasi larva *Anisakis* spp. yang telah mati. 48 jam post inokulasi, dilakukan nekropsi usus mencit untuk kemudian dilakukan pewarnaan HE untuk mengidentifikasi dan skoring histopatologi usus. Hasil penelitian menunjukkan inokulasi larva *Anisakis* spp. baik dalam keadaan hidup maupun mati menimbulkan perubahan gambaran histologi pada usus berupa infiltrasi sel radang, perubahan epitel dan perubahan struktur mukosa pada usus.

Kata kunci : Larva tiga *Anisakis* spp., kerusakan usus, histopatologi, *Mus musculus*

Pendahuluan

Anisakiasis merupakan infeksi parasit pada manusia dan hewan yang disebabkan oleh larva nematoda dari famili Anisakidae yaitu *Anisakis* spp. yang memiliki predileksi pada usus ikan. Larva *Anisakis* banyak ditemukan pada ikan dan mamalia laut di laut utara, samudra Atlantik dan samudra Pasifik bagian utara. Penelitian menunjukkan bahwa prevalensi 80% ikan terdapat parasit ini

(Daschneret *al.*, 2012). Kasus anisakiasis tersebar di berbagai belahan dunia, terutama daerah atau negara dengan konsumsi ikan mentah tinggi yang menjadi salah satu penyebab paling umum alergi makanan (Lindqvist *et al.*, 1993). Manusia terinfeksi *Anisakis* spp. bila memakan ikan mentah, penggaraman dan pengasapan kurang sempurna. Pemasakan kurang matang yang mengandung larva *Anisakis* spp. yang dapat menginduksi dua masalah utama yang sering

dikaitkan dengan gejala klinis mirip dengan infeksi bakteri atau virus gastroenteritis.

Belum banyak informasi tentang kejadian *Anisakis* di Indonesia. Pengamatan Hariyadi (2006) pada ikan di beberapa perairan Indonesia menunjukkan prevalensi larva *Anisakidae* yang cukup tinggi pada ikan Ekor Kuning di Selat Sunda sebesar 67%, Laut Bali sebesar 67% dan Laut Nusa Tenggara Timur sebesar 17%, ikan Tuna di Laut Bali menunjukkan prevalensi larva *Anisakidae* sebesar 67% dan Laut Nusa Tenggara Timur sebesar 17% dan prevalensi larva *Anisakidae* pada ikan Kerapu di Selat Sunda sebesar 25%, Laut Bali sebesar 43% dan Laut Nusa Tenggara Timur sebesar 17%.

Pasien yang terkena Anisakiasis terutama berasal dari antigen somatik yang berasal dari larva hidup atau mati (Moneo *et al.*, 2005) pada produk ikan yang disebabkan *allergen* dari *Anisakis* spp. yang tahan terhadap panas dan pepsin yaitu protein Tropomyosin (Caballero *et al.*, 2008). Meskipun dimasak pada 70°C atau didinginkan -20°C selama 72 jam yang diyakini dapat menghancurkan infektivitas parasit ini, namun ternyata kemampuan untuk mendenaturasikan protein tidak dapat dihilangkan (Caballero and Moneo 2004). Pengasapan dan penggaraman dengan menggunakan lemon atau cuka juga tidak dapat membunuh parasit ini terbukti larva *A. simplex* dapat bertahan dalam cuka hingga 51 hari (Oshima, 1972). Penelitian yang dilakukan oleh Raharjo (2016) tentang preservasi pangan memberikan hasil bahwa memasak ikan laut dengan metode pemanasan dengan suhu 75°C selama tujuh menit mematikan seluruh larva *Anisakis* spp., namun hal ini belum dibuktikan apakah protein Tropomyosin terdenaturasi atau tidak hingga dapat menimbulkan perubahan histologi pada usus. Perlu penelitian apakah larva

Anisakis spp. baik dalam keadaan hidup atau mati akan mengakibatkan perubahan histopatologi pada usus mencit jika diinokulasikan secara oral yang nantinya hasil penelitian ini akan membuktikan apakah larva *Anisakis* spp. yang telah mati tetap dapat menimbulkan kerusakan pada usus.

Materi dan Metode

Penelitian ini menggunakan hewan coba mencit jantan sebanyak 18 ekor, alkohol *absolut*, 70%, 80%, 90% dan 96%, *xylene*, parafin cair, *xylol*, antibodi IFN- γ (D-17) Sc-9344 *Santa Cruz Biotechnology*, antibodi TNF- α (52B83) Sc-52746 *Santa Cruz Biotechnology*, *Endogen Peroksida* 0,5%, antigen *retrieval declocking chamber*, *Phospat Buffer Saline* (PBS) pH 7,4, *sniper*, *universal link*, *Trekavidin-HRP label*, *DAB*, substrat buffer, *hematoxylin*, dan aquades.

Peralatan penelitian yang digunakan adalah kandang hewan coba, sonde mencit, tempat minum, mikroskop cahaya Nikon Eclipse Ci®, opti lab, spuit satu cc, gloves, masker, kapas steril, papan seksi, *dissecting set*, timbangan digital.

Prosedur penelitian meliputi: koleksi larva *Anisakis* spp sebanyak 200 larva, identifikasi larva *Anisakis* spp berdasarkan Iglesias *et al.*,(2001), pemanasan larva *Anisakis* spp sebanyak 60 larva dengan suhu 75°C selama tujuh menit dengan menggunakan *microwave*. Terdapat tiga kelompok perlakuan, yaitu kelompok kontrol, perlakuan 1 dan perlakuan 2 masing-masing kelompok terdapat enam ekor mencit. Kelompok kontrol tidak diberikan perlakuan apapun, perlakuan 1 masing-masing mencit diinokulasi sepuluh larva *Anisakis* spp.tanpa pemanasan secara oral, dan perlakuan 2 masing masing mencit diinokulasi secara oral sepuluh larva

Anisakis spp yang telah dipanaskan, pembedahan mencit dan pengamatan gambaran histologi kerusakan pada usus mencit dengan pewarnaan HE. Data gambaran histopatologi yang diperoleh dianalisis secara non parametrik dengan skoring berdasarkan (Erben *et al.*, 2014) dan diuji Kruskal-Wallis. Analisis data dilakukan dengan menggunakan perangkat lunak komputer SPSS 23 *for windows*.

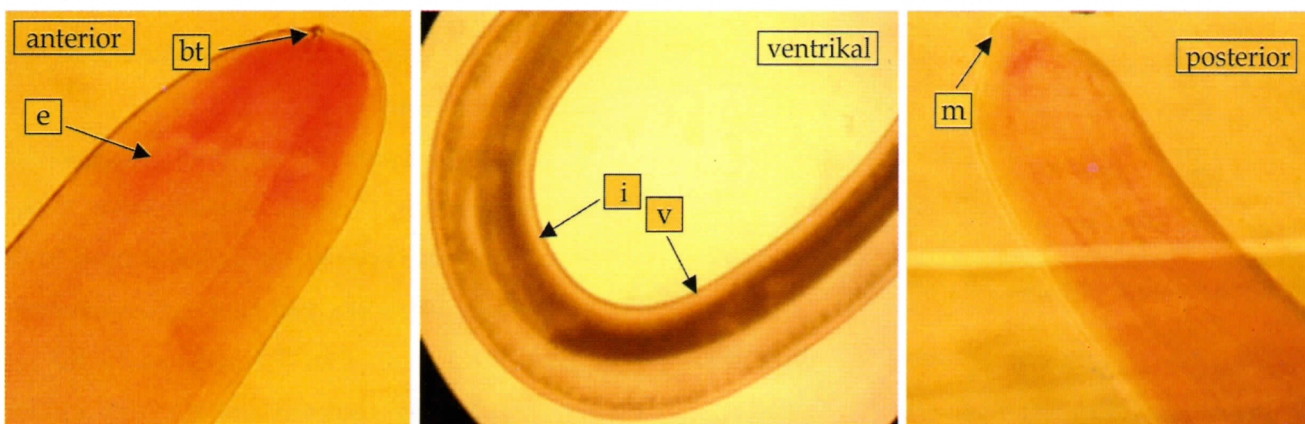
Hasil dan Pembahasan

Hasil identifikasi larva *Anisakis* spp. yang terlihat pada pewarnaan carmin dengan perbesaran 40x. Pada bagian anterior dapat terlihat *boring tooth* yang memiliki fungsi untuk membantu larva *Anisakis* spp. saat penetrasi pada jaringan, pada esophagus bagian dorsal memiliki peran untuk sekresi enzim ekstraseluler (Buzzel and Sommerville, 1985) dan sebagai tempat mensekresikan produk ES yaitu tropomyosin.

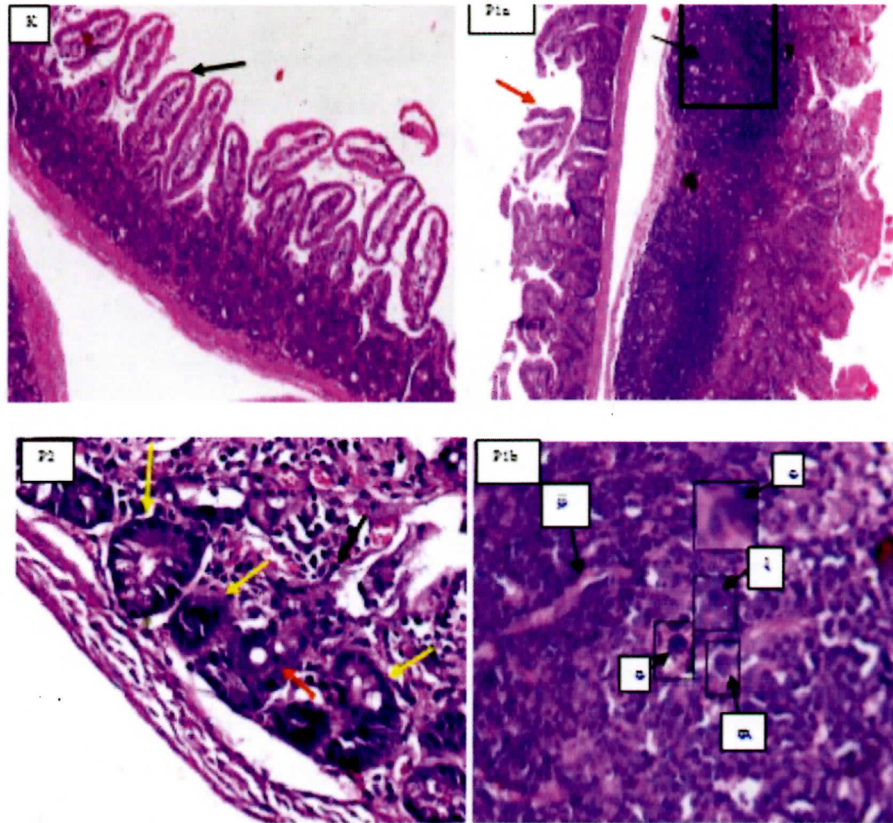
Pada bagian posterior larva *Anisakis* spp. tipe I terdapat mucron, inilah yang membedakannya dengan *Anisakis* tipe II dan pada bagian ventrikal tampak ventrikulus lebih panjang dibandingkan dengan *Anisakis* tipe II yang memiliki ventrikulus lebih pendek (Mattiucci *et al.*, 2013).

Hasil histopatologi kelompok kontrol, kelompok mencit yang diinokulasi larva *Anisakis* spp. dalam keadaan hidup dan kelompok yang diinokulasi larva *Anisakis* spp. yang telah mati yaitu pada kelompok kontrol terlihat vili normal dan tidak terdapat infiltrasi sel radang. Pada kelompok P1a dengan perbesaran 200x terlihat bentukan granuloma dan vili ruptur dan jika dilihat dengan perbesaran 400x (Gambar P1b) terlihat bentukan granuloma terdiri dari jaringan ikat, eosinofil, neutrofil, limfosit, dan makrofag. Pada kelompok P2 dengan perbesaran 400x terlihat infiltrasi sel radang namun tidak membentuk bentukan granuloma, terdapat abses kriptal dan irregular kriptal.

Tingkat nekrosis pada kelompok kontrol memiliki nilai rata-rata 0, pada kelompok mencit yang diinokulasi larva *Anisakis* spp. dalam keadaan hidup menunjukkan nilai rata-rata sebesar 20,33 dan kelompok mencit yang diinokulasi larva *Anisakis* spp. yang telah mati memiliki nilai rata-rata sebesar 12,50. Pada mencit yang diinokulasi larva *Anisakis* spp. dalam keadaan hidup memiliki nilai rata-rata lebih tinggi dibandingkan dengan mencit yang diinokulasi larva *Anisakis* spp. yang telah mati, ini memiliki arti larva hidup *Anisakis* spp. lebih banyak menimbulkan nekrosis.



Gambar 1 Identifikasi larva *Anisakis* spp. dengan perbesaran 40x Keterangan e: esophagus; bt: *boring tooth*; i: intestinal; v: ventrikulus; m: mucron.



Gambar 2. Gambaran histopatologi usus mencit dengan pewarnaan HE.

Keterangan:

- K : Kontrol usus mencit perbesaran 200x. Tanda panah hitam menunjukkan vili normal.
- P1a: usus mencit yang diinokulasi larva *Anisakis* spp. dalam keadaan hidup perbesaran 200x. Tanda panah hitam menunjukkan bentukan granuloma dan tanda panah berwarna merah menunjukkan vili ruptur.
- P2 : usus mencit yang diinokulasi larva *Anisakis* spp. yang telah mati. Tanda panah berwarna hitam menunjukkan infiltrasi sel radang. Tanda panah berwarna merah menunjukkan kriptra abses. Tanda panah berwarna kuning menunjukkan irregular kriptra.
- P1b: usus mencit perbesaran 400x. Keterangan: ji: jaringan ikat; l: limfosit; m: makrofag; e: eosinophil; n: neutrophil.

Tabel 1. Rerata dan Simpangan Baku nekrosis usus mencit yang diinokulasi larva *Anisakis* spp. secara oral

Kelompok perlakuan	Nekrosis (X ± SB)
K (-)	0,00 ^a ± 0,00
P1	20,33 ^b ± 4,274
P2	12,50 ^b ± 7,064

Keterangan : Superskrip yang berbeda pada kolom yang sama menunjukkan terdapat perbedaan yang nyata (P<0,05)

Setelah dikonsumsi, larva bisa dieliminasi baik dengan dimuntahkan dan dikeluarkan melalui feses. Larva *Anisakis* spp. dapat menembus dinding saluran pencernaan. Sebagai konsekuensi yang terakhir,

terjadi reaksi granulomatosa lokal (Mattiucci *et al.*, 2011) hal ini sependapat dengan hasil penelitian bahwa hasil histopatologi pada usus mencit yang diinfeksi larva hidup *Anisakis* spp. menimbulkan lesi granuloma (Gambar 2).

Hasil penelitian menunjukkan histopatologi pada usus mencit yang diinokulasi larva hidup *Anisakis* spp. lebih berat dibandingkan dengan larva *Anisakis* spp. yang telah mati berdasarkan referensi menurut Erben *et al.*, (2014) (Lampiran 1), hal ini sependapat dengan Audicana and Kennedy (2008) bahwa larva yang masih hidup dapat menyebabkan sensitisasi dengan cara mengeluarkan enzim

proteolitik yang diperlukan untuk penetrasi jaringan dengan menggunakan *boring tooth* (Fukuda *et al.*, 1990) dan melepaskan protein eksresi-sekresi yaitu tropomyosin yang disimpan dalam kelenjar eksretori parasit (*excretory gland*) (Gomez-aguado *et al.*, 2003), ventrikulus dan permukaan luminal dari epitel usus parasit (Caballero *et al.*, 2008) yang memiliki sifat resistensi yang tinggi terhadap pemanasan dan digesti oleh enzim pepsin.

Larva *Anisakis* spp. dalam keadaan hidup seandainya terpotong sebagian atau sepertiga bagian tubuhnya, larva ini tetap mempertahankan invasinya pada jaringan gastrointestinal hingga bagian submukosa (Asami and Inoshita, 1967) namun kemungkinan untuk menginduksi produksi antibodi spesifik masih belum jelas.

Perlakuan pemanasan pada larva *Anisakis* spp. tidak dapat merusak ikatan IgE-protein tropomyosin yang memiliki berat molekul rendah yaitu 41 kDa yang tahan terhadap panas dan berpotensi menyebabkan alergi (Moneo *et al.*, 2005).

Kesimpulan dari penelitian ini adalah Inokulasi larva *Anisakis* spp. baik dalam keadaan hidup maupun mati menimbulkan perubahan gambaran histology pada usus berupa infiltrasi sel radang, perubahan epitel dan perubahan struktur mukosa pada usus. Perlu dilakukan penelitian lebih lanjut untuk mengetahui apakah terdapat produk respon imun yang mungkin berkontribusi terhadap terjadinya kerusakan pada usus yang diinokulasi larva *Anisakis* spp.

Kesimpulan

Hasil penelitian menyimpulkan bahwa inokulasi larva *Anisakis* spp. baik dalam keadaan hidup maupun mati menimbulkan perubahan

gambaran histologi pada usus berupa infiltrasi sel radang, perubahan epitel dan perubahan struktur mukosa pada usus.

Ucapan Terima Kasih

Ucapan terimakasih sebesar-besarnya kepada Allah SWT, orang tua Achmad Effendi A.Ma dan ibunda tercinta Suyanti serta adik Achmad Zulkifli dan Achmad Thoriq Ivanda yang selalu memberikan dukungan dan semangat serta bantuan doa dan materiil. Semua staff dan karyawan di Lab Patologi Veteriner Fakultas Kedokteran Hewan Universitas Airlangga yang telah mengerjakan preparat untuk pewarnaan HE.

Daftar Pustaka

- Asami K and Inoshita Y (1967) Experimental anisakiasis in guinea pigs: Factors influencing infection of larvae in the host. *Japanese J of Parasitol* 16: 415–422.
- Audicana, T.M and Kennedy, M.W. 2008. *Anisakis simplex*: from obscure infectious worm to inducer of immune hypersensitivity. *Clin Microbiol Rev.* 21(2):360-379.
- Buzzell, G.R and Sommerville, R.I (1985) The structure of the oesophagus in the third-stage infective larva of *Anisakis* sp. (Nematoda: Anisakidae). *Trans Am Microsc Soc.* 104: 86-94.
- Caballero, M.L and Moneo, I (2004) Several allergens from *Anisakis simplex* are highly resistant to heat and pepsin treatments. *Parasitol Res.* 15:1-7.
- Caballero, M.L. Moneo, I. Gomez-Aguado, F. Corcuera, M.T. Casado, I and Rodriguez- Perez, R (2008) Isolation of *Anisakis* 5, an excretory-secretory and highly heat-resistant allergen useful for the diagnosis of *Anisakis* larvae sensitization. *Parasitol Res.* 103(5):1231-1233.
- Daschner, A. Cuéllar, C and Rodero, M., 2012. The *Anisakis* allergy debate: does an evolutionar-

- yapproach help? *Trends Parasitol.*28:9–15. <http://dx.doi.org/10.1016/j.pt.2011.10.001>. Diakses pada tanggal 7 Agustus 2016.
- Erben, U. Loddenkemper, C. Doerfel, K. Spieckermann, S. Haller, D. Heimesaat, M.M. Zeitz, M. Siegmund, B and Kühl, A.A (2014) A guide to histomorphological evaluation of intestinal inflammation in mouse models. *Int J Clin Exp Pathol.* 7(8):4557-4576.
- Fukuda T, Tongu Y and Ishii A (1990) Ultrastructural changes in the oesophagus, intestine, and excretory organ of larval *Anisakis* (Ascaridoidea: Nematoda) after incubation in artificial gastric juice. *Jpn J Parasitol* 39: 1-6.
- Gomez-Aguado, F. Picazo, A. Caballero, M.L. Moneo, I. Asturias, J.A and Corcuera, M.T (2003) Ultrastructural localization of *Anisakis* 1, a major allergen from the fish parasite *Anisakis simplex*. *Parasitol Res.* 89:379–380.
- Hariyadi, A.S (2006) Pemetaan infestasi cacing parasitik dan risiko zoonosis pada ikan laut di perairan Indonesia Bagian Selatan. Bogor. IPB.
- Iglesias, L. Valero, A. Banitez, R. and Adroher, F.J (2001) In vitro cultivation of *Anisakis simplex*: pepsin increases survival and moulting from fourth larval to adult stage. *Parasitol.* 123:285-291.
- Lindqvist, A. Ikezawa, Z. Tanaka, A and Yman, L (1993) Seafood specific IgE in atopic dermatitis. *Ann Allergy.* 70:58.
- Mattiucci, S. Paoletti, M. Borrini, F. Palumbo, M. Palmieri, R.M and Gomes, V (2011) First molecular identification of the zoonotic parasite *Anisakis pegreffii* (Nematoda: Anisakidae) in a paraffin-embedded granuloma taken from a case of human intestinal anisakiasis in Italy. *BMC Infect Dis.* 11:82.
- Mattiucci, S. Fazii, P. De Rosa, A. Paoletti, M. Megna, A. S. Glielmo, A. De Angelis, M. Costa, A. Meucci, C. Calvaruso, V. Sorrentini, I. Palma, G. Bruschi, F and Nascetti, G (2013) Anisakiasis and gastroallergic reactions associated with *Anisakis pegreffii* infection, Italy. *Emerg Infect Dis.* 19:496-499.
- Moneo, I. Caballero, M.L. Gonzalez-Munoz, M. Rodriguez-Mahillo, A.I. Rodriguez-Perez, R and Silva, A (2005) Isolation of a heat-resistant allergen from the fish parasite *Anisakis simplex*. *Parasitol Res.* 96: 285-289.
- Oshima, T (1972) *Anisakis* and Anisakiasis in Japan and adjacent areas. *Prog Med Parasitol Jpn.* 4:305-393.
- Raharjo, H.M (2016) Pengaruh Waktu Preservasi Fillet Ikan Kerapu (*Epinephelus* sp) Dengan Pemanasan, Pendinginan dan Pengaraman Terhadap Daya Tahan Hidup Larva Anisakidae. Tesis. Magister Ilmu Penyakit dan Kesehatan Masyarakat Veteriner Fakultas Kedokteran Hewan Universitas Airlangga