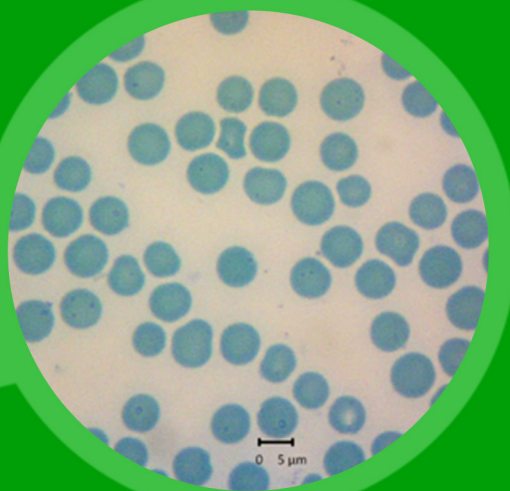
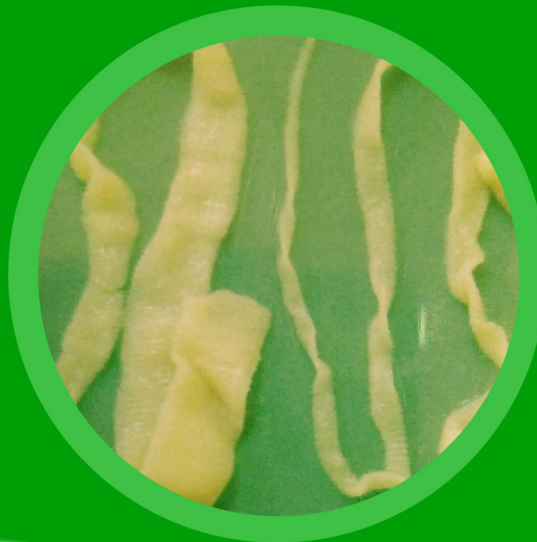

# JOURNAL

## *of Parasite Science*

*J. Parasite Sci.*



# Journal of Parasite Science

---

Vol. 3, No. 1, Maret 2019

Journal of Parasite Science memuat tulisan ilmiah dalam bidang Parasitologi  
Frekuensi terbit dua kali satu tahun pada bulan **Maret dan  
September**

---

## SUSUNAN DEWAN REDAKSI

**Ketua Penyunting:**

Kusnoto

**Sekretaris:**

Poedji Hastutiek

**Bendahara:**

Endang Suprihati

**Iklan dan Langganan:**

Agus Sunarso

**Penyunting Pelaksana:**

Setiawan Koesdarto  
Nunuk Dyah Retno Lastuti  
Lucia Tri Suwanti  
Muchammad Yunus  
Mufasirin

**Penyunting Penyelia:**

Moch Arifudin

Alamat: Departemen Parasitologi, Fakultas Kedokteran Hewan  
Universitas Airlangga; Kampus "C" Jl. Mulyorejo Surabaya 60115  
Telp. (031) 5992785; 5993016; Fax. (031) 5993015  
e-mail: [iparasitol@gmail.com](mailto:iparasitol@gmail.com) ; [jps@fkh.unair.ac.id](mailto:jps@fkh.unair.ac.id)  
Rekening: BNI No. 0112443130 (a.n. Endang Suprihati)

**Journal of Parasite Science** diterbitkan oleh **Departemen Parasitologi,  
Fakultas Kedokteran Hewan, Universitas Airlangga, Surabaya.**

# Journal of Parasite Science

## Ketentuan untuk Penulisan Naskah

1. Ketentuan Umum
2. Ketentuan Umum
  - a. Journal of Parasite Science memuat tulisan ilmiah dalam bidang Parasitologi, berupa hasil penelitian, artikel ulasan balik (*review*) dan laporan kasus baik dalam Bahasa Indonesia maupun Inggris.
  - b. Naskah/makalah harus orisinal dan belum pernah diterbitkan. Apabila diterima untuk dimuat dalam Journal of Parasite Science, maka tidak boleh diterbitkan dalam majalah atau media yang lain.
3. Standar Penulisan
  - a. Makalah diketik dengan jarak 1 spasi, kecuali Judul, Abstrak, Judul tabel dan tabel, Judul gambar, Daftar Pustaka, dan Lampiran diketik menurut ketentuan tersendiri.
  - b. Alinea baru dimulai 3 (tiga) ketukan ke dalam atau (*First line 0.76 cm*) dari format paragraf.
  - c. Huruf standar untuk penulisan adalah Constantia 10.
  - d. Memakai kertas HVS ukuran A4 (8,27 x 11,69").
  - e. Menggunakan Bahasa Indonesia atau Inggris.
  - f. Tabel/Illustrasi/Gambar harus amat kontras, juga menyertakan *file scanning* (foto) terpisah dengan makalah dengan format file JPG. Keterangan Tabel, Gambar atau Penjelasan lain dalam Lampiran diketik 1 (satu) spasi.
4. Tata cara penulisan naskah / makalah ilmiah
  - a. Tebal seluruh makalah sejak awal sampai akhir minimal 18 halaman.
  - b. Penulisan topik (Judul, Nama Penulis, Abstrak, Pendahuluan, Metode dst.) tidak menggunakan huruf kapital tetapi menggunakan *Title Case* (Capitalize Each Word) dan diletakkan di pinggir (sebelah kiri).
  - c. Sistematisa penulisan makalah adalah Judul (Bahasa Indonesia dan Inggris), Nama Penulis dan Identitas, Abstract dengan Key words, Pendahuluan, Metode Penelitian, Hasil dan Pembahasan, Kesimpulan, Ucapan Terima Kasih (bila ada), Daftar Pustaka dan Lampiran (bila ada).
  - d. Judul harus pendek, spesifik, tidak boleh disingkat dan informatif, yang ditulis dalam bahasa Indonesia dan bahasa Inggris.
  - e. Nama penulis di bawah judul, identitas dan instansi penulis harus jelas, tidak boleh disingkat dan ditulis di bawah nama penulis.
  - f. Abstrak maksimal terdiri dari 200 (dua ratus) kata, diketik 1 (satu) spasi dalam bahasa Indonesia dan Inggris.
  - g. Kata kunci (*key words*) maksimum 5 (lima) kata setelah abstrak.
  - h. Metode Penelitian memuat peralatan/bahan yang digunakan (terutama yang spesifik), prosedur penelitian dan analisis statistik (bila ada).
  - i. Daftar Pustaka disusun secara alfabetik tanpa nomor urut. Singkatan majalah/jurnal berdasarkan tata cara yang dipakai oleh masing-masing jurnal. Diketik 1 (satu) spasi dengan paragraf *hanging 0.3"* dan before 3.6 pt. Proporsi daftar pustaka, Jurnal/Majalah Ilmiah (60%), dan *Text Book* (40%). Berikut contoh penulisan daftar pustaka berturut-turut untuk *Text Book* dan Jurnal.
 

Roitt I, Brostoff J, and Male D. 1996. Immunology. 4<sup>th</sup> Ed. Black Well Scientific Pub. Oxford. pp. 23-41

Staropoli I, Clement JM, Frenkiel MP, Hofnung M, and Deuble V. 1996. Dengue-1 virus envelope glycoprotein gene expressed in recombinant baculovirus elicits virus neutralization antibody in mice and protects them from virus challenge. Am. J. Trop. Med. Hygi. 45: 159-167.
5. Pengiriman makalah dapat dilakukan setiap saat dalam bentuk cetakan (*print out*) sebanyak 3 (tiga) eksemplar. Setelah ditelaah oleh Tim Penyunting, makalah yang telah direvisi penulis segera dikembalikan ke redaksi dalam bentuk cetakan 1 (satu) eksemplar dengan menyertakan makalah yang telah direvisi dan 1 (satu) Compac Disk (Progam MS Word/IBM Compatible) dikirim ke alamat redaksi: **Journal of Parasite Science**, Fakultas Kedokteran Hewan Universitas Airlangga, Kampus C Unair, Jalan Mulyorejo, Surabaya 60115, Telepon 031-599.2785; 599.3016; Fax. 031-599.3015; e-mail : [jparasitol@gmail.com](mailto:jparasitol@gmail.com), [jps@fkh.unair.ac.id](mailto:jps@fkh.unair.ac.id)
6. Ketentuan akhir
 

Terhadap naskah/makalah yang dikirim, redaksi berhak untuk:

  - a. memuat naskah/makalah tanpa perubahan
  - b. memuat naskah/makalah dengan perubahan
  - c. menolak naskah/makalah
7. Redaksi tidak bertanggung jawab atas isi naskah/makalah.
8. Makalah yang telah dimuat dikenai biaya penerbitan dan biaya pengiriman.
9. Penulis/pelanggan dapat mengirimkan biaya pemuatan makalah/langganan lewat **transfer-bank** pada Journal of Parasite Science **Fakultas Kedokteran Hewan UNAIR**, dengan nomor rekening **BNI No. 0112443130 (a.n. Endang Suprihati)**.
10. Semua keputusan redaksi tidak dapat diganggu gugat dan tidak diadakan surat menyurat untuk keperluan itu.

# Journal of Parasite Science

---

Vol. 3, No. 1, Maret 2019

Terbit tiap 6 bulan sekali, pada bulan Maret dan September

## UCAPAN TERIMA KASIH

Redaksi, penulis dan pembaca Journal of Parasite Science memberikan penghargaan dan terimakasih yang setinggi-tingginya kepada para pakar di bawah ini, selaku mitra bestari yang telah menelaah semua tulisan baik yang dimuat maupun yang ditolak sesuai rekomendasi yang disampaikan pada redaksi dalam Volume 3 No. 1, edisi Maret 2019

Prof. Dr. Sri Subekti, drh., DEA. (P4I Cabang Surabaya)

Prof. Dr. Upiek Kesumawati Hadi, drh., MS. (FKH IPB)

April Hari Wardhana, SKH, M.Si, Ph.D. (Balai Besar Penelitian Veteriner Bogor)

Dr. Raden Wisnu Nurcahyo, drh. (FKH UGM)

Dr. Dwi Priyowidodo, drh., MP. (FKH UGM)

Dr. Nyoman Adi Suratma, drh., MP. (FKH UDAYANA)

# Journal of Parasite Science

Vol. 3, No. 1, Maret 2019

Terbit tiap 6 bulan sekali, pada bulan Maret dan September

## DAFTAR ISI

	<b>Halaman</b>
1 Identifikasi Larva Stadium Pertama (L1) dan Larva Stadium kedua (L2) <i>Toxocara cati</i> Secara Mikroskopis (Eny Coolfina Simarmata, Kusnoto, Mochamad Lazuardi, Setiawan Koesdarto, Endang Supriharti, Kuncoro Puguh Santoso) .....	1 - 4
2 Deteksi Protozoa Darah yang Menginfeksi Ayam Ras Pedaging di Peternakan desa Tanjung Gunung, Kabupaten Jombang (Marchelia Arifiandani, Endang Suprihati, Wiwik Misaco Yuniarti, Nunuk Dyah Retno Lastuti, Poedji Hastutiek, Sunaryo Hadi Warsito).....	5 - 8
3 Prevalensi Penyakit Protozoa Darah pada Sapi dan Kerbau di Kecamatan Moyo Hilir Kabupaten Sumbawa Nusa Tenggara Barat (Melani Anggraini, Hardany Primarizky, Mufasirin, Lucia Tri Suwanti, Poedji Hastutiek, Setiawan Koesdarto).....	9 - 14
4 Aktivitas Anthelmintika Ekstrak Etanol Daun Afrika ( <i>Vernonia amygdalina</i> ) Terhadap Mortalitas <i>Fasciola gigantica</i> Secara In Vitro (Dhio Asmaydo, Iwan Sahrial Hamid, Muchammad Yunus, Kusnoto, Muhammad Sukmanadi, Endang Suprihati).....	15 - 18
5 Uji Efektivitas Daya Antihelmintik Ekstrak Etanol Daun Afrika ( <i>Vernonia amygdalina</i> ) Terhadap Cacing <i>ascaridia galli</i> Secara in vitro (Amelia Dwita Safitri, Iwan Sahrial Hamid, Poedji Hastutiek, Setiawan Koesdarto, Rahmi Sugihartuti, Endang Suprihati).....	19 - 22
6 Efektivitas Ekstrak Etanol Daun Sirih Merah ( <i>Piper crocatum</i> ) Terhadap Mortalitas Larva <i>Boophilus microplus</i> Secara In Vitro (Meta Aprilia, Poedji Hastutiek, Rochmah Kurnijasanti, Lucia Tri Suwanti, Moh Sukmanadi, Endang Suprihati).....	23 - 26
7 Prevalensi dan Intensitas Infeksi Nematoda pada Persilangan Kuda di Pasukan Berkuda Parongpong Bandung Jawa Barat (Sesa Puput Febriyanti, Lucia Tri Suwanti, Eka Pramytha Hestinah, Setiawan Koesdarto, Boedi Setiawan, Kusnoto).....	27 - 32
8 Pengaruh Asam Folat Sebagai Terapi Pendukung Spiramycine pada Berat Janin terhadap <i>Toxoplasma gondii</i> - Tikus Hamil yang Terinfeksi (Mus Musculus) (Alfina Azkiana, Boedi Setiawan, Erma Safitri, Lucia Tri Suwanti, Mufasirin, Djoko Legowo).....	33 - 36
9 Prevalensi Cestodes Usus Kecil pada Kambing di Rumah Potong Hewan Pegirian Surabaya (Bryan Ahmad Affan Lubis, Setiawan Koesdarto, Eka Pramytha Hestianah, Kusnoto, Lucia Tri Suwanti, Muhammad Yunus).....	37 - 40
10 Prevalensi dan Derajat Infeksi Cacing Saluran Pencernaan pada Ayam Buras ( <i>Gallus Domesticus</i> ) di Desa Kramat Kecamatan Bangkalan Kabupaten Bangkalan (Ellza Agatha Damayanti, Poedji Hastutiek, A.T. Soelih Estoepangestie, Nunuk Dyah Retno L, Kusnoto, Endang Suprihati).....	41 - 46

## Detection of Blood Protozoa Infecting Broiler Chicken Farms in Tanjung Gunung Village, District Jombang

### Deteksi Protozoa Darah yang Menginfeksi Ayam Ras Pedaging di Peternakan desa Tanjung Gunung, Kabupaten Jombang

<sup>1)</sup>Marchelia Arifiandani, <sup>2)</sup>Endang Suprihati, <sup>3)</sup>Wiwik Misaco Yuniarti, <sup>2)</sup>Nunuk Dyah Retno Lastuti, <sup>2)</sup>Poedji Hastutiek, <sup>4)</sup>Sunaryo Hadi Warsito

<sup>1)</sup>Student, Faculty of Veterinary Medicine, Universitas Airlangga.

<sup>2)</sup>Department of Veterinary Parasitology, Faculty of Veterinary Medicine, Universitas Airlangga.

<sup>3)</sup>Department of Veterinary Clinic, Faculty of Veterinary Medicine, Universitas Airlangga.

<sup>4)</sup>Department of Veterinary Poultry, Faculty of Veterinary Medicine, Universitas Airlangga.

Received: 25-02-2019 , Accepted: 10-03-2019 , Published Online: 19-03-2019

#### Abstract

Broiler chicken farms could be a part of potential source infection Leucocytozoonosis and Plasmodiosis disease due to the death of livestock. Broiler farms in Tanjung Gunung, District Jombang near the fields, water, and trees. This could be increase the population of vectors infection Leucocytozoonosis and Plasmodiosis. The main purpose of this research is to detect Leucocytozoonosis and Plasmodiosis infections on broiler farms in Tanjung Gunung Village, District Jombang using 50 broiler chickens by *Purposive Sampling* of 2 breeders. The result show that there are 6 positive samples infected Leucocytozoonosis, while Plasmodiosis infection could not be found. Need cage sanitation to break life cycles of vector Leucocytozoonosis and Plasmodiosis.

Keywords : Leucocytozoonosis, Plasmodiosis, a risk of vector, broiler

#### Pendahuluan

Peternakan unggas khususnya ayam merupakan komoditi ternak yang cukup tinggi populasinya dan sangat berpotensi untuk meningkatkan perekonomian masyarakat di Indonesia. Kebutuhan akan daging ayam sangat tinggi karena konsumsi masyarakat yang mayoritas mengkonsumsi daging (Supartono dan Yunus, 2000). Ternak ayam yang biasa ditanakkan oleh peternak adalah ayam pedaging atau yang sering disebut dengan ayam *broiler* (Ditjennak, 2014). Pada umumnya peternakan ayam di Indonesia menggunakan sistem kandang terbuka yang merupakan salah satu penyebab terjadinya Leucocytozoonosis yang disebabkan *L. caulleryi* yang merupakan spesies patogen pada ayam (You *et al.*, 2000).

Jombang memiliki potensi yang cukup bagus di sektor peternakan antara lain dalam usaha budi daya ternak, baik ternak potong maupun pembibitan serta usaha produksi dan pengolahan hasil ternak. Menurut Dinas Peternakan Jombang (2015) salah satu ternak yang sering ditanakkan oleh masyarakat Jombang dan memiliki produksi terbanyak yaitu ayam ras pedaging dengan tingkat produksi sebanyak 1312 ton per tahun.

Peternakan ayam ras pedaging di Desa Tanjung Gunung, Kabupaten Jombang merupakan salah satu peternakan dengan sistem intensif terbuka, tipe kandang panggung yang berlokasi di area persawahan, berlumpur, terdapat aliran parit berair, pepohonan dan semak-semak yang berada dibelakang peternakan. Menurut Hastutiek dkk. (2000) daerah dekat sungai, selokan, parit berair yang tidak deras alirannya, dekat rawa, kolam, sawah, tempat berair lainnya yang airnya tidak mengalir atau mengalir dengan tenang merupakan lingkungan yang memenuhi persyaratan bagi kelangsungan hidup *Culicoides* sp., semua tempat ini berdekatan dengan pohon atau semak-semak yang rimbun sehingga lingkungannya juga gelap. Menurut Floore (2002) larva *Culex* sp. dapat ditemukan disegala jenis perairan termasuk perairan sawah dan kolam dangkal. Hal ini merupakan salah satu pendukung terjadinya Leucocytozoonosis dan Plasmodiosis akibat dari habitat vektor yang berada di lingkungan sekitar peternakan. Wahyuti (2003) melaporkan bahwa peternakan sekitar daerah Jombang positif terinfeksi Leucocytozoonosis setidaknya terdapat enam spesies *Culicoides* sp.

Infeksi Leucocytozoonosis dan Plasmodiosis belum pernah dilaporkan terjadi di peternakan ayam ras pedaging di Desa Tanjung Gunung, Kabupaten Jombang, namun peternak mengatakan sering terjadi kematian ayam ras pedaging secara mendadak yang tidak pernah diketahui penyebabnya. Menurut pengamatan di lokasi peternakan dan informasi yang diberikan peternak maupun anak kandang ternak sebelum mati menunjukkan gejala seperti Leucocytozoonosis dan Plasmodiosis yaitu lesu, lemah dan kurus karena nafsu makan turun (Purwanto dkk., 2009). Terdapat 2 peternakan yang berada di Desa Tanjung Gunung, Kabupaten Jombang dengan populasi pada peternakan I sebanyak 14.000 ekor dan 10.000 ekor pada peternakan II.

Angka kematian unggas akibat penyakit Plasmodiosis di Indonesia mencapai 22% dan pada kejadian akut angka mortalitasnya mencapai 80% (Poultry, 2006). Kerugian yang ditimbulkan oleh serangan *Leucocytozoon* sp. pada anak ayam baik ayam pedaging maupun petelur dapat menimbulkan gejala klinis 0-40% dan tingkat kematiannya mencapai 7-50%, pada ayam dewasa dapat menimbulkan gejala klinis 7-40% dan kematian 2-60 % (Purwanto dkk., 2009).

Melihat dampak buruk infeksi Leucocytozoonosis dan Plasmodiosis yang mengancam peternakan ayam ras pedaging, maka perlu dilakukan penelitian untuk mengetahui keberadaan kedua parasit darah pada peternakan ayam ras pedaging di Desa Tanjung Gunung, Kabupaten Jombang.

### Metode Penelitian

Penelitian ini merupakan penelitian deskriptif untuk mendeteksi kejadian Leucocytozoonosis dan Plasmodiosis pada ayam ras pedaging di peternakan Desa Tanjung Gunung, Kabupaten Jombang. Teknik pengambilan sampel menggunakan *purposive sampling* dengan kriteria pengambilan sampel berdasarkan gejala klinis yang mengarah pada infeksi Leucocytozoonosis dan Plasmodiosis yang dapat diamati di lapangan. Pemeriksaan menggunakan metode ulas darah menggunakan 50 ayam ras pedaging yang di ambil dari dua peternakan.

Bahan yang digunakan adalah methanol 96% untuk fiksasi preparat ulas darah, zat pewarna Giemsa 10% untuk mewarnai preparat ulas darah, alkohol 70% digunakan saat mengambil darah ayam dan minyak emersi untuk memperjelas obyek pada saat diamati di mikroskop. Darah diambil melalui *vena brachialis* bagian sayap menggunakan spuit berukuran 3 ml, kemudian sampel darah langsung ditampung di tabung yang mengandung *Ethylene diamine tetraacetic acid* EDTA tutup botol berwarna ungu yang sudah berisi antikoagulan agar darah tidak menggumpal saat disimpan, lalu diberi label berisi keterangan nomor ayam, tanggal, dan waktu pengambilan. Tabung EDTA yang berisi sampel darah kemudian dimasukkan didalam kotak pendingin. Pembuatan preparat ulas dilakukan dengan cara sampel darah yang sudah ditampung di tabung yang mengandung EDTA diteteskan pada salah satu ujung dari gelas objek yang bersih kemudian dengan gelas objek yang lain diletakkan dekat dengan tetesan darah membentuk sudut 30°. Gelas objek digeser kearah tetesan darah sehingga darah tersebar ke seluruh permukaan gelas objek, dengan cepat, gelas objek digeser berlawanan dengan arah tadi sehingga darah akan merata diatas gelas obyek sebagai lapisan yang tipis (Bijanti dkk., 2010).

Gelas objek dikeringkan dengan menggoyang-goyangkan di udara atau diangin-anginkan, jika sudah kering difiksasi dengan Methanol 96% selama 2-3 menit, setelah itu preparat diwarnai dengan larutan Giemsa 10% dalam larutan buffer selama 30 menit, kemudian dicuci dengan air lalu dikeringkan dan diberi label pengambilan, lalu diperiksa menggunakan mikroskop perbesaran 1000x menggunakan minyak emersi.

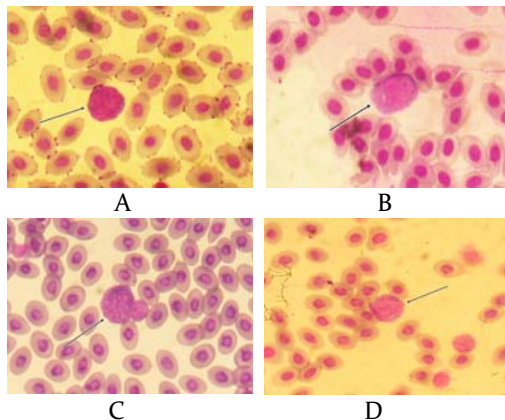
### Hasil dan Pembahasan

Pemeriksaan menggunakan metode ulas darah menunjukkan sampel positif *Leucocytozoon caulleryi*. Berdasarkan jumlah sampel yang diperiksa dikelompokkan berdasarkan lokasi peternakan dapat dilihat pada Tabel 1.

**Tabel 1.** Hasil pemeriksaan sampel darah ayam terhadap *Leucocytozoon* sp.

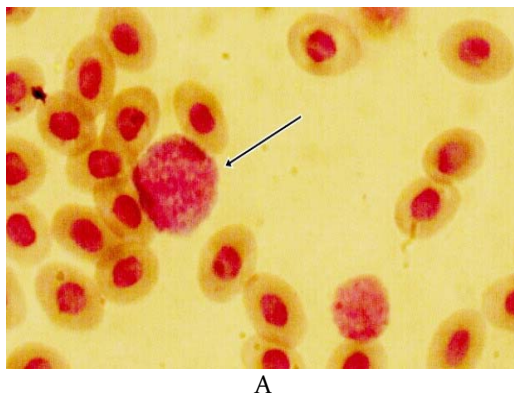
Peternakan	Jumlah Sampel	Sampel Positif	Sampel Negatif	Presentase
I	35	5	30	14,2 %
II	15	1	14	6,6 %
Jumlah	50	6	44	

Hasil penelitian menunjukkan bahwa pemeriksaan melalui ulas darah yang menggunakan 50 sampel darah ayam ras pedaging di peternakan I terdapat 5 sampel positif *Leucocytozoon* sp. dan 30 sampel negatif *Leucocytozoon* sp. dengan presentase 14,2 %. Hasil pemeriksaan ulas darah pada ayam ras pedaging di peternakan I dapat dilihat pada Gambar 1.



**Gambar 1.** Gambaran mikroskopis gametosit *Leucocytozoon caulleryi* ayam ras pedaging di peternakan I gambar (A,B,C,D,) di Desa Tanjung Gunung, Kabupaten Jombang dengan pewarnaan Giemsa dan perbesaran 1000 x.

Pada peternakan II terdapat 1 sampel positif *Leucocytozoon* sp. dan 14 sampel negatif *Leucocytozoon* sp. yang ditemukan dengan presentase 6,6 %. Hasil pemeriksaan ulas darah pada ayam ras pedaging di peternakan II dapat dilihat pada Gambar 2.



**Gambar 2.** Gambaran mikroskopis gametosit *Leucocytozoon caulleryi* ayam ras pedaging di peternakan II gambar A di Desa Tanjung Gunung, Kabupaten Jombang dengan pewarnaan Giemsa dan perbesaran 1000 x.

Hasil positif ini dibuktikan dengan ditemukan fase gametosit *Leucocytozoon caulleryi* pada hasil pemeriksaan ulas darah dengan ciri-ciri berbentuk bulat membentuk fusi dengan sel induk semang dan tidak ada pemanjangan dari sitoplasma sel induk semang. Eritrosit mengalami distorsi akibat dari ukuran parasit yang lebih besar dan inti eritrosit berada di tepi parasit (Suprihati, 2013).

Pada penelitian ini infeksi Plasmodiosis yang disebabkan oleh *Plasmodium* sp. tidak ditemukan, dengan tidak ditemukannya bentuk gametosit dari *Plasmodium* sp. Hasil negatif infeksi Plasmodiosis dapat dilihat pada Tabel 2.

**Tabel 2.** Hasil pemeriksaan sampel darah ayam terhadap *Plasmodium* sp.

Peternakan	Jumlah sampel	Sampel Positif	Sampel Negatif	Presentase
I	35	0	35	0%
II	15	0	15	0%
Jumlah	50	0	50	

Pemeriksaan ulas darah yang menggunakan 50 sampel darah ayam ras pedaging di peternakan I sebanyak 35 sampel terdapat 0 sampel positif *Plasmodium* sp. dan 35 sampel negatif *Plasmodium* sp. dan pada peternakan II terdapat 0 sampel positif *Plasmodium* sp. dan 15 sampel negatif *Plasmodium* sp. darah. Hasil penelitian menunjukkan bahwa tidak ditemukan bentuk *Plasmodium* sp. pada 50 sampel darah ayam ras pedaging.

Vektor penyebar penyebab terjadinya Leucocytozoonosis yang disebabkan oleh *Leucocytozoon caulleryi* yaitu *Culicoides* sp. yang di Indonesia ditularkan oleh *Culicoides arakawae* ditemukan di area perkandangan. *Culicoides* sp. adalah lalat penghisap yang memiliki ukuran tubuh amat kecil yaitu 1-3 mm, memiliki antena yang panjangnya lebih dari 6 segmen dan sayapnya berbintik-bintik (Wahyuti, 2003).

Vektor penyebaran Leucocytozoonosis yaitu *Culicoides* sp. dapat ditemukan area perkandangan tepat di bawah kandang yang terdapat banyak kotoran ternak. Berdasarkan pengamatan terhadap faktor penyebab yang berpengaruh terhadap terjadinya Leucocytozoonosis bahwa sistem perkandangan dan sanitasi serta lokasi peternakan merupakan faktor utama terhadap penyebaran penyakit. Oleh karena itu upaya yang dapat dilakukan untuk menekan terjadinya infeksi Leucocytozoonosis dengan memperhatikan sanitasi kandang dan lingkungan sekitarnya untuk mengurangi dan



menekan populasi vektor penyebaran dengan meniadakan tempat perkembangbiakan vektor (Akoso, 2002).

### **Kesimpulan**

Infeksi Leucocytozoonosis terdeteksi pada peternakan ayam ras pedaging di Desa Tanjung Gunung, Kabupaten Jombang dengan morfologi yang khas seperti *Leucocytozoon caulleryi* dengan presentase 14,2 % pada peternakan I dan 6,6 % pada peternakan II, sedangkan infeksi Plasmodiosis tidak ditemukan.

### **Daftar Pustaka**

- Akoso, T. B. 2002. Kesehatan Unggas. Kanisius. Yogyakarta. hal: 105-106.
- Bijanti, R., Utomo, R.B., Wahyuni, R.S., Budhy, S., dan Yuliani, M. G. A. 2010. Penuntun Praktikum Patologi Klinik Veteriner. Fakultas Kedokteran Hewan. Universitas Airlangga. Surabaya. hal: 27.
- Dinas Peternakan dan Perikanan Jombang. 2015. [diunduh april 2017]. Tersedia pada: <http://www.jombangkab.go.id>.
- [Ditjennak] Direktorat Jenderal Peternakan dan Kesehatan Hewan. 2014. Manual Penyakit Unggas Cetakan Kedua. [diunduh April 2017]. Tersedia pada: <http://www.ditjennak.pertanian.go.id>.
- Floore, T. 2002. Mosquito Information The American Mosquito Control Association, pheree famu. [diunduh April 2017]. Tersedia pada: <http://www.org/mosquito.html>.
- Poultry. 2006. Apa Itu Malaria.[ diunduh April 2017]. Tersedia pada: <http://www.poultry-indonesia.com/modules.php?name=New&file=article&sid=997>.
- Votypka, J. 2004. Blood Parasites of Birds and Their Vectors. Summary of Ph.D. [Thesis].
- Wahyuti, R. N. 2003. Potensi Lalat terhadap Prevalensi Leucocytozoonosis pada Ayam. [Tesis]. Program Pasca Sarjana. Universitas Airlangga. Surabaya.
- You, Y.C, Jiunn-Siow Wang and Ching-Chang Yeh, 2000. *Culicoides arakawae* (Diptera: Ceratopogonidae) Population Succession in Relation to Leucocytozoonosis Prevalence on a Chicken Farm in Taiwan. Vet. Parasitol. 93: 113-12.