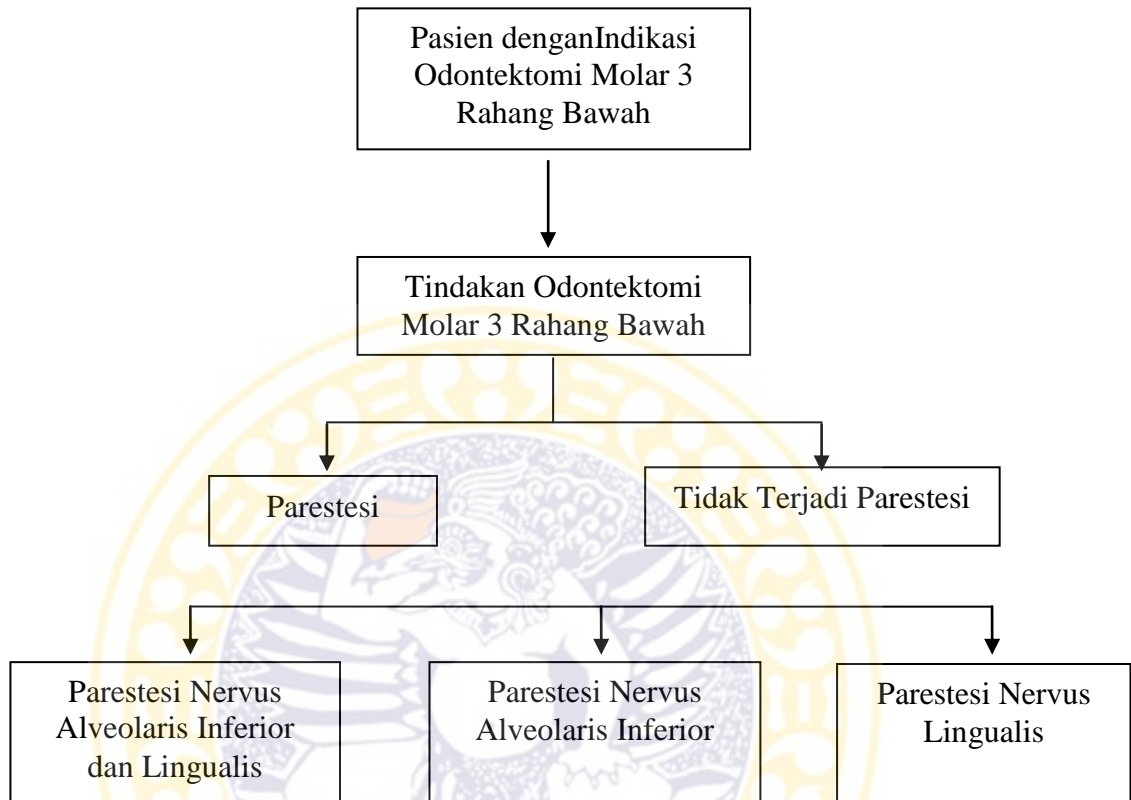


BAB III

KERANGKA KONSEPTUAL



Penderita Rumah Sakit Gigi Mulut Fakultas Kedokteran Gigi Universitas Airlangga yang datang ke klinik Bedah Mulut dan Maksilofasial difokuskan pada tindakan odontektomi molar ketiga rahang bawah. Dari kartu status penderita tersebut kemudian dikelompokkan menjadi dua yaitu penderita yang terkena parestesi pasca odontektomi molar ketiga rahang bawah dan penderita yang tidak terkena parestesi pasca odontektomi molar ketiga rahang bawah. Pada penderita yang terkena parestesi akan dikelompokkan menjadi tiga yaitu penderita parestesi pada nervus alveolaris inferior dan lingualis, nervus alveolaris inferior, dan nervus lingualis.